

Emberi Erőforrások Minisztériuma
EGÉSZSÉGÜGYI SZAKMAI KOLLÉGIUM

Egészségügyi szakmai irányelv
Fogászati implantátumok behelyezésének diagnosztikája, sebészi irányelvei

Típusa:	Klinikai egészségügyi szakmai irányelv
Azonosító:	002135
Megjelenés dátuma:	2022. április 13. (Közlönykiadó adja meg)
Érvényesség időtartama:	2025. április 15.
Kiadja:	Emberi Erőforrások Minisztériuma
Megjelenés helye	
Nyomtatott verzió:	Egészségügyi Közlöny
Elektronikus elérhetőség:	https://kollegium.aeek.hu

TARTALOMJEGYZÉK

I. IRÁNYELVFEJLESZTÉSBEN RÉSZTVEVŐK	3
II. ELŐSZÓ	4
III. HATÓKÖR.....	4
IV. MEGHATÁROZÁSOK	4
1. Fogalmak	4
2. Rövidítések	6
3. Bizonyítékok szintje	7
4. Ajánlások rangsorolása	8
V. BEVEZETÉS	8
1. A témakör hazai helyzete, a témaválasztás indoklása.....	8
2. Felhasználói célcsoport.....	9
3. Kapcsolat a hivatalos hazai és külföldi szakmai irányelvekkel	10
VI. AJÁNLÁSOK SZAKMAI RÉSZLETEZÉSE	14
VII. JAVASLATOK AZ AJÁNLÁSOK ALKALMAZÁSÁHOZ	51
1. Az alkalmazás feltételei a hazai gyakorlatban	51
2. Alkalmazást segítő dokumentumok	54
3. A gyakorlati alkalmazás mutatói, audit kritériumok.....	54
VIII. IRÁNYELV FELÜLVIZSGÁLATÁNAK TERVE.....	55
IX. IRODALOM	55
X. FEJLESZTÉS MÓDSZERE	62
1. Fejlesztőcsoport megalakulása, a fejlesztési folyamat és a feladatok dokumentálásának módja	62
2. Irodalomkeresés, szelekció	63
3. Felhasznált bizonyítékok erősségének, hiányosságainak leírása (kritikus értékelés, „bizonyíték vagy ajánlás mátrix”), bizonyítékok szintjének meghatározási módja.....	63
4. Ajánlások kialakításának módszere	63
5. Véleményezés módszere.....	63
6. Független szakértői véleményezés módszere	63
XI. MELLÉKLET.....	64
1. Alkalmazást segítő dokumentumok.....	64

I. IRÁNYELVFEJLESZTÉSBEN RÉSZTVEVŐK**Társszerző Egészségügyi Szakmai Kollégiumi Tagozat(ok):****1. Fog- és szájbetegségek Tagozat**

Prof. Dr. Hermann Péter, fog- és szájbetegségek szakorvosa, parodontológus, konzerváló fogászat és fogpótlástan szakorvosa, orális implantológus, fogpótlástan szakorvosa, elnök, társszerző

Fejlesztő munkacsoport tagjai:

Prof. Dr. Nagy Katalin, fog- és szájbetegségek szakorvosa, konzerváló fogászat és fogpótlástan szakorvosa, orális implantológus, dentoalveoláris sebész, társszerző

Dr. Cziriák Norbert, dentoalveoláris sebész, társszerző

Dr. Kaposvári István, dentoalveoláris sebész, társszerző

Dr. Joób-Fancsaly Árpád, dentoalveoláris sebész, orális implantológus, konzerváló fogászat és fogpótlástan szakorvosa, fog és szájbetegségek szakorvosa, társszerző

Prof. Dr. Windisch Péter, parodontológus, konzerváló fogászat és fogpótlástan szakorvosa, orális implantológus, társszerző

Dr. Mikulás Krisztina, fog- és szájbetegségek szakorvosa, konzerváló fogászat és fogpótlástan szakorvosa, parodontológus, orális implantológus, fogpótlástan szakorvosa, társszerző

Véleményező Egészségügyi Szakmai Kollégiumi Tagozat(ok):**1. Arc, állcsont és szájsebészet Tagozat**

Prof. Dr. Dr. Piffkó József, arc-állcsont-szájsebész, tagozatvezető, véleményező

„Az egészségügyi szakmai irányelv készítése során a szerzői függetlenség nem sérült.”

„Az egészségügyi szakmai irányelvben foglaltakkal a fent felsorolt egészségügyi szakmai kollégiumi tagozatok dokumentáltak egyetértenek.”

Az irányelvfejlesztés egyéb szereplői**Betegszervezet(ek) tanácskozási joggal:**

Nem vettek részt.

Egyéb szervezet(ek) tanácskozási joggal:

Nem vettek részt.

Szakmai társaság(ok) tanácskozási joggal:

1. Magyar Fogorvosok Implantológiai Társasága
2. Magyar Fogorvosok Egyesülete
3. Magyar Parodontológiai Társaság
4. Magyar Fogpótlástani Társaság

Független szakértő(k):

Nem vettek részt.

II. ELŐSZÓ

A bizonyítékokon alapuló egészségügyi szakmai irányelvek az egészségügyi szakemberek és egyéb felhasználók döntéseit segítik meghatározott egészségügyi környezetben. A szisztematikus módszertannal kifejlesztett és alkalmazott egészségügyi szakmai irányelvek, tudományos vizsgálatok által igazoltan, javítják az ellátás minőségét. Az egészségügyi szakmai irányelvben megfogalmazott ajánlások sorozata az elérhető legmagasabb szintű tudományos eredmények, a klinikai tapasztalatok, az ellátottak szempontjai, valamint a magyar egészségügyi ellátórendszer sajátosságainak együttes figyelembevételével kerülnek kialakításra. Az irányelv szektorsemleges módon fogalmazza meg az ajánlásokat. Bár az egészségügyi szakmai irányelvek ajánlásai a legjobb gyakorlatot képviselik, amelyek az egészségügyi szakmai irányelv megjelenésekor a legfrissebb bizonyítékokon alapulnak, nem pótolhatják minden esetben az egészségügyi szakember döntését, ezért attól indokolt esetben dokumentáltan el lehet térni.

III. HATÓKÖR

Egészségügyi kérdéskör:	Fogászati implantátumok behelyezésének diagnosztikája, sebészi technikája parodontalisan egészséges páciensek esetében.
Ellátási folyamat szakasza(i):	Az anamézis, betegvizsgálat, diagnosztika, az implantátumok anyagtani, formai-, méretbeli-, felületi sajátosságai, az implantáció műtéte és módozatai, szövődményei, komplikációk.
Érintett ellátottak köre:	Mindazon felnőtt páciensek, akiknél fogászati implantátum behelyezése válik szükségessé.
Érintett ellátók köre	Fogszakorvos, fogorvos illetve központi gyakornokok.
Szakterület:	1300 fogászati ellátás 1301 dento-alveoláris sebészet 1302 fogszabályozás 1303 parodontológia 1306 fogászati röntgen 1308 konzerváló fogászat, fogpótlástan 1309 általános anesztéziában végzett fogászati ellátás 1700 arc-, állcsont-, szájsebészet
Ellátási forma:	A1 alapellátás, alapellátás A2 alapellátás, ügyeleti ellátás J1 járóbeteg szakellátás, szakrendelés
Progresszivitási szint:	I., II., III. progresszivitási szintek.

IV. MEGHATÁROZÁSOK

1. Fogalmak

Az orális implantológiában a nemzetközi irodalomban használt „terminus technicus”-k magyar nyelvű megfelelőit fontosnak tartjuk a jelen egészségügyi szakmai irányelvben feltüntetni, az egységes szakmai fogalom használatának értelmezése miatt.

Implantátum: Az állcsontokba helyezett biokompatibilis, ún. műfoggyökér, melyek számuktól, elhelyezkedésüktől függően segítenek a fogpótlások megtámasztásában és elhorgonyzásában.

Biokompatibilitás: Az anyagnak azon tulajdonsága, amely biztosítja az implantátum és a környező szövet közötti fiziológiás kapcsolatot.

Maxilla: Felső állcsont.

Mandibula: Alsó állcsont.

Állcsont atrófia: Állcsontok fiziológiás leépülése. A felső állcsont esetében jellemzően horizontális irányú, míg az alsó állcsont esetében inkább vertikális irányú.

Fogászati implantátumok behelyezésének diagnosztikája, sebészi irányelvei

Abszolút műtéti ellenjavallat: Abban az időben, adott körülmények között a beavatkozás nem végezhető el.

Relatív műtéti ellenjavallat: Abban az időben, adott körülmények között a beavatkozás csak nagyon gondos előkészítő munka, konzultáció mellett végezhető el.

Haemorrhagiás diathesis: Vérzésre hajlamosító állapot, betegség.

Coagulopathiák: Véralvadási zavarok, melyek a kissé elhúzódo, banális vérzésektől az életveszélyes betegségekig terjednek.

Cone Beam Computer Tomográfia (CBCT): Háromdimenziós képalkotási eszköz, melynek segítségével a kemény szövetek minősége és mennyisége meghatározható. Pontos képet alkot az anatómiai képletek lefutásáról, elhelyezkedéséről a csontban. Az implantációs tervezés elengedhetetlen, fontos eszköze.

Egyfázisú műtéti technika: Az implantátum transgingivalisan gyógyul.

Kétfázisú műtéti technika: Az implantátum subgingivalisan gyógyul, a gyógyulási idő után a zárócsavar eltávolítása és a gyógyulási csavar behelyezése műtéti úton válik szükségessé.

Csontintegráció: Szöveti diagnózis, amely az implantátum és a csontszövet direkt, kötőszöveti réteg nélküli kapcsolatát jelenti fénymikroszkópos szinten.

Transgingivalis gyógyulási (gyógyulási fej) csavar: Kétfázisú implantációnál az implantátum felszabadítását követően, vagy egyfázisú implantáció esetén azonnal az implantátumhoz csatlakoztatott csavar, melynek feladata a periimplantális lágyrész kontúr (emergencia profil) kialakítása és fenntartása.

Sebészi sablon: Diagnosztikus fogfelállítás után készült préselt akrilát eszköz, melynek segítségével az implantátumok pontosabb behelyezésére számítunk. Irányított sebészeti beavatkozások esetében, a CT által tervezett sebészeti beavatkozások eszköze. Anatómiai szempontból optimális terv alapján, a páciens számára egyedileg gyártott műtéti segédeszköz, mely gondoskodik arról, hogy az implantátum a tökéletes pozícióba kerüljön.

Arcüregemelés (sinuslift): Felső állcsont premolaris/molaris régiójában, csökkent vertikális csontkínalat pótlása, az arcüreg alapjának megemelésével, csontpótló anyag segítségével.

Augmentatio: Csontpótlás, melynek célja az implantáció érdekében történő horizontális/vertikális irányú processus alveolaris rehabilitáció.

Navigált vagy irányított sebészet: CBCT által tervezett pozícióba történő implantátum beültetés. Tervezést követően sebészi sablon készül, mely a tervezett implantátum pontos pozícióját rögzíti.

Periimplantális mucosa: Az implantátumot horizontálisan és vertikálisan 3D-ben körülvevő supra- és periimplantális mucosa.

Maxillofacialis defektusok rehabilitációja: Tumor vagy trauma miatt kialakult elváltozások, hiányok implantátumok segítségével történő helyreállítása.

Primer prevenció: Elsődleges megelőzés alatt mindazon tevékenységek összességét értjük, melyek célja az egészség általános védelme, az egészségkárosodás és megbetegedés megelőzése.

Tapered típusú implantátum: Több paláttal kialakított kónuszos implantátum, mely enossealis részének átmérője az apex irányában csökken.

D1 csontminőség: Csonttömörtség beosztás Lekholm-Zarb szerint. Szinte kizárólag compacta állományból álló, tömör, kemény csont. 1300-600 HU. [187]

D2 csontminőség: Csonttömörtség beosztás Lekholm-Zarb szerint. Tömör és porosus szerkezetű compacta, kemény, durvaszemcsés spongiosa jellemzi. 500-200 HU. [187]

D3 csontminőség: Csonttömörtség beosztás Lekholm-Zarb szerint. Vékony, finom compacta és trabecularis szerkezetű spongiosából áll. 250-100 HU. [187]

D4 csontminőség: Csonttömörtség beosztás Lekholm-Zarb szerint. Gyenge tömörségű, finom trabecularis szerkezetű csont. 100-50 HU. [187]

Rövid implantátum: Implantátum, amelynek enossealis része ≤ 6 mm. [9]

Extra keskeny implantátumok: 3 mm alatti átmérővel. [119]

Keskeny implantátumok: 3,5 mm alatti átmérővel rendelkező implantátumok. [9]

Normál átmérőjű implantátumok: 3,5-5 mm közötti átmérővel. [119]

Fogászati implantátumok behelyezésének diagnosztikája, sebészi irányelvei

Széles implantátumok 5 mm átmérő felett. [119]

Mini - implantátum: Implantátum átmérője kisebb, mint 2,5 mm. [9]

Felületi érdesség: A 100 mikrométernél kisebb felületi jelenségeket foglalja magában az implantátum felszínének vizsgálatakor.

Implantátum felszínének érdessége: Az implantátum felszínének átlagos Sa értéke alapján megkülönböztethető esztergált ($\pm 0.5 \mu\text{m}$), mérsékelten érdes (1.0–2.0 μm), valamint érdes ($> 2.0 \mu\text{m}$) felszín.

Primer stabilitás: Az implantátum behelyezésekor a csontban elért rögzítettség, mértékegysége: Ncm.

Szekunder stabilitás: A gyógyulási folyamat (csontintegráció) során kialakuló implantátum rögzítettség, az implantátum életideje alatt mértéke változhat, mértékegysége: Ncm.

Azonnali implantátum behelyezés: Az implantátum az extractio napján kerül behelyezésre, az eltávolított fog helyére.

Korai implantátum behelyezés: Az implantátum behelyezés a lágyszöveti gyógyulás (4-8 hét), vagy a csontszövet gyógyulása (12-16 hét) után történik, a fogeltávolítást követően.

Késői implantátum behelyezés: Az implantátum behelyezése a teljes csontszöveti gyógyulás után történik, több mint 6 hónappal a fogeltávolítást követően.

V – faktor: Értéke megadja az előkészítő fúró hosszának és a behelyezendő implantátum hosszának különbözetét.

2. Rövidítések

ALADA	(As Low As Diagnostically Acceptable)
AR	antireszorptív
ARONJ	(antiresorptive agent-related osteonecrosis of the jaws)
ART	(Antiresorptive Therapy)
ASA	(Acetylsalicylic Acid)
ASA	(American Society of Anesthesiologists)
BIC	(Bone-Implant Contact)
BL implantátum	(Bone Level implant) a csont szintjébe behelyezett implantátum
BNO	Betegségek Nemzetközi Osztályozása
BOP	(Bleeding on Probing), szondázási vérzési index
CA	(commercially available) kereskedelmi forgalomban lévő
CAD	(Computer Aided Design), számítógép vezérelt tervezés
CBCCT	(Cone Beam Computed Tomography)
CD4	(Cluster of Differentiation 4)
cpTi	(commercially pure titanium)
	kereskedelmi szempontból tiszta titán
CT	(Computer Tomography)
CTLA4	(Cytotoxic T-lymphocyte-Associated Protein 4)
CVD	(Cardiovascular Disorders)
DICOM	(Digital Imaging and Communications in Medicine)
DM	diabetes mellitus
DRONJ	(Denosumab-Related Osteonecrosis of the Jaw)
EDI	Európai Implantológusok Szervezete
FOV	(Field of View)
FMPS	(Full mouth plaque score)
GBR	(Guided Bone Regeneration) irányított csontregeneráció
Gy	(Gray) elnyelt sugárdózis SI származtatott egysége
HbA1c	(Hemoglobin A1c) glikált hemoglobin
HIV	(Human Immunodeficiency Virus)
HU	(Hounsfield-unit)
IMRT	(Intensity Modulated Radiation Therapy)
INR	(International Normalized Ratio)
ITI	(International Team for Implantology)
LMWH	(Low Molecular Weight Heparin), kis molekulásúlyú heparin
MiONJ	(mixed osteonecrosis of the jaws)
MRONJ	(Medication-Related Osteonecrosis of the Jaw)

Fogászati implantátumok behelyezésének diagnosztikája, sebészi irányelvei

mTOR	(mammalian Target of Rapamycin)
NCA	(no longer conventionally available) már nem elérhető
n. alveolaris inferior	nervus alveolaris inferior (alsó fogmedri ideg)
NOAC	(Novel Oral Anticoagulant) új orális antikoagulánsok
NSAID	(Non-Steroidal Anti-Inflammatory Drug) Nem-szteroid gyulladáscsökkentő
OP	(Orthopantomographia) panoráma röntgenfelvétel
ORN	(Osteoradionecrosis)
PBRT	(Proton Beam Radiotherapy)
PI	(Plaque Index) plakk index
PI-MBL	(Peri-implant Marginal Bone Loss) periimplantális marginális csontvesztés
PPD	(Probing Pocket Depth) tasak szondázási mélység
PPI	(Proton Pump Inhibitor) protonpumpa gátlók
PROM	(patient-reported outcome measures) páciensek véleménye szerinti eredmények
RA	rheumatoid arthritis
Ra érték	(Average Roughness) kiemelkedések átlagértéke, két dimenzió
RANKL	(Receptor Activator of Nuclear Factor Kappa-B Ligand)
Sa érték	(Surface Roughness) területi kiemelkedések átlagértéke, három
dimenzió	
s-CAIS	(static computer-aided implant surgery) statikus, számítógép által támogatott sebészeti beavatkozások
SSRI	(Selective Serotonin Reuptake Inhibitors)
STL	(Standard Tessellation Language) fájlformátum
Sv	(Sievert) ekvivalens sugárzási dózis mértékegysége
TAG	(Thrombocytia Aggregáció Gátlók)
TL implantátum	(Tissue Level implant) a nyálkahártya szintjébe behelyezett implantátum
VEGF	(Vascular Endothelial Growth Factor)
VKA	(Vitamin K antagonists) K-vitamin antagonisták
WHO	(World Health Organization)

3. Bizonyítékok szintje

A bizonyítékokon alapuló szakmai irányelvek fejlesztéséről szóló szakmai irányelv került figyelembe vételre az egészségügyi szakmai irányelvfejlesztés során. Az 1. számú táblázat a magyar irányelvben megfogalmazott SIGN, 2000 rangsorolás (Scottish Intercollegiate Guidelines Network) szerinti evidencia szinteket és erősségeket mutatja be.

A rendszerezett irodalmi áttekintések felkutatására a Cochrane Könyvtárat, és a MEDLINE (PUBMED, EMBASE) adatbázisokat használtuk.

A tudományos bizonyítékok rangsorolása.

A könnyebb áttekinthetőség végett az ajánlások rangsorát is feltüntettük a táblázatban.

Bizonyíték fokozata	Meghatározás	Ajánlás rangsora
1 ⁺⁺	Az eredmények olyan magas minőségű meta-analízisből, szisztematikus irodalmi áttekintésből, vagy több randomizált vizsgálatból származnak, melyekben nagyon alacsony a szisztematikus hiba (bias) lehetősége.	A
1 ⁺	Az eredmények jól kivitelezett meta-analízisből, szisztematikus irodalmi áttekintésből, vagy több randomizált vizsgálatból származnak, melyekben alacsony a szisztematikus hiba (bias) lehetősége.	A
1 ⁻	Az eredmények meta-analízisből, szisztematikus irodalmi áttekintésből, vagy több randomizált vizsgálatból származnak, melyekben nagy a szisztematikus hiba lehetősége.	
2 ⁺⁺	Az eredmények jó minőségű kohorsz vagy eset-kontroll vizsgálatok szisztematikus irodalmi áttekintéséből, vagy olyan jó minőségű kohorsz vagy eset-kontroll vizsgálatokból származnak, melyekben nagyon alacsony a szisztematikus hiba és a zavaró hatások esélye, továbbá a bizonyítékok és	B

Fogászati implantátumok behelyezésének diagnosztikája, sebészi irányelvei

	következtetések közötti ok-okozati kapcsolat valószínűsége nagy.	
2 ⁺	Az eredmények jól kivitelezett kohorsz vagy eset-kontroll vizsgálatokból származnak, melyekben alacsony a szisztematikus hiba és zavaró hatások esélye, és a bizonyítékok és következtetések közötti ok-okozati kapcsolat valószínűsége közepes.	C
2 ⁻	Az eredmények olyan kohorsz és eset-kontroll vizsgálatokból származnak, melyekben nagy a szisztematikus hiba és zavaró hatások esélye, és a bizonyítékok és következtetések közötti kapcsolat nagy valószínűséggel nem okozati jellegű.	
3	Az eredmények nem kísérleti tanulmányból származnak, pl. esettanulmányok, esetsorozatok.	D
4	Az eredmények szakmai véleményen, (szakmai kollégium, kutatócsoport, vagy a szakterület vezető egyénisége(i)nek szakértői véleményén) alapulnak.	D

Megjegyzés:

++ Az adott tanulmány értékeléskor az alkalmazott kérdőív szinte valamennyi kritériumának megfelelt, vagy a nem megfelelő elemek nem befolyásolták lényegesen a tanulmány következtetéseit.

+ A kritikus értékelő kérdőív néhány kritériumának nem felelt meg a tanulmány és a vizsgált kritériumnak nem megfelelő, hiányzó, vagy hiányosan kifejtett elemek nem valószínű, hogy befolyásolták a következtetéseket.

– A tanulmány csak kevés, vagy egyetlen kritériumnak sem felelt meg, és a nem megfelelő, hiányzó, vagy hiányosan kifejtett elemek nagy valószínűséggel befolyásolták a következtetéseket. A „-” jelzéssel rendelkező bizonyítékokat sohasem szabad ajánlás kialakítására felhasználni.

4. Ajánlások rangsorolása

Ajánlás fokozat	Meghatározás
A	Az ajánlások legalább egy 1 ⁺⁺ fokozatú bizonyítéknak számító meta-analízisen, vagy rendszerezett irodalmi áttekintésen alapulnak, és a saját populációra jól adaptálhatóak; vagy legalább 1 ⁺ szintű bizonyítéknak számító, a saját populációra jól adaptálható, és egyértelműen hasonló hatást mutató vizsgálatokon alapulnak.
B	Az ajánlások legalább 2 ⁺⁺ szintű bizonyítéknak számító, a saját populációra jól adaptálható, és egyértelműen hasonló hatást mutató vizsgálatokon alapulnak; vagy 1 ⁺⁺ és 1 ⁺ szintű bizonyítékok extrapolálásán* alapulnak.
C	Az ajánlások legalább 2 ⁺ szintű bizonyítéknak számító, a saját populációra jól adaptálható, és egyértelműen hasonló hatást mutató vizsgálatokon alapulnak; vagy 2 ⁺⁺ szintű bizonyítékok extrapolálásán* alapulnak.
D	Az ajánlások 3-4 szintű bizonyítékon; vagy 2 ⁺ szintű bizonyítékok extrapolálásán* alapulnak.

*Az extrapolálás azt jelenti, hogy egy bizonyos populáción elvégzett vizsgálat eredményét egy más, az adott ajánlás kialakítása szempontjából releváns populációra vetítik.

V. BEVEZETÉS

1. A témakör hazai helyzete, a témaválasztás indoklása

Tény, hogy a fogorvostudomány utóbbi három-négy évtizedének egyik legdinamikusabban fejlődő területe az orális implantológia. Több mint negyven éve az implantátum elhorgonyzású fogpótlások a fogászatban jól bevált kezelési lehetőséget nyújtanak a foghiányok pótlásában. Az orális implantológiát nehéz, csaknem lehetetlen szakmaspecifikus területnek nevezni, hisz a „klasszikus” stomatológiai felosztás (fogpótlásban, szájsebészet, parodontológia, fogszabályozás, orális biológia, gnatológia) számos elemét tartalmazza, multidiszciplináris szakma.

Az egyetemi oktatása komoly múltra tekint vissza. 1994-ben vezették be a budapesti Semmelweis Egyetem Fogorvostudományi Karon az „Implantológia” oktatást, először speciálkollégium formájában, majd 2006 óta kétszemeszteres elméleti és gyakorlati tantárggyá vált.

Az implantációs fogpótlás elkészültének szerves részét képezik a szájsebészeti és a parodontológiai sebészeti beavatkozások, továbbá magas fokú általános medicinális ismereteket is igényel a kezelő orvos részéről. Anamnézis felvételekor és a diagnózis, kezelési terv felállításánál nélkülözhetetlen ez a tudás.

Fogászati implantátumok behelyezésének diagnosztikája, sebészi irányelvei

A dentális implantátumok rögzülését az osseointegratio biztosítja, amit számos implantátum felszíni fejlesztés, kifinomult sebészi technikák, az implantátum-, implantátumfejek- és fogpótlások közötti stabil, pontos illeszkedés megteremtése, az anyagválasztás és a megfelelő occlusio viszonyok kialakítása biztosít. Az élethosszig tartó profilaktikus kezelés, a szupportív terápia és az utógondozás segíti elő a biológiai komplikációk előfordulásának megakadályozását.

Az orális implantátum behelyezésének fogpótlástani indikációs területe részben megegyezik a konvencionális fogpótlást igénylő esetekével: egy, illetve több fogat érintő sorközi hiány, egy- vagy kétoldali sorvégi foghiány, a teljes fogatlan állcsont, ezeknek kombinációjával. Vannak olyan speciális esetek, amikor kifejezetten javasolt a fogpótlást rögzíteni (epilepszia, gastrointestinalis betegségek), illetve kiegészülhet az indikáció implantátum elhorgonyzású és megtámasztású, speciális rögzítő elemekkel elhorgonyzott extraorális epitézis pótlással is, tumor utáni rehabilitáció részeként. Ennek sebészi megoldásai már arc-állcsont sebész feladata.

Az implantátumok klinikailag és tudományosan is alátámasztott hosszú távú sikeressége magas, így biztonsággal ajánlható terápiás alternatívát jelent a páciensek számára, amelynek feltétele az ellátásban a megfelelő szaktudás és a tárgyi feltételek biztosítása. Különbséget kell tenni a túlélési (survival-rate) és sikerességi ráta (success-rate) között. A túlélési ráta esetében az implantátum még az állcsontban helyezkedik el a vizsgálat pillanatában, de nem veszik figyelembe az implantátum és fogpótlás állapotát és a beteg meglegedését. Azokat az implantátumokat is beleszámítják, amelyek nincsenek funkcióban („alvó implantátum”) vagy kezelést igényelnek. A sikerességi rátát illetően nemcsak az a feltétel, hogy az implantátum az állcsontban legyen, hanem a megfelelő funkció, valamint a beteg elégedettsége is. Definíciója folyamatosan változik. Az egyik kizáró tényezője, ha az implantátum crestalis csontvesztése nagyobb, mint 2 mm, a másik, ha a szondázási mélysége meghaladja az 5 mm-t. Szondázás közbeni vérzést (BOP) is kizáró tényezőnek tekintik. [1]

A korai sikert 1-3 évben, közepes sikert 3-7 évben, míg a hosszú távú sikert 7 év felett határozzák meg. Az ICOI Pisai Konszenzus Konferencián (2008) definiálták az implantátum sikerességének a mértékét [2]:

Az I. csoport azt a sikert képviseli, ami az optimális egészséges állapotnak számít. Tapintással, kopogtatással, illetve funkcióban sem figyelhető meg fájdalom. Ötszáz grammnál kisebb terhelés mellett semmilyen irányban nem észlelhető klinikai implantátum-mobilitás. Az implantátum behelyezéséhez képest kevesebb, mint 2,0 mm crestalis csontvesztés figyelhető meg röntgenfelvételen. Az implantátum mellett exsudatio nem figyelhető meg. Az I. csoportba tartozó implantátumok prognózisa nagyon jó vagy kiváló.

A II. csoportba tartozó implantátumokat a túlélési kategóriájába sorolják, amelyek állapota kielégítő. Stabilak, de kórtörténetükben előfordultak klinikai problémák. Tapintás, kopogtatás esetén fájdalom vagy érzékenység nem figyelhető meg. Ötszáz grammnál kisebb terhelés esetén nem tapasztalható mobilitás. A crestalis csontvesztés 2,0 és 4,0 mm között van. A prognózis jó vagy nagyon jó, a crestalis csont stabil állapotától függően.

A III. csoportba tartozó implantátumok szintén a túlélési kategóriába tartoznak, de enyhe vagy mérsékelt periimplantitist és károsodott állapotot mutatnak. A III. csoportba tartozó implantátumok esetén funkció közben nem jelentkezik fájdalom. Nincs függőleges vagy kezdeti vízszintes mobilitás. Az implantátum behelyezése óta 4 mm-nél nagyobb crestalis csontvesztés fordult elő a röntgenen. A szondázási mélység a kiindulási értéktől az implantátum hosszának feléig nőtt, gyakran vérzéssel kísért a szondázás során. Exsudatum jelenléte 2 hétnél tovább fennáll. Prognózisuk attól függ, hogy képesek-e csökkenteni az occlusio túlterhelést, és műtéti korrekciókkal javíthatóak-e a lágy- és keményszövetek állapota.

A IV. csoport a klinikai vagy abszolút kudarc. Az implantátumot bármely következő körülmények fennállása esetén el kell távolítani: tapintási, ütési fájdalom, vízszintes és/vagy függőleges mobilitás, kontrollálatlan progresszív csontvesztés, kontrollálatlan váladékképződés, vagy az implantátum körüli csontvesztés több mint 50%.

A fogazat fontos elemét képezi a komplex testi és mentális egészségnek. A fogatlanság jelentősen befolyásolja az egyén egészségi állapotát és nagymértékben hozzájárulhat az életminőség romlásához. Megállapítható, hogy a rágófunkció csökkenése egyenesen arányos a szájból lévő, érintkező fogpárok mennyiségével. Húsznál kevesebb fog esetén (9, illetve 10 fogpár megléte) a páciensek döntő hányada rágóképtelennek definiálja magát. A legutóbbi országos felmérés szerint Magyarországon a felnőtt lakosság 8 százaléka teljesen fogatlan, de az átlag magyarnak is 10 hiányzó foga van, amiből csak négy fogat pótlottak. A hiányzó fogakat „hagyományos” fogpótlásokkal vagy implantátumon rögzített fogpótlásokkal lehet rehabilitálni. A páciensek jelentős százaléka az utóbbit igényli.

Elmondhatjuk, hogy a fogászati implantátumok alkalmazása modern és korszerű eljárások közé tartozik, ugyanakkor, minthogy sebészeti beavatkozást igényel, magasabb kockázati aránnyal jár.

2. Felhasználói célcsoport

Az egészségügyi szakmai irányelv az érintett orvosok (dentoalveolaris és maxillofacialis szájszész, fogszakorvos, fogorvos, orális implantológia szakorvos, parodontológia fogszakorvos, fogpótlástani szakorvos,

Fogászati implantátumok behelyezésének diagnosztikája, sebészi irányelvei

konzerváló fogászat és fogpótlástan szakorvos illetve központi gyakornokok és a szakképzésben résztvevők) mint ellátók munkájához korszerű, tudományos alapokon nyugvó összefoglaló szakmai tájékoztatást és terápiás ajánlásokat nyújt. Az ellátók a fogorvosi társszakmákkal (dentoalveolaris sebészet, parodontológia, fogsabályozás, arc-állcsont sebészet) együttműködve dolgoznak.

Jelen egészségügyi szakmai irányelvben megfogalmazott ajánlások a dentális implantátumok sebészetét befolyásoló anamnesztikus pontokat, a tervezés szempontjait, valamint a sebészeti fázis lépéseit, lehetőségeit taglalják. Nem tartalmazza a parodontológiai gyulladással járó betegségeket és ezek következtében kialakult fog körüli és fogatlan gerincen kialakult csont- és lágyszöveti defektusok helyreállító folyamatait, beavatkozásait és nem tér ki a csontpótló eljárások diagnosztikájára és sebészetére sem. A sebészeti fázist követő protetikai ellátás kérdéskörét az implantációs protetikai ellátás című egészségügyi szakmai irányelv részletezi. A szakmai szempontok figyelembevételével, nemzetközi evidenciákon alapuló implantációs sebészeti eljárással a szövődmények minimalizálhatóak, az implantátumokkal hosszú távon sikerrel pótolhatjuk a fogakat.

A felhasználás célja:

- Adott foghiány esetén a klinikai döntéshozatal, az implantációs sebészet tervezésének és kivitelezésének megkönnyítése.
- A páciensek megfelelő ellátáshoz való hozzáféréseinek biztosítása, az egészségügyi ellátás minőségének javítása.
- A társszakmák együttműködésének javítása.
- Az egészségügyi szakmai irányelv minden fogorvos számára ajánlásokat tartalmaz, amennyiben a foghiányok gyógyítása implantátum elhorgonyzású és megtámasztású fogpótlásokkal történik.

3. Kapcsolat a hivatalos hazai és külföldi szakmai irányelvekkel

Egészségügyi szakmai irányelv előzménye:

Hazai egészségügyi szakmai irányelv ebben a témakörben még nem jelent meg.

Kapcsolat külföldi szakmai irányelv(ek)kel:

Jelen irányelv az alábbi külföldi irányelv(ek) ajánlásainak adaptációjával készült:

Szerző(k):	Heitz-Mayfield LJ, Aaboe M, Araujo M, et al.
Cím:	Group 4 ITI Consensus Report: Risks and biologic complications associated with implant dentistry.
Megjelenés adatai:	<i>ClinOralImplRes.</i> 2018;29(Suppl. 16):351–358.
Elérhetőség:	https://pubmed.ncbi.nlm.nih.gov/30328181/
Szerző(k):	Gallucci GO, Benic GI, Eckert SE, et al.
Cím:	Consensus statements and clinical recommendations for implant loading protocols.
Megjelenés adatai:	<i>Int J Oral Maxillofac Implants.</i> 2014;29 Suppl:287–290. doi:10.11607/jomi. 2013. g4
Elérhetőség:	http://www.quintpub.com/journals/omi/abstract.php?iss2_id=1220&article_id=13469&article=19&title=Consensus%20Statements%20and%20Clinical%20Recommendations%20for%20Implant%20Loading%20Protocols#.XILtM5VKjIV
Szerző(k):	Heitz-Mayfield LJ, Needleman I, Salvi GE, Pjetursson BE.
Cím:	Consensus statements and clinical recommendations for prevention and management of biologic and technical implant complications.
Megjelenés adatai:	<i>Int J Oral Maxillofac Implants.</i> 2014;29 Suppl:346–350. doi:10.11607/jomi.2013. g5 (17)

Fogászati implantátumok behelyezésének diagnosztikája, sebészi irányelvei

Elérhetőség:	https://pubmed.ncbi.nlm.nih.gov/24660208/
Szerző(k):	Heitz-Mayfield LJ, Aaboe M, Araujo M, et al.
Cím:	Group 4 ITI Consensus Report: Risks and biologic complications associated with implant dentistry.
Megjelenés adatai:	<i>Clin Oral Implants Res.</i> 2018;29 Suppl 16:351–358. doi:10.1111/clr.13307
Elérhetőség:	https://pubmed.ncbi.nlm.nih.gov/30328181-group-4-iti-consensus-report-risks-and-biologic-complications-associated-with-implant-dentistry/?from_term=consensus+statements+of+implant+prosthodontic+treatment&from_page=2&from_pos=4
Szerző(k):	Jung RE, Al-Nawas B, Araujo M, et al. Group 1 ITI
Cím:	Consensus Report: The influence of implant length and design and medications on clinical and patient-reported outcomes.
Megjelenés adatai:	<i>Clin Oral Implants Res.</i> 2018;29(Suppl. 16):69–77. https://doi.org/10.1111/clr.13342
Elérhetőség:	https://pubmed.ncbi.nlm.nih.gov/30328189/
Szerző(k):	Hellstein JW, Adler RA, Edwards B, et al.
Cím:	Managing the care of patients receiving antiresorptive therapy for prevention and treatment of osteoporosis: executive summary of recommendations from the American Dental Association Council on Scientific Affairs.
Megjelenés adatai:	<i>J Am Dent Assoc.</i> 2011; 142: 1243–1251.
Elérhetőség:	https://pubmed.ncbi.nlm.nih.gov/22041409/
Szerző(k):	Advisory Task Force on Bisphosphonate-Related Osteonecrosis of the Jaws.
Cím:	American Association of Oral and Maxillofacial Surgeons position paper on bisphosphonate-related osteonecrosis of the jaws.
Megjelenés adatai:	<i>J Oral Maxillofac Surg.</i> 2007; 65: 369–376.
Elérhetőség:	https://pubmed.ncbi.nlm.nih.gov/17307580/
Szerző(k):	Schimmel, M., Srinivasan, M., McKenna, G. J., & Müller, F. (2018).
Cím:	Effect of advanced age and/or systemic medical conditions on dental implant survival: A systematic review and meta-analysis.
Megjelenés adatai:	<i>Clinical Oral Implants Research.</i> 29(Suppl. 16), 311–330.
Elérhetőség:	https://pubmed.ncbi.nlm.nih.gov/30328186/
Szerző(k):	Moraschini V, Barboza ES, Peixoto GA.
Cím:	The impact of diabetes on dental implant failure: a systematic

Fogászati implantátumok behelyezésének diagnosztikája, sebészi irányelvei

Megjelenés adatai:	review and meta-analysis. <i>Int J OralMaxillofacSurg.</i> 2016 Oct;45(10):1237-45.
Elérhetőség:	https://pubmed.ncbi.nlm.nih.gov/27297836/
Szerző(k):	Rameh S, Menhall A, Younes R.
Cím:	Key factors influencing short implant success.
Megjelenés adatai:	<i>Oral Maxillofac Surg.</i> 2020 Sep; 24(3):263-275
Elérhetőség:	https://pubmed.ncbi.nlm.nih.gov/32323043/
Szerző(k):	Guidelines of the 11th European Consensus Conference 2016.
Cím:	Short, angulated and diameter-reduced implants.
Megjelenés adatai:	<i>EDI J.</i> 2016; 12(1): 16–19.
Elérhetőség:	https://www.bicon.com/news/pdf/BDIZ_EDJ_Recommendati_on_on_Short_Implants_2016.pdf
Szerző(k):	Buser D, Chappuis V, Belser UC, Chen S:
Cím:	Implant placement post extraction in esthetic single tooth sites: when immediate, when early, when late?
Megjelenés adatai:	<i>Periodontol 2000.</i> 2017;73(1):84-102.
Elérhetőség:	https://pubmed.ncbi.nlm.nih.gov/28000278/
Szerző(k):	Gallucci GO, Hamilton A, Zhou W, Buser D, Chen S.
Cím:	Implant placement and loading protocols in partially edentulous patients: A systematic review.
Megjelenés adatai:	<i>Clin Oral Implants Res.</i> 2018;29 Suppl 16:106-134.
Elérhetőség:	https://pubmed.ncbi.nlm.nih.gov/30328194/
Szerző(k):	Bornstein MM, Scarfe WC, Vaughn VM, Jacobs R.:
Cím:	Cone beam computed tomography in implant dentistry: a systematic review focusing on guidelines, indications, and radiation dose risks.
Megjelenés adatai:	<i>Int J Oral Maxillofac Implants.</i> 2014;29 Suppl:55-77.
Elérhetőség:	https://pubmed.ncbi.nlm.nih.gov/24660190/
Szerző(k):	Jacobs R, Salmon B, Codari M, Hassan B, Bornstein MM.
Cím:	Cone beam computed tomography in implant dentistry: recommendations for clinical use.
Megjelenés adatai:	<i>BMC Oral Health.</i> 2018. 15;18(1):88.
Elérhetőség:	https://pubmed.ncbi.nlm.nih.gov/29764458/
Szerző(k):	Fokas G, Vaughn VM, Scarfe WC, Bornstein MM:
Cím:	Accuracy of linear measurements on CBCT images related to presurgical implant treatment planning: A systematic review.
Megjelenés adatai:	<i>Clin Oral Implants Res.</i> 2018; 29 Suppl 16:393-415

Fogászati implantátumok behelyezésének diagnosztikája, sebészi irányelvei

Elérhetőség:	https://pubmed.ncbi.nlm.nih.gov/30328204/
Szerző(k):	Wismeijer D, Joda T, Flügge T, et al.
Cím:	Group 5 ITI Consensus Report: Digital technologies.
Megjelenés adatai:	<i>Clin Oral Impl Res.</i> 2018;29 (Suppl. 16):436–442.
Elérhetőség:	https://pubmed.ncbi.nlm.nih.gov/30328201/
Szerző(k):	Harris D, Horner K, Gröndahl K, Jacobs R, Helmrot E, Benic GI, Bornstein MM, Dawood A, Quirynen M: E.A.O.
Tudományos szervezet:	European Association for Osseointegration at the Medical University of Warsaw.
Cím:	Guidelines for the use of diagnostic imaging in implant dentistry 2011.
Megjelenés adatai:	<i>A consensus workshop organized by the Clin Oral Implants Res.</i> 2012 ;23(11):1243-53.
Elérhetőség:	https://pubmed.ncbi.nlm.nih.gov/22432473/
Szerző(k):	Kalaivani G, Balaji VR, Manikandan D, Rohini G.
Cím:	Expectation and reality of guided implant surgery protocol using computer-assisted static and dynamic navigation system at present scenario: Evidence-based literature review.
Megjelenés adatai:	<i>J Indian Soc Periodontol.</i> 2020 ;24(5):398-408.
Elérhetőség:	https://pubmed.ncbi.nlm.nih.gov/33144766/
Szerző(k):	Tahmaseb A, Wu V, Wismeijer D, Coucke W, Evans C.
Cím:	The accuracy of static computer-aided implant surgery: A systematic review and meta-analysis.
Megjelenés adatai:	<i>Clin Oral Implants Res.</i> 2018 Oct;29 Suppl 16:416-435.
Elérhetőség:	https://pubmed.ncbi.nlm.nih.gov/30328191/
Szerző(k):	Jung RE, Schneider D, Ganeles J, Wismeijer D, Zwahlen M, Hämmerle CH, Tahmaseb A.
Cím:	Computer technology applications in surgical implant dentistry: s systematic review.
Megjelenés adatai:	<i>Int J Oral Maxillofac Implants.</i> 2009; 24 (Suppl): 92–109.
Elérhetőség:	https://pubmed.ncbi.nlm.nih.gov/19885437/
Szerző(k):	Tahmaseb A, Wismeijer D, Coucke W, Derksen W:
Cím:	Computer technology applications in surgical implant dentistry: a systematic review.
Megjelenés adatai:	<i>Int J Oral Maxillofac Implants.</i> 2014; 29 Suppl: 25–42
Elérhetőség:	https://pubmed.ncbi.nlm.nih.gov/24660188/
Szerző(k):	Van Eekeren P, Tahmaseb A, Wismeijer D.:
Cím:	Crestal bone changes around implants with implant-abutment connections at epicrestal level or above: systematic review

Fogászati implantátumok behelyezésének diagnosztikája, sebészi irányelvei

Megjelenés adatai:	and meta-analysis. <i>Int J Oral Maxillofac Implants.</i> 2016; 31:119–124.
Elérhetőség:	https://pubmed.ncbi.nlm.nih.gov/26800168/
Szerző(k):	Schwarz F, Hegewald A, Becker J.:
Cím:	Impact of implant-abutment connection and positioning of the machined collar/microgap on crestal bone level changes: a systematic review.
Megjelenés adatai:	<i>Clin Oral Implants Res.</i> 2014;25(4):417–425.
Elérhetőség:	https://pubmed.ncbi.nlm.nih.gov/23782338/
Szerző(k):	Saleh MHA, Ravidà A, Suárez-López Del Amo F, Lin GH, Asa'ad F, Wang HL.
Cím:	The effect of implant-abutment junction position on crestal bone loss: A systematic review and meta-analysis.
Megjelenés adatai:	<i>Clin Implant Dent Relat Res.</i> 2018; 20(4):617-633.
Elérhetőség:	https://pubmed.ncbi.nlm.nih.gov/29575584/

Kapcsolat hazai egészségügyi szakmai irányelv(ek)kel:

Jelen irányelv nem áll kapcsolatban más hazai egészségügyi szakmai irányelvvvel.

VI. AJÁNLÁSOK SZAKMAI RÉSZLETEZÉSE**Ajánlás1****A foghiányok ellátásában javasolt módszer az implantátumok sebészi behelyezése. (1⁺⁺, A) [2, 3, 4]**

Az implantátumok sebészi behelyezésének eredményessége és sikeres túlélése különböző foghiányok esetében is, az irodalmi eredmények alapján magas evidencia szinten bizonyított, ezért a foghiányok ellátásában javasolt módszer, számos kritériumot figyelembe véve (a páciens egészségi állapota és a klinikai anatómiai szituáció).

A foghiányok tartós fennállása esetén, rágófunkció kiesés miatt, az emésztési problémák és a beszédképesség kiesése korlátozott munkaképességet, esztétikai problémák miatt a társas kapcsolatok zavarát okozhatja – tehát mind gazdasági, mind szociális szempontból jelentős a fogatlanság állapotának megelőzése. Több szakirodalmi adat is egyértelműen arra mutat, hogy a fogak számának csökkenése negatívan befolyásolja az étel választását. A hátrányos rágófunkció negatívan hat az önbecsülésre és a mentális egészségre. A fogatlan páciensek kerülnek a szociális kapcsolatokat, sokszor teljesen izolálják magukat, mivel feszengnek a beszédétől, a nevetéstől és a mások előtti étkezéstől.

Az implantációt befolyásoló anamnestikus pontok

A beteg anamnézisének (általános, fogászati stb.) és a műveletek előkészítésének folyamatát a kezelés során dokumentálni kell. Az anamnézis tájékoztat a kórelőzményről és rámutat a kezelés során felmerülő kockázatokra. A megfelelően végzett anamnézis felvétel segítséget nyújt annak megítélésre is, hogy az adott beteg a tervezett kezelést megfelelően tolerálja-e, és képes-e a megfelelő együttműködésre. Amennyiben a páciens nincsen pontosan tisztában egészségügyi anamnézisével, úgy a kezelés megkezdése előtt feltétlen szükséges a kérdéses kórtörténeti tényezők tisztázása.

A részletes anamnézis felvétel alapján feltárt kockázati tényezők helyes felmérése alapvetően befolyásolhatja a beavatkozás tervezését. Tisztázandó, hogy az orvos felkészültsége, személyi, tárgyi és páciens feltételek megfelelőek-e a várható eredmény eléréséhez.

A beteg az orvosnak köteles megfelelő felvilágosítást adni egészségi állapotáról, hogy az orvos a megfelelő ismeretekkel rendelkezzen annak megítélésére, hogy a páciens alkalmas-e fogászati implantátum beültetésére. Az orvosnak tájékoztatni kell a páciens a lehetséges kockázati tényezőkről, a beavatkozások menetéről és a várható eredményről. Az implantátum beültetése szempontjából alapvető előfeltétel a fertőző betegségektől és gyulladástól mentes szájüreg, és a beültetési helyen lévő megfelelő csontmennyiség.

Ellenjavallt az implantáció, hogyha a páciens egészségi állapota hátrányosan befolyásolhatja a beavatkozás sikerességét vagy az implantáció a felmerülő szövődmények okán komoly egészségügyi kockázatot rejt

Fogászati implantátumok behelyezésének diagnosztikája, sebészi irányelvei

magában. A lehetséges ellenjavallatokra bővebben érdemes kitérni. Ezeket sokféleképpen feloszthatjuk, továbbiakban kiemeljük a véleményünk szerint leghangsúlyosabb állapotokat, amelyek ellenjavallhatják véglegesen, vagy időlegesen az implantációt [3-9].

Több szakirodalmi áttekintés részletezi, mérlegeli a páciens anamnézise alapján az implantáció abszolút és relatív ellenjavallatait. Ajánlások megkísérlik mérlegelni azokat a tényezőket, amelyek alapján az orvos, a páciens tájékoztatásával és beleegyezésével dönthet a megfelelő kockázatelemzést követően a dentális implantáció lehetőségéről. Csupán néhány **abszolút ellenjavallatot** ismerünk (pl. intravénásan alkalmazott antireszorptív terápia, radioterápiát követő 12 hónap, antikoagulált betegek egy részénél, kezeletlen fogágybetegség, fogászati kontraindikációk, például reziduális cysta, radix relicta stb), ezekben az esetekben az implantáció nem végezhető el. **Relatív ellenjavallatot** képez a kognitív zavar (időskori hanyatlás), az ASA IV stádiumú, vagy annál súlyosabb fizikai állapotba történő kockázati besorolás, vagy egyéb szisztémás betegségek (diabetes mellitus egyes stádiumai, csontszervi betegségek egyes fajtái, terhesség, mentális problémák, antikoagulált betegek, orálisan alkalmazott antireszorptív terápia), szenvedélybetegségek (alkoholizmus, dohányzás, drogfogyasztás) jelenléte.

Az implantációval kapcsolatos óvintézkedések, a beavatkozás ellenjavallatai a bizonyítékokon alapuló orvoslás elvein kell, hogy nyugodjanak. Megkísérrelhetjük ezek lokális, viselkedésbeli, valamint egészségügyi szempontok szerinti besorolását. Előjáróban megállapíthatjuk, hogy az implantáció sikertelenségét leginkább különböző rizikófaktorok, szisztémás betegségek együttes fennállása okozhatja. Ezek additívak, tehát példaként egy olyan betegnél, akinél fogágybetegség, bruxismus valamint kontrollálatlan diabetes mellitus együttesen áll fenn, nagyobb az implantáció sikertelenségének kockázata, mintha ezek közül csak egy szerepelne az anamnézisében [3-9].

Ajánlás2

Elengedhetetlen a páciens megfelelő tájékoztatása a várható beavatkozásról, valamint az esetlegesen előforduló szövődményekről.

Az alapos kivizsgálást, a páciens kórtörténetének, valamint gyógyszerelésének pontos ismeretét, a személyreszabott, alaposan ismertetett beleegyező nyilatkozatot a modern implantológiai kezelés részének (konzultációtól a fenntartó kezelésem át) kell tekinteni.

Mind a kezelőorvos, mind a beteg tisztában kell, hogy legyen a megfelelő utánkövetés, a kiemelt szájhigiéné szerepével. Különösen igaz ez a fokozott kockázatú esetekre. A kezelőorvost mindig elővigyázatosságra kell, hogy intse a különböző rizikófaktorok együttes fennállása. (1⁺⁺, A) [3-9]

Ajánlás3

A rizikópáciensek kezelése minden esetben individuális kezelési terv alapján kell, hogy történjen. Az összes kockázati tényező szigorú megítélése, a kísérő betegségek, a gyógyszerelés figyelembevétele, a 'cost/benefit' (költség/haszon) arány műtétet megelőző értékelése szükséges, a lehető legjobb hosszú távú prognózis elérése érdekében. (1⁺⁺, A) [3-9]

Az implantációs kezelést leginkább befolyásoló anamnesztikus tényezők.

Megállapítások, ajánlások a különböző kockázati csoportok szerint.

a, Elsődleges, másodlagos immunhiányos állapot, immunszupprimált betegek

Manapság növekszik az olyan immunszupprimált betegek száma, akiknél implantáción alapuló rehabilitáció szükséges. Ezekben az esetekben a leromlott egészségi állapot, immunszuppresszív terápia és ennek következtében kialakuló csökkent sebgyógyulás hajlam együttesen vezethet az implantáció sikertelenségéhez [3, 4, 5, 10]. A különböző típusú immunhiányos állapotok (HIV, kemoterápia, autoimmun betegség, szteroid kezelés, biológiai terápia) hatását már széleskörűen vizsgálták az implantáció sikerességét illetően, azonban az implantátum gyógyulására, túlélésre gyakorolt hatása eddig nem egyértelműen megállapított [10]. HIV-fertőzötteknél a CD4-T-limfociták számának 200 sejt/μl alatti szintre történő csökkenésével szignifikánsan nőtt az implantáció sikertelensége. Számos vizsgálat szerint antibiotikum védelemben sikeresen végezhető el implantológiai ellátás, amennyiben a betegség jól kontrollált [10, 11].

A kemoterápiás szerek széles spektruma, variációja, különböző módon befolyásolhatják az implantációt. Lehetetlen minden kölcsönhatás feltérképezése [10]. A citotoxikus hatásuk révén okozott csontvelő-szuppresszió következtében kialakuló leukopenia, thrombocytopenia és anémia fontos befolyásoló tényezői bármely szájszészeti beavatkozásnak. Kemoterápia alatt, vagy korábban abban részesült betegek esetén ajánlott a konzultáció az illetékes onkológus szakorvossal [10].

Az autoimmun betegségek közül csak a Crohn-betegség mutatott szignifikáns összefüggést az implantáció korai sikertelenségével, azonban az implantológiai ellátás itt sem veszélyeztette az alapbetegség lefolyását. Sjögren szindróma esetén előforduló szájszárazság hajlamosít a biológiai komplikációkra [4, 5, 10].

Az autoimmun betegségekre alkalmazott szteroid terápia és az implantáció sikertelensége között direkt összefüggést nem találtak. A glukokortikoidok azonban potens gyulladáscsökkentő, valamint

Fogászati implantátumok behelyezésének diagnosztikája, sebési irányelvei

immunszuppresszív hatással rendelkeznek, ezért hosszú távú, nagy dózisban történő alkalmazásuk mellett a csontanyagcserét, valamint csontgyógyulást hátráltatják [10].

Ajánlás4

Immunszuppresszált páciensek esetén gondosan elvégzett rizikóelemzés, illetékes kezelőorvossal történő konzultáció szükséges. Fokozott elővigyázatosság, laborkontroll és antibiotikum védelem alapvető az ilyen betegek implantációs terápiájában.

A kemoterápiát követően a kezelőorvos engedélyével az implantáció elvégezhető, ugyanakkor azzal párhuzamosan, vele egy időben nem ajánlott. Minden kemoterápiás kezelés alatt álló beteg laborparamétereit (véralvadási paramétereit, fehérvérsejtszám) ellenőrizni kell.

Különös figyelmet kell fordítani HIV fertőzött beteg esetén az aktuális immunstátuszra, gyógyszerterápiák feltérképezésére, valamint a kezelést végző személyzet fokozott védelmére.

Immunhiányos állapotban a műtétet az illetékes kezelőorvossal történő konzultációt követően, antibiotikum védelemben, minimál invazív módon végezzük, ajánlott antiszeptikum (pl. klórhexidín - diglükonát 0,1%, 0,2 %) alkalmazása a műtétet követő két hétben.

Továbbá a fokozott szájhigiéné fenntartása, a rendszeres kontroll kiemelt jelentőséggel bír. A páciens fel kell világosítani az immunszuppresszióból adódó fokozott szövődmény veszélyről. (2⁺⁺, B) [3-5, 9-19]

b. Gyógyszerek, amelyek összefüggésbe hozhatóak az implantáció esetleges sikertelenségével

A populáció várható élettartama globális szinten növekszik. Ezen demográfiai változás következtében a gyakori krónikus megbetegedések kezelésére szedett gyógyszerek száma is megemelkedett. Gyógyszerek egy része hatással van a szöveti metabolizmusra, ezáltal az implantáció eredményességére is. Általánosságban elmondhatjuk, hogy a szakirodalmi összefoglalók is korlátozó tényezőkkel rendelkeznek, mert egyéb kísérőbetegségeket, több gyógyszer együttes szedését nem veszik mindig figyelembe [3, 4, 5, 9].

Ajánlás5

A csontmetabolizmusra ható gyógyszerek rövid távú, illetve tartós szedése növeli a sikertelen implantációs esetek számát. Bizonyos szelektív szerotonin visszavétel-gátlók, jellemzően antidepresszáns, szorongáscsökkentő szerek, továbbá a protonpumpa gátlók szedése statisztikailag kimutathatóan nagyobb implantátum sikertelenségi rátával hozhatóak összefüggésbe. A klinikusoknak tisztában kell lenni a lehetséges gyógyszeres okozta komplikációkkal a teljeskörű implantológiai ellátás során, amiről részletesen tájékoztatni kell a pácienseket.

Az összefüggés a nem-szteroid gyulladáscsökkentők valamint az antihipertenzív szerek szedése és az esetlegesen fellépő implantátum sikertelenség között azonban nem bizonyított. (1⁺⁺, A) [3, 4, 5, 9]

c. Antireszorptív kezelésben részesült páciensek

A gyógyszer okozta állcsontnecrosis számos onkológiai és osteológiai konzervatív kezelésnek az életminőséget potenciálisan súlyosan rontó mellékhatása. Különösen az antireszorptív és antiangiogén hatásmechanizmusú gyógyszerekkel összefüggésben találunk problémákat [8].

A biszfoszfonát kezelés az osteoclast aktivitás irreverzibilis gátlásával antireszorptív hatást fejt ki a csontokra, és rendkívül hatékonyan csökkenti a patológiás csontfájdalmakat, a skeletális események (patológiás törés) létrejöttét, a tumor intraossealis növekedését, illetve a tumor indukálta hypercalcaemiát. A humán monoklonális antitest denosumab a biszfoszfonátnál is erőteljesebb antireszorptív készítmény, amely az egyik legerősebb, csontbontást előidéző biológiai tényezőnek, a receptor aktivátor nukleáris faktor kappa-B ligandjának (RANKL) inhibitora. A RANKL gátlásával csökken az osteoclastok érése és aktivitása, ennek eredményeképpen pedig a csontok törekenysége. Az alapbetegsége gyakorolt kiváló hatása mellett az új szer is erőteljes szájuégi mellékhatásokat okozhat. A szakirodalom a denosumab kezeléssel összefüggő állcsont elhalást DRONJ-ként (denosumab-related osteonecrosis of the jaw) definiálja [8, 20].

A biszfoszfonátok és a denosumab használatára az alapbetegség időben hosszú lefolyása miatt sokszor együtt vagy egymás után kerül sor ugyanannál a páciensnél, így a közös használat esetén kumulatív hatások is kialakulhatnak, melyek jelentősen megnövelik az állcsont elhalás kialakulási valószínűségét. A szakirodalom esetenként MiONJ-ként (mixed osteonecrosis of the jaws) hivatkozik ezekre az esetekre. A biszfoszfonát, RANKL-gátló vagy közös használat miatt kialakult állcsont elhalásokra összefoglalóan az antireszorptív szer okozta osteonecrosis (ARONJ – antiresorptive agent-related osteonecrosis of the jaws) definícióval hivatkozik a szakirodalom [8, 21].

Az utóbbi évtizedben a biológiai 'target' (célzott) terápiák körében végbement robbanásszerű fejlődés további non-antireszorptív gyógyszerhatástani csoportokkal összefüggésben vezetett állcsont elhalások észleléséhez. Leginkább a bevacizumab, aflibercept VEGF- (vascular endothelial growth factor) gátlókkal és különböző tirozin-kináz-gátlókkal – sunitinib, sorafenib, cabozantinib – kapcsolatban ismertek esetek, de leírtak már necrosist a CTLA4- (cytotoxic T-lymphocyte-associated protein 4) gátló ipilimumab, valamint az anti-mTOR (mammalian target of rapamycin) ágens temsirolimus és everolimus esetén is [8, 22-29].

Fogászati implantátumok behelyezésének diagnosztikája, sebészi irányelvei

A kiszélesedett indikációs területek, a növekvő betegszám, valamint a különböző támadáspontú hatóanyagcsoportok közötti nem várt interakciók és szinergista hatások (biszfoszfonát – denosumab, biszfoszfonát – VEGF-gátlók, denosumab – VEGF-gátlók) következtében a MRONJ incidenciája és prevalenciája egyaránt növekvő tendenciát mutat [8, 30]. A betegség incidenciája az alkalmazott hatóanyag(ok) típusa, a beadási mód (iv./per os), a kumulatív dózis, az alap- és kísérő betegségek, valamint a kiegészítő gyógyszeres terápiák függvényében széles határok között változik. A kialakulás valószínűsége az elérhető magyar és nemzetközi publikációk alapján a különböző betegpopulációkban több nagyságrendes eltérést is mutathat [8, 31, 32]. Az állcsont elhalás kialakulásának valószínűsége szempontjából az aktuális szakirodalom megkülönböztet „low-risk” (alacsony rizikójú) és „high-risk” (magas rizikójú) pácienseket. Általánosságban alacsonyabb az osteonecrosis kialakulásának kockázata a jóindulatú alapbetegség, az orális bevitel, az alacsony kumulatív gyógyszerdózis, a kísérő betegségek hiánya, a konkomitáns gyógyszeres terápia hiánya, a jó szájhigiéné, illetve a megfelelő beteg compliance eseteiben. A MRONJ kialakulását elősegítő faktorok közé soroljuk a malignus alapbetegséget, az intravénás gyógyszerbevitelt, a magas kumulatív dózist, a hosszan tartó gyógyszerhasználatot, különböző támadáspontú hatóanyagok konkomitáns alkalmazását, a rossz szájhigiénét, a rosszul illeszkedő fogpótlást és a nem megfelelő compliance-t [8, 33, 34] (ld. 1. táblázat).

1. táblázat. Antireszorptív kezelésben részesülő páciensek rizikóanalízisének szempontjai. [8]

„Low-risk” beteg	„High-risk” beteg
<p><i>Szisztémás:</i></p> <ul style="list-style-type: none"> Benignus (osteológiai) alapbetegség Egyszerű AR vagy VEGF-terápia Orális gyógyszer-adminisztráció Alacsony kumulatív dózis, rövid kezelési idő Kísérő betegség hiánya (DM, RA) Egyéb gyógyszeres kezelés hiánya <p><i>Lokális:</i></p> <ul style="list-style-type: none"> Nincs megelőző MRONJ az anamnézisben Jó páciens compliance Jó szájhigiéné Fogon megtámasztott pótlás/ nincs fogpótlás 	<p><i>Szisztémás:</i></p> <ul style="list-style-type: none"> Malignus alapbetegség Kombinált/konkomitáns AR + VEGF-terápia Intravénás gyógyszer-adminisztráció Magas kumulatív dózis, hosszú kezelési idő Kísérő betegség jelenléte (DM, RA) Egyéb gyógyszeres kezelés (szteroid-, immunterápia) <p><i>Lokális:</i></p> <ul style="list-style-type: none"> Megelőző MRONJ az anamnézisben Rossz páciens compliance Rossz szájhigiéné Nyálkahártyán/rosszul támaszkodó fogpótlás

AR = antireszorptív; DM = diabetes mellitus; RA = rheumatoid arthritis; VEGF = vascularis endothelialis növekedési faktor

A kombinált antireszorptív és/vagy antiangiogén kezelések együttes, vagy egymás utáni alkalmazása radikálisan növeli a MRONJ kockázatát, alacsonyabb kumulatív dózis után kialakulhat, a folyamat rapidabb progressziója várható, és rosszabb prognózisra lehet számítani [8].

Jelenleg a körkép megelőzésének leghatékonyabb eszköze a kezelt parodontális állapot és a jó szájhigiéné fenntartása és a rendszeres fogászati utánkötés [8].

Feltehetőleg az implantátum környezetében kialakuló MRONJ prognózisát is elsősorban a necrosisnak az észleléskor rögzített stádiuma, a diabetes mellitus egyidejű fennállása, a necrosis lokalizációja (alsó állcsont) és az ösztrogén ellenes kezelés befolyásolja negatívan [8, 35]. A korai diagnózis érdekében magas rizikójú betegeknek sűrűbben, legalább 3 havonta, alacsony rizikójú betegeknek pedig 6 havonta ajánlott a fogászati és stomato-onkológiai kontroll vizsgálat elvégzése [8].

Ajánlás

Antireszorptív kezelésben részesült pácienseknél, bármely sebészeti beavatkozásnál, beleértve az implantációt is, az állcsontelhalás rizikóját csak minimalizálni lehet, teljesen megszüntetni nem, a páciens felvilágosítása és együttműködésének elnyerése ezért nélkülözhetetlen. A legújabb nemzetközi szakirodalmi adatok alapján az alacsony rizikójú betegek esetében nem észleltek magasabb MRONJ-incidenciát, így ebben a betegcsoportban perioperatív antibiotikum védelemben elvégezhetőek ezek a beavatkozások.

A csontpótlással vagy arcüregemeléssel járó preprotetikai beavatkozások nagy körütekintést igényelnek, és magas rizikójú esetekben nem javasolhatóak. Az ideális csontgyógyulás előfeltétele ugyanis a recipiens hely jó vérellátása, az osteoclast-osteoblast egyensúly megléte, a csontremodelling zavartalan volta, melyek antireszorptív kezelés esetén egyaránt gátoltak. A rizikópáciensek kezelése minden esetben individuális kezelési terv alapján kell, hogy történjen, az összes kockázati tényező szigorú megítélésével, a kísérő betegségek, a gyógyszerelés figyelembevételével, a 'cost/benefit' (költség/haszon) arány mütétet megelőző értékelésével, a lehető legjobb hosszú távú prognózis elérése érdekében.

Az antireszorptív vagy antiangiogén kezelésben részesülő, alacsony vagy magas rizikójú páciensek vagy manifeszt MRONJ-betegek fogászati ellátásában a konzerváló fogászati, endodontiai és protetikai

Fogászati implantátumok behelyezésének diagnosztikája, sebészi irányelvei

kezeléseknek elsőbbséget kell élvezniük bármely sebészeti beavatkozással (beleértve az implantációt) szemben. Az antireszorptív szerek mellett végzett szájsebészeti beavatkozások kapcsán általánosságban érvényesülő fokozott elővigyázatosság elvei (minimálinvazív beavatkozás, per primam sebzés, antibiotikum védelem) az implantációnál is érvényesülnek. Ajánlott perioperatív antiszeptikum alkalmazása (pl. klórhexidin - diglükonát 0,1%, 0,2%). A fokozott szájhigiéné fenntartása, a rendszeres kontroll kiemelt jelentőséggel bír.

Az említett rizikócsoport bármilyen fogászati kezelését MRONJ-betegek ellátásában jártas szakembernek vagy ilyen betegek ellátására szakosodott centrumnak szükséges indikálnia és felügyelnie, hogy a páciens állapotában bekövetkező változásokat minél gyorsabban felismerhessék. A sebészi beavatkozások csak és kizárólag antibiotikum védelemben végezhetőek el a rizikó-besorolásnak megfelelő módon. (1⁺⁺, A) [7-9, 13-19, 35-38]

d. Fej-nyak régiót érintő radioterápiában részesült páciensek

Esszenciális a kérdés, hogy vajon a korábban fej-nyak régiót érintő sugárterápián átesett betegek részesülhetnek-e implantológiai ellátásban. Sok esetben az implantációs rehabilitáció jelenti az egyetlen megoldást a csonkoló műtéteken, sugárkezelésen átesett betegek körében [39].

Az implantátum túlélését negatívan befolyásolhatja a sugárterápia, illetve az implantáció az állcsontnecrosis kiváltó tényezője is lehet.

A napjainkban alkalmazott, modern besugárzási eljárások kevesebb veszélyt hordoznak magukban, mint a hagyományos technikák. A direkt sugárnyalábba, illetve az azon kívül eső területek necrosisra való hajlama jelentősen eltér egymástól. A sugárterápia típusa tehát fontos befolyásoló tényező. Az IMRT, valamint PBRT esetén a célterület precíz besugárzása történik a szomszédos szövetekre eső sugárdózis minimalizálásával. A hagyományos radioterápiához képest a protonterápia előnyösebb, azonban még itt is éri sugárterhelés a szomszédos szöveteket. Brachyterápia esetén a szomszédos szövetek sugárterhelése elhanyagolható, ezért a potenciális állcsontnecrosis veszélye is minimális [39-42].

Az állcsontnecrosison kívül, amely általában még a protetikai terhelést megelőzően jelentkezik, a sugárkezelés mellékhatásaként kialakult nyálkahártya atrophia, a keratinizált nyálkahártya redukált mérete, valamint a xerostomia növelik a periimplantális szövetek későbbi patológiás folyamatainak (periimplant mucositis, periimplantitis) előfordulásának esélyét is [43].

Amíg a 40 Gy feletti sugárdózis elsősorban a caries hajlamossító tényezője, úgy az 50-60 Gy feletti sugárdózis mellékhatásaként jelentősen nő az állcsontnecrosis veszélye [44].

Egyes szerzők a felső állcsont implantológiai ellátása során előforduló kisebb siker rátáról számolnak be. Az implantáció-indukált osteoradionecrosis ilyenkor a primer stabilitás hiányából adódó korai implantátumvesztés következménye lehet [45, 46].

A megfelelő sebészi technika és protokoll betartása mellett alacsony rizikójú páciensek esetében kiszámítható eredményt várhatunk az implantátum osseointegrációjával és funkcióstabilitásával kapcsolatban. Emellett fontos megjegyezni, hogy a magas kockázatú csoportba tartozó esetekben kerülendő az implantációs terápia az osteoradionecrosis kialakulásának fokozott veszélye miatt [45]. A 70 Gy feletti, frakcionált sugárterápia, elhanyagolt szájhigiéné, dohányzás, valamint alkoholfogyasztás, alultápláltság, kísérő betegségek jelenléte mind hajlamossítanak az ORN kialakulására [7, 9, 12-19, 39-50].

Különböző vizsgálatok legalább 12-18 hónap várakozási időt javasolnak a radioterápia és az implantáció között. Ennél hosszabb várakozási idő azonban nem változtatott az előforduló szövődmény rátán [39, 47-49]. Amennyiben az implantátumot 50 Gy feletti sugárdózis által érintett területre tervezik, úgy előnyös lehet a hiperbár oxigénterápia. Ennek alkalmazására vonatkozóan azonban nincs konszenzus [50].

Ajánlás7

Fej-nyak régiót érintő radioterápiában részesült pácienseknél bármely sebészeti beavatkozásnál, beleértve az implantációt is, az állcsontelhalás rizikóját csak minimalizálni lehet, teljesen megszüntetni nem, a páciens felvilágosítása és együttműködésének elnyerése ezért nélkülözhetetlen.

A rizikópáciensek kezelése minden esetben individuális kezelési terv alapján kell, hogy történjen, az összes kockázati tényező szigorú megítélésével, a kísérő betegségek, a gyógyszerelés figyelembevételével, a 'cost/benefit' (költség/haszon) arány műtétet megelőző értékelésével, a lehető legjobb hosszú távú prognózis elérése érdekében.

A korábban radioterápiában részesült, alacsony vagy magas rizikójú páciensek fogászati ellátásában a konzerváló fogászati, endodontiai és protetikai kezeléseknek elsőbbséget kell élvezniük bármely sebészeti beavatkozással (beleértve az implantációt) szemben.

A magas rizikócsoporthoz tartozó betegek fogászati kezelését osteoradionecrosis-betegek ellátásában jártas szakembernek vagy ilyen betegek ellátására szakosodott centrumnak szükséges indikálnia és felügyelnie, hogy a páciens állapotában bekövetkező változásokat minél gyorsabban felismerhessék. A sebészi beavatkozások csak és kizárólag antibiotikum védelemben végezhetőek el a rizikó-besorolásnak megfelelő

módon, leginkább az erre felkészült maxillofacialis sebészeti központokban. Legalább 12-18 hónap várakozási időt javasolnak a radioterápia és az implantáció között. Ennél hosszabb várakozási idő azonban nem változtatott az előforduló szövődmény rátán. A szájsebészeti beavatkozások kapcsán általánosságban érvényesülő fokozott elővigyázatosság elvei (minimál invazív sebészeti technika, per primam sebzárás, antibiotikum védelem) az implantációnál is érvényesülnek. Ajánlott perioperatív antiszeptikum alkalmazása (pl. klórhexidin - diglükonát 0,1%, 0,2%). A fokozott szájhygiéné fenntartása, a rendszeres kontroll kiemelt jelentőséggel bír.

Amennyire lehetséges, az implantátumon megtámasztott fogpótlást részesítik előnyben a mucosalis megtámasztással szemben a sugárterápia miatt kialakult xerostomia és mucositis miatt, valamint a decubitus-indukált necrosis megelőzése céljából.

Összességében a fej-nyak terület sugárterápiája nem alkotja az implantáció abszolút ellenjavallatát, amennyiben a kezelés nagy körülményekkel, megfelelő módon történik. (1⁺, A) [7, 9, 12-19, 39-50]

e. Diabetes mellitus

A geriátriai páciensek egyik leggyakoribb szisztémás betegsége a 2-es típusú cukorbetegség. Kezeletlen betegség mellett kialakuló mikrovaszkuláris károsodás, valamint csökkent gyógyulási hajlam következtében a betegeknél gyakrabban alakul ki paradontális, periimplantális gyulladás. Ilyen esetekben az implantátum kezdeti gyógyulási időszakában végbemenő csontképződés károsodik, ami a gyakoribb korai sikertelenséget magyarázza. Ezek miatt tekinthetünk a kezeletlen cukorbetegségekre, mint az implantáció relatív kontraindikációjára. Több összefoglaló közlemény szerint az implantáció szövődmény rátája nem különbözik a kezelt diabeteses és az egészséges páciensek között. A glikémiás kontroll fő monitora a HbA1c (glikált hemoglobin). Amennyiben ennek értéke 8% feletti, úgy az implantátum túlélési rátája csökken az alacsonyabb értékekhez képest. A megfelelő glikémiás index mellett a szövődmény ráta hasonló az egészséges betegekéhez. Az 1-es és 2-es típusú betegeknél nem látszott különbség a sikertelenségben.

Ajánlás8

A tervezett implantáció előtt laborvizsgálat, glikémiás index ellenőrzése szükséges. Amennyiben az nem megfelelő (8% feletti), úgy az elektív műtétek, mint az implantációs beavatkozás halasztása javasolt. Az implantációs beavatkozás tanácsos az illetékes kezelőorvossal történő konzultációt követően, antibiotikum védelemben, minimál invazív módon végezni, perioperatív ajánlott antiszeptikum alkalmazása (pl. klórhexidin - diglükonát 0,1%, 0,2%). A fokozott szájhygiéné fenntartása, rendszeres kontroll vizsgálatok, a páciens alapos felvilágosítása a fokozott szövődményveszélyről kiemelt jelentőségű, ezért elengedhetetlen. (1⁺⁺, A) [3-5, 13, 18, 51]

f. Haemorrhagiás diathesis, antikoaguláns terápia, thrombocytopenia

Ajánlás9

Haemorrhagiás diathesis esetén a kezelés haematológussal történő konzíliumot követően történjen, a megfelelő laborparaméterek elérését, szükség esetén faktorpótlást követően. Ilyen esetben ajánlott a beteg hospitalizációja. (1⁺, B) [3, 4, 5, 7, 52-56]

A fogorvosi, szájsebészeti betegellátás során szinte mindennap kezelünk fokozott vérzést okozó gyógyszert szedő pácienseket. Ezen betegcsoport ellátása kihívás lehet mind a vérzésveszély, mind a thromboemboliás komplikációk miatt. Gyakran az általános orvosi diszciplínákkal történő együttműködés válik szükségessé. A szükséges és ajánlott konzultációkon és együttműködés mellett a felesleges betegutak elkerülésére is törekednünk kell, természetesen mindig maximálisan szem előtt tartva a betegek biztonságos ellátását. Kiemelendő tény, hogy a thromboemboliás szövődmények a gyógyszerelések megváltoztatásával (pl.: kumarinok átállítása alacsony molekulású heparinra) szignifikánsan gyakoribbak (0,8%, melyből 0,2% letális!), mint átállítás nélkül (0%), míg az intézeti ellátást igénylő postoperatív vérzésveszély mindkét esetben hasonló (0,5-0,6%).

Joób-F.Á. és Szalma J. kollégák kidolgoztak egy egységes és korszerű hazai ajánlást [56], amely összhangban van a szakirodalomban fellelhető tudományos és kutatási eredményekkel és ajánlásokkal, továbbá segíteni kívánjuk a fogorvosok és az általános orvoskollégák együttműködését ezen betegcsoportok ellátásában.

2. táblázat. Vérzékenységet okozó gyógyszerek fogorvosi szempontból fontos farmakológiája. [56]

Véralvadásgátló szer jellemzői	acetilszalicilsav	clopidogrel	4-hydroxi-kumarin	aceno-kumarol	rivaroxaban	dabigatran	Heparin/LMWH
	thrombocytá aggregáció gátlók		K-vitamin antagonisták		ún. új orális antikoagulánsok		
Hatásmechanizmus	a thromboxan A2 képződés irreverzibilis gátlásán keresztül a thrombocytá aggregáció gátlása	ADP receptor blokkolása útján akadályozza a vérlemezkék aggregációját	K-vitamin epoxid reductáz gátlása, gátolja a funkcionálisan aktív K-vitamin dependens alvadási faktorok képződését		direkt Xa faktor inhibitor	direkt thrombin (IIa) inhibitor	anti-thrombin III hatását potenciózza, Xa, (IIa) faktor inaktiválás
A hatás eléréséig szükséges idő	3-6 óra	1. naptól jelentős gátlás, 3-7. naptól egyensúlyi állapot	2-7 nap	2-3 nap	2-4 óra	2-4 óra	3-5 óra
Eliminációs féléletidő (hatástartam*)	2-3 óra (8-10 nap*)	egyszeri dózis: 8 óra, fenntartó terápia: 30-50 óra (5 nap*)	18-70 óra (2-5 nap*)	8-11 óra (2 nap*)	7-11 óra	12-17 óra	4 óra
Fogorvosi kezeléssel kapcsolatos javaslat	Nem kell leállítani, lokális vérzéscsillapítás sz.e.		3,5>INR esetén lokális vérzéscsillapítás		az utolsó adag utáni legkésőbbi időpontban kezelni a beteget		lokális vérzéscsillapítás
Antidótum	Thrombocytá készítmény		K-vitamin (Konakion); FFP (friss fagyasztott plazma); PCC (prothrombin komplex konc.)		Vizsgálati stádiumban: Xa faktor inhibitor antidótum (pl.: Andexanet alfa)	Vizsgálati stádiumban: idarucizumab	protamin szulfát

Ajánlás10

Thrombocytopenia esetén ajánlott friss laborkontroll, $50,000/\text{mm}^3$ thrombocytaszám alatt nem végzünk elektív szájsebészeti beavatkozást.

A beavatkozás közben esetlegesen előforduló fokozott vérzésre célszerű felhívni a páciens figyelmét.

VKA esetén az INR értéket ellenőrizni kell, 24-72 órával a fogorvosi kezelés előtt. Amennyiben az $3,5 \leq \text{INR}$, a kezelőorvossal, ill. az ún. „antikoaguláló team”-el (házi orvos, belgyógyász, kardiológus, haematológus) konzultálni szükséges és kérni kell a VKA adagolás módosítását, hogy az INR elérje a kívánatos 3,5 alatti értéket, avagy LMWH-ra (Low Molecular Weight Heparin, azaz alacsony molekulású heparin) történő átállítást kell kérni (ún. „bridging”) és/vagy intézeti beutalás javasolt. Intézeti beutalás esetén az anamnézisre és korábbi kezelésekre vonatkozó dokumentációt (pl.: zárójelentések) összegyűjteni és mellékelni javasolt.

VKA-szedő betegnél a vérzés esélye nagyobb, ha a véralvadást egyébként is befolyásoló betegség is szerepel az anamnézisben (májbetegség, vese betegség, thrombocyta rendellenességek).

NOAC szedőknél a páciens a fogorvosi kezelés előtt lehetőleg több, mint 1-3 órával vegye be a gyógyszert. Amennyiben megoldható, inkább a gyógyszer megszokott napi bevételi időpontja előtt közvetlen történjen a fogorvosi beavatkozás. NOAC szedése esetén az INR/PTR (protrombin) értékek félrevezetőek és nem adekvátak, ezért meghatározásuk szükségtelen. (1⁺⁺, A) [3, 4, 5, 7, 52-56]

Ajánlás11

Fogorvosi kezelés során három fognál többet ne távolítsunk el egyszerre! Három implantátum beültetésénél többet nem javasolt egy ülésben végezni. Időzítsük a kezeléseket a hét elejére és a rendelések kezdetére, amennyiben lehetséges.

Törekedni kell a trauma minimalizálására és javasolt egy kvadránsra lokalizálni a beavatkozást.

Lehetőleg felszívódó suturával primeren zárjunk minden extractios sebet, kollagén v. oxidált cellulóz szivacsok felhasználásával. (1⁺⁺, A) [3, 4, 5, 7, 52-56]

Ajánlás12

Bármely véralvadásgátlóval történő terápia esetén alapvetés a fokozott vérzéscsillapítás, műtétet követő obszerváció, szükség esetén hospitalizáció. (1⁺⁺, A) [3, 4, 5, 7, 52-56]

Ajánlás13

Beavatkozás után 15-30 percig javasolt a műtéti terület kompressziója gézlapok segítségével, valamint különösen ajánlott a tranexámsavas öblögetés (5%-os oldattal, ami hazánkban 1 db 5 ml-es ampulla fiziológiás sóoldattal 10 ml mennyiségre hígítva) 1-2 napig legalább, de akár 1 hétig is; napi 4-szer, alkalmanként 2 percig a szájjüregben tartva. A postoperatív vérzést legalább 1 órán keresztül kontrollálni javasolt. A nem felszívódó varratokat javasolt 4-7 nap múlva eltávolítani.

A nem-szteroid és ASA típusú fájdalomcsillapítók helyett célszerűbb paracetamol és amidazophen vagy codein hatóanyagú gyógyszerek rendelése.

Mindenképpen szükséges a pácienseket szóban és írásban is tájékoztatni a lehetséges szövődményekről, különös tekintettel az utóvérzések otthoni ellátási lehetőségeiről és korlátairól valamint az intézeti/ügyeleti elérhetőségekről. (1⁺⁺, A) [3, 4, 5, 7, 52-56]

g. Dohányzás

Ajánlás14

Napi másfél doboz cigaretta adag felett az implantáció abszolút ellenjavallt.

Amennyiben implantációs beavatkozást végzünk, a páciens alapos felvilágosítása szükséges a dohányzásból adódó fokozott rizikóveszélyről. A kiemelt szájhigiéné fenntartása, rendszeres kontroll vizsgálatok fokozott jelentőséggel bírnak. (1⁺⁺, A) [3-5, 57, 58]

Megállapítható, hogy az implantáció sikertelenségi rátája a napi cigarettafogyasztással arányosan emelkedik. Az átlagosan napi 10 szál cigarettát fogyasztó dohányosoknál jelentősen fokozódik a sikertelenségi aránya.

Következésképpen a napi 1 doboz cigarettafogyasztás az implantátum sikertelenségének komoly rizikófaktora. A beavatkozást követő gyógyulás során nő a sebszétnyílás, infekció, így az implantációs beavatkozások, csontpótló műtétek sikertelenségének esélye.

Minden dohányzó betegünket igyekezzünk – a sikeres implantáció érdekében is – a káros szokás elhagyására, csökkentésére biztatni. Különösen érvényes ez olyan betegekre, akik napi cigaretta adagja eléri az 1 dobozt.

h. Kezeletlen parodontitis

Olyan pácienseknél, ahol a kórtörténetben kezelt parodontitis (mérsékelt és súlyos) szerepel, és az implantáció nem augmentált területen történt, a rendszeres fenntartó kezelés alacsonyabb hosszú távú implantátum sikertelenséget (veszteség) eredményez összehasonlítva azokkal a páciensekkel, akik nem vesznek részt a rendszeres fenntartó kezelésben. A kórelőzményben szereplő parodontális betegség ismert rizikófaktora a periimplantális betegségeknek, az implantátum fokozott sikertelenségének. Különösen igaz ez a súlyos, gyorsan progrediáló parodontitisben szenvedő betegre. A tervezett implantáció környezetében lévő parodontális betegségekben érintett fogak patogén flórája hozzájárulhat a periimplantális betegség kialakulásához.

Ajánlás15

A fogorvosnak figyelembe kell vennie az aktív parodontális betegség kezelése és az implantáció között eltelt időintervallumot. A kérdéses parodontális betegségben érintett, majdani implantáció melletti fogak sanatiojának, góctalanításának meg kell történnie. Javasolt a szükséges parodontális előkezeléseket az implantációt megelőzően elvégezni. A megfelelő időközönként történő parodontális fenntartó kezelés, instruálás, motiválás elengedhetetlen. Aktív parodontális gyulladás jelenlétében implantáció nem ajánlott. A parodontális betegek implantológiai ellátására az adott betegcsoportra kidolgozott irányelvek

szükségek, ezen pácienseknél a fenntartó kezelésnek is alaposabban, gyakoribb időközönként kell történnie. (1⁺, A) [3-5, 7, 13, 59, 60]

i. Fogászati kezelés hiánya, elhanyagolt szájhigiéné

Ajánlás16

Az implantációt megelőzően teljeskörű fogorvosi beavatkozást igényel a páciens. Azokat a fogakat, gyökereket, amelyek az implantáció sikerességét rontják vagy gócként szerepelnek eltávolítani szükséges. Tömések, koronaszélek korrekcióját az implantáció előtt el kell végezni. Supra- és subgingivális fogkövet, plakkot el kell távolítani. Ha szükséges, akkor fogszabályozó kezeléssel elő kell készíteni a befogadó állcsontot. A beteget fontos magas szintű egyéni szájhigiénére instruálni és motiválni. Bizonyított, hogy a hiányos szájhigiéné, gyenge plakk-kontroll hajlamosít az implantátumok körül kialakuló gyulladásokra. A megfelelő szájhigiéné fenntartása mind az implantációs beavatkozást megelőzően, mind azt követően fontos a megfelelő sebgyógyulás, valamint az implantátumok hosszú távú sikeressége érdekében.

A beteget tájékoztatni kell, hogy az implantációt csak plakkmentes, parodontológiai szempontból szanált szájban érdemes elvégezni. Ez alapvető feltétele az implantációs fogpótlás rövid, valamint hosszú távú sikerességének. (1⁺⁺, A) [3, 4, 61]

j. Diszfunkció, parafunkció, bruxizmus, harapási rendellenesség, amely túlterhelheti az implantátumot

Ajánlás17

Diszfunkciós kórképekre utaló jelek felismerése fontos az implantációs diagnosztikában. A páciens alapos felvilágosítása szükséges a diszfunkció, káros szokás miatti fokozott szövődmenyveszélyről. A diszfunkció, harapási rendellenesség, bruxizmus lehetőség szerinti terápiája az implantációs rehabilitáció megkezdése előtt történjen. Parafunkciós mozgással rendelkező páciens esetén a fenntartó kezelés során az esetlegesen fellépő occlusalis változások monitorozása elengedhetetlen. (1⁺⁺, A) [3, 4, 9]

k. Súlyos alkohol- vagy drogfüggőség

Ajánlás18

Fogászati implantátumok beültetését súlyos alkohol- vagy drogfüggőnek nem javasoljuk. (1⁺⁺, A) [3-6, 62, 63]

A krónikus alkoholabúzusban szenvedők esetében nagy valószínűséggel alakul ki valamilyen májbetegség, cirrózis. Ezeket gyakran kíséri koagulopátia, melynek oka összetett. Műtét közben erősebb vérzésre számíthatunk, a sebgyógyulás folyamata lassabb. Alkoholistáknál, drogfogyasztóknál számítani kell a beteg labilis pszichéjére, az alacsonyabb immunvédelemre és a kifejezetten rossz szájhigiénére, amelyek veszélyeztetik az implantáció sikerességét.

Mindkét szenvedélybetegség háttérben személyiségzavar állhat fenn, ami önmagában is megnehezíti a jó kapcsolatot az orvos és betege között.

l. Együtműködési készség hiánya, vagy nem megfelelő szintje

Ajánlás19

Ennek felmérése alapvető a kezelési terv felállításakor. Együtműködési készség hiányában, valamint elégtelen szájhigiéné esetén, amennyiben instruálás, motiválás mellett javulás nem érhető el, úgy implantáció nem javasolt. (1⁺⁺, A) [3-5, 64, 65]

m. Elmebetegség, kóros pszichés állapot, pszichológiai instabilitás

Ajánlás20

Az implantációs beavatkozások során hosszú távú kapcsolatban van az orvos a beteggel, szükséges a bizalom a felek között. A pszichés állapot felmérése minden esetben kiemelten fontos az alapos anamnézis felvételekor. (1⁺⁺, A) [3-6, 13, 19]

Pszichológiailag instabil páciens esetén pl. az irreális elvárások, recall (visszahívás) elmaradása okán megnő a szövődmenyveszély. Magyarországon minden hetedik ember szenved tudott vagy nem ismert pszichés problémától (pánikbetegség, depresszió, paranoia).

A pszichés betegségeknel alkalmazott SSRI típusú gyógyszerek hajlamosítanak a periimplantális gyulladásokra.

Ugyanakkor azoknál a betegeknél, akik neurokognitív károsodásban szenvednek (unipoláris depresszió, Alzheimer-kór és más demenciák, valamint Parkinson-kór), az implantátumok túlélési aránya magas.

n. Várandósság**Ajánlás21**

A várandósság időszaka nem ellenjavallja a fogászati beavatkozásokat, azonban az anya szervezetében zajló élettani változások megkövetelik, hogy ebben a kitüntetett időszakban kellő körültekintéssel végezzük el a kezeléseket. Ehhez természetesen szükséges tisztában lennünk a gyermek fejlődésének szakaszaival, illetve a várandós szervezet időszakos módosulásaival. Nem feltétlenül ideális az implantációra a kismama a megváltozott hormonális viszonyok miatt gyakran kialakuló gingivitis, radiológiai vizsgálatok kontraindikációja, a magzat védelme miatt. A várandósság végéig halasztandó az implantációs beavatkozás. Szükség esetén, invazív szájsebészeti beavatkozás előtt ajánlott nőgyógyással történő konzultáció. Kiemelten fontos a kezelések idejének megválasztása, azok időtartamának lerövidítése. A vizitek számát érdemes a terhesség előrehaladtával növelni és fokozott figyelmet fordítani az instruálásra és motiválásra, hiszen a védőnőkkel együtt nagy szerepünk van az anyák megfelelő szájhigiénéjének megőrzésében, illetve annak kialakításában. A megfelelően kiválasztott képpalkotó eljárás és a védelmi előírások betartása mellett elkerülhető a magzati teratogenitás. Gyógyszerválasztáskor érdemes a legfrissebb irányvonalak követése. Javasolt a gyógyszerhasználat előtt azok terhelességre gyakorolt hatásainak részletes tanulmányozása. [66, 67] A fogorvos, a szülész-nőgyógyász és a terhelességi tanácsadó szoros együttműködése elengedhetetlen az anyák és a fejlődő élet megóvása érdekében. (1⁺⁺, A) [3-6, 66-69]

o. Xerostomia**Ajánlás22**

A Sjögren szindróma, vagy gyógyszer mellékhatásaként jelentkező szájszárazság ellenjavallhatja a beavatkozást.

A parodontalis vizsgálat jelentősége xerostomia esetén kiemelt fontosságú, cél a parodontalis patogén flóra redukciója. A nyálkahártya atrophia miatt javasolt a mucosalis megtámasztású fogpótlások kerülése, implantátumon történő megtámasztás előnyben részesítése.

A műtétet az illetékes kezelőorvossal (amennyiben autoimmun betegségből, gyógyszer-, vagy kemoterápia okán kialakuló a szájszárazság) történő konzultációt követően, antibiotikumos védelemben, minimál invazív módon végezzük, ajánlott antiszeptikum alkalmazása (pl. klórhexidin - diglukonát 0,1%, 0,2%). Fokozott szájhigiéné fenntartása, rendszeres kontroll vizsgálatok kiemelt jelentőségűek, továbbá a páciens alapos felvilágosítása a fokozott szövődményveszélyről. (1⁺⁺, A) [3-5, 13-19]

Számos szövődmény veszélye megnő a csökkent nyálmennyiség miatt. Fokozódik az oralis laesiók, protézis által okozott irritációk, sebszétnyílás esélye. Ezek mellett a parodontitisre, cariesre, candidiasisra való hajlam fokozott, a szájhigiéné általánosan romlik.

Kivehető protézis esetén számolni kell a fokozottan előforduló candidiasissal.

A daganatterápia, több gyógyszer együttes szedése (polifarmácia) gyakran okoz hyposalivatiót.

p. Nem tisztázott eredetű arcfájdalmak**Ajánlás23**

A beteg ismeretlen eredetű neuralgiás, vagy neuralgiform fájdalomla megnehezíti az implantáció utáni panaszok megítélését. Nehéz lehet annak eldöntése, hogy a műtét, vagy az eredeti betegsége miatt fájdalmas-e az adott régió, ezért ezek az állapotok az implantáció átmeneti ellenjavallatát képezik. (3, D) [3, 4]

q. Csont és lágyszövetek patológiás elváltozásai**Ajánlás24**

A regionális csontleépítő folyamatok (osteomyelitis, osteoradionecrosis, cysta, granuloma, fibrosus dysplasia, jó és rosszindulatú csontdaganatok), valamint radix relictá az implantáció tervezett helyén az implantáció átmeneti, vagy végleges ellenjavallatát képezhetik a patológiás képlet, folyamat megszüntethetőségétől függően. A tervezett implantáció környékén lévő akut, vagy krónikus gyulladás az implantációt megelőzően kezelendő.

Kóros nyálkahártya elváltozás (pl. leukoplakia, vagy lichen erózív formája) megváltoztatva a nyálkahártya adottságait - rontja a nyálkahártya és az implantátum polírozott felszíne közötti kapcsolatot, ezért ilyen esetekben nem javasolt az implantációs beavatkozás. Leukoplakia simplex és lichen reticularis esetén - fokozott szájhigiéné mellett - az implantáció elvégezhető. Az implantáció tervezett régiójának lágyszövet-elváltozásai (pl. lötyögő csontmag nélküli gerinc, papilloma, papillomatosis, fibroma, fibromatosis) a beavatkozást megelőzően eltávolítandók. (1⁺⁺, A) [3-5, 59]

r. Nagyfokú állcsont atrófia, feszes nyálkahártya hiánya, anatómiai okok**Ajánlás25**

A redukált vertikális, valamint horizontális csontmennyiség, az implantátum felépítménye melletti feszes nyálkahártya hiánya, elégtelen mennyisége, az implantáció átmeneti, vagy végleges ellenjavallatát képezhetik. A mai modern implantológiában az említett tényezők helyes felmérése megfelelően elvégezhető, ehhez számos kiegészítő diagnosztikai eszköz áll rendelkezésre (pl. CBCT). A lágy és keményszövet pótlásának számtalan formája és megoldása ismert, éppen ezért az implantációt megelőzően – ha szükséges – meg kell tennünk, biztosítva ezzel az implantátumok körüli struktúrák egészséges viszonyait.

Problémát jelenthet a korlátozott szájnyitás, moláris területen az optimális szájnyitás 45 mm (kb. három ujj vastagságot jelent), ennél kisebb szájnyitás esetén a műtét nehezen kivitelezhető. 35 mm-nél kisebb szájnyitás esetén (kb. két ujj vastagságot jelent) az implantációt nem lehet elvégezni a moláris régióban és a frontfogak régiójában is csak nehézségek árán. (1⁺⁺, A) [3-6]

s. Fiatal életkor, állcsontok növekedése nem fejeződött be

Ajánlás26

Az állcsontok növekedéséből adódóan a fejlődés alatt álló csontba behelyezett implantátumok pozíciója változhat, ezért 18 éves kor alatt az implantáció nem javasolt. (2+, B) [3-5, 70]

t. Átmeneti infektív, bakteriális, virális megbetegedések, a műtéti beavatkozás egyéb sebészi kontraindikációja esetén (pl. lázas állapot, akut betegség stb.)

Ajánlás27

Átmeneti infektív, bakteriális, virális megbetegedések, a műtéti beavatkozás egyéb sebészi kontraindikációja esetén (pl. lázas állapot, akut betegség stb.) esetén az implantáció átmenetileg halasztandó. (1⁺⁺, A) [3-5]

u. Előrehaladott életkor és/vagy szisztémás megbetegedések

A mai idős generáció új kihívást jelent a fogászati implantológia területén. Az előrehaladott életkorú implantátumokkal rendelkező betegek gyakran segítségre szorulnak, szisztémás megbetegedésekben szenvednek (komorbiditások) és esendők. Ezenkívül az immunrendszer őreredése, azaz immunosenescencia veszélyeztetheti a gazdaszervezet védekezését a fogászati implantátumok bakteriális kihívásaival szemben, amely hátrányosan befolyásolja a periimplantális egészséget.

Ezenkívül a szisztémás megbetegedések jelenléte és kezelése kockázatot jelenthet az implantátumok behelyezése, a periimplantális egészség fenntartása és végül az implantátum túlélése szempontjából. Az idős betegek leggyakoribb szisztémás betegségei – amint azt az Egészségügyi Világszervezet (WHO) 2015-ben bejelentette – a szív- és érrendszeri betegségek (CVD), rosszindulatú daganatok, légúti megbetegedések, cukorbetegség, májcirrózis, osteoarthritis és neurokognitív károsodást okozó állapotok.

Az előrehaladott életkor önmagában (≥ 75 év) nem jelent ellenjavallatot az implantációs ellátás számára. A periimplantaris marginális csontvesztés (PI-MBL) idős betegekben alacsony és hasonló más korcsoportokhoz egy-öt éves utánkövetés alapján. Bizonyított, hogy szív- és érrendszeri betegségekben (CVD) szenvedő betegekben, beleértve az ischaemiás szívbetegséget, a stroke-ot és a magas vérnyomás betegséget, az implantátumok túlélése hasonló a CVD-ben nem szenvedő betegekhez. Az implantátumok számított túlélése 98% és 100% között mozog ilyen betegek körében. Onkológiai betegekben, akik nagy dózisu antiészorptív kezelést (ART) kapnak, az implantációs műtét magas postoperatív komplikációk rizikóját hordozza, és emiatt ellenjavallt. A nagy dózisu ART bármilyen ART-kezelést jelent, amelyet csontáttétekben szenvedő onkológiai betegeknek alkalmaznak. Onkológiai betegekben a kemoterápia orális szövetekre gyakorolt hosszú távú hatásait nem vizsgálták. Nem készült vizsgálat a kiegészítő kezelés nélküli kemoterápia hatásairól. Ezek mellett a daganatok kezelése általában csökkent nyálélválasztást okoz. A hyposalivatiót okozhatja még több gyógyszer együttes szedése és Sjögren-szindróma is. Míg az implantátumok túlélése Sjögren-szindrómás betegekben nagyon magas, a daganatkezelés és polifarmácia hatásait nem vizsgálták. A növekvő incidenciájú 2-es típusú diabetes mellitusban szenvedő felnőttek esetén magas implantátum túlélési arányokat lehet elérni a megfelelő utógondozás mellett. Azoknál a betegeknek, akik neurokognitív károsodásban szenvednek (unipoláris depresszió, Alzheimer-kór és más demenciák, valamint Parkinson-kór), az implantátumok túlélési aránya magas, azonban szükség esetén a gondozó/ellátó személyzet beteg szájhygiéniés gondozásába történő bevonásáról nem szabad megfeledkezni. Ezekon kívül nincs evidencia egyéb, idős emberek körében gyakori betegséggel kapcsolatban (WHO, 2015), például májcirrózis, légzőszervi betegségek, osteoarthritis és az implantációs ellátás összefüggéseiről [3, 5, 13-19].

Ajánlás28

Idős betegekben az implantációs kezelés életkortól függetlenül megfontolható. Az implantátum és a fogpótlás gondozását a páciensnek és/vagy az ellátónak biztosítani kell. A nagy dózisu antireszorptív terápia (ART) komoly kockázatot jelent a postoperatív szövödményekben, és az implantációs műtét kontraindikációját jelenti. Ha ilyen páciensek egyáltalán ellátásban részesülnek, az ellátást megfelelő háttérrel rendelkező szakorvosnak kell végeznie. A rosszindulatú daganatok, a diabetes mellitus, neurokognitív károsodás kockázatot hordozhatnak az implantációs ellátás során. Ezen páciensek implantációs műtétének mérlegelése előtt egyéni kockázatértékelés szükséges. A komorbiditással rendelkező implantációs betegeket szoros együttműködésben kell kezelni egyéb szakterületek orvosával, rendszeres, szoros utánkövetés javasolt. Cukorbetegségben szenvedő betegeknél a szájhigiéné mellett szorosan figyelemmel kell kísérni a glikémiás indexet és a cukorbetegség kapcsolódó társbetegségeit. Idős betegek (≥ 75 éves korosztály) kezelését megelőzően tanácsos egyéni kockázatértékelés. Holisztikus megközelítésre van szükség, amely magában foglalja az önállóság (funkcionális dependencia) értékelését az implantátummal elhorgonyozott fogpótlások használatára tekintettel, valamint az egyéni szájhigiéné fenntartásának képességét. Figyelembe kell venni a beteg várható élettartamát, valamint a meglévő szisztémás betegségek és dependencia előrehaladását is.

Implantációs beavatkozást veszélyeztetett betegcsoportnál, csak akkor ajánlott végezni, amennyiben a kezelés várhatóan jelentős funkcionális és pszicho-szociális előnyökkel jár. Az előnyöknek meg kell haladniuk a kezeléshez kapcsolódó terheket, kockázatokat.

Fontos annak figyelembevétele, hogy az idősebb betegek önállóságuk, kezűgyességük hanyatlása okán képtelenné válhatnak eleget tenni az implantációs fogpótlások fokozott higiéniai követelményeinek. Ilyen esetekben ajánlott a gondozó személyzet, ápoló oktatása, kiegészítő képzése. (1⁺⁺, A) [3, 5, 13-19]

Kockázati tényezők

A kockázati tényezők helyes felmérése alapvetően befolyásolhatja a beavatkozás tervezését, az orvos felkészültsége, az anatómiai, személyi, tárgyi és páciens feltételek megfelelőek-e a várható eredmény eléréséhez. Az előkészítés során fontos az együttműködés, a kommunikáció, az általános megbetegedések figyelembevétele is.

Az anamnézishez kapcsolódó minőségi irányelvek

Ajánlatos egészségügyi kérdőív alkalmazása, mely célirányos kérdéseket tartalmaz és a páciens saját maga tölti ki, de mindenképpen maga írja alá (ld. későbbiekben „XI. Melléklet” pontot).

Az anamnézis eredményének értékelése

Sebészeti beavatkozás esetén a műtét előtti, a kellő anamnesztikus információ hiányából akár súlyos komplikációk vagy az eljárás sikertelensége adódhatnak. Az előkészítéshez tartozik a páciens reális elvárásainak megítélése is.

Az implantációt megelőző klinikai vizsgálat alapjai

Ajánlás29

Már a pácienssel való első találkozáskor fontos tisztázni a beteg által megfogalmazott panaszokat, kéréseket, illetve a kezeléssel szemben támasztott igényeket, elvárásokat. Az alapos klinikai és képalkotó diagnosztikai eljárásokat követően tisztázni szükséges az elérhető kezelési lehetőségeket, azok esetleges kockázatait. Fontos elmondani, hogy milyen egyéb – nem implantációs fogpótlás – áll még rendelkezésünkre, mint alternatív megoldás.

Amennyiben a páciens nem reális igényeket támaszt az implantológiai kezeléshez, úgy akár az orvosilag sikeresnek ítélt eredmény sem elégítheti ki a páciens elvárásait.

A klinikai vizsgálat extraoralis és intraoralis részekből áll. Az intraoralis vizsgálat során fontos a helyi anatómiai tényezők megfigyelése, bizonyos nem kívánatos elváltozások felismerése (pl. patológiás nyálkahártya laesiók), amelyek a tervezett beavatkozást befolyásolhatják. A kemény és lágyszövetek körültekintő vizsgálatát szükséges elvégezni.

Különös figyelmet kell fordítani a következők vizsgálatára, valamint felismerésére: meglévő fogak (pl. kopási fazetták a bruxizmus jelei lehetnek, restaurátumok állapota, fogak parodontális állapota, fogak mobilitása), parafunkciós szokások jelenléte (bruxizmus, fogcsikorgatás, clenching), harapási forma, állsontok horizontális és vertikális helyzete, interalveolaris térköz, oclusió viszonyok, szájnýtás mértéke, mosolyvonal, bukkális korridor, szájhigiéné, parodontológiai státusz, állsontmorfológia. Elengedhetetlen a fogatlan gerincet fedő feszes nyálkahártya kiterjedésének vizsgálata. Tanulmányi lenyomat vétele, állsontok artikulációs viszonyainak pontos meghatározása, pontos fotódokumentáció a modern implantológiai ellátás során ajánlott. A rendelkezésre álló újabb digitális eljárások, mint az állsontok preoperatív szkennelése, szintén megfelelő diagnosztikai eszköz, illetve az implantátumok pozicionálásához használatos sebészi sablon megtervezésének kiegészítő eleme lehet. (1⁺⁺, A) [4-6]

Fogászati implantátumok behelyezésének diagnosztikája, sebési irányelvei

Az implantációt megelőző radiológiai diagnosztika

A betegek sikeres implantációs rehabilitációja nagyon alapos preoperatív sebési tervezést igényel. Korábban elsősorban a klinikai vizsgálat és 2 dimenziós képalkotó vizsgálatok képezték a tervezés alapjait, azonban manapság a 3 dimenziós felvételek vitathatatlan előnyökkel bírnak [71]. A gyakorló fogorvos számos képalkotó eljárás közül választhat: az intraorális felvételek (periapicalis-, valamint oclusalis) mellett az extraorális felvételek (orthopantomogram, oldalirányú röntgen) is használhatóak az implantációs tervezéshez. A komplex, keresztmetszeti képek elemzésére a fogászatban leginkább a CBCT-felvételek terjedtek el [5]. A spirál CT készülékekhez képest alacsonyabb sugárterhelésű, olcsóbb, kompaktabb, így könnyen elhelyezhető a fogászati rendelőkben [72].

A különböző képalkotó eljárások közötti választáskor figyelembe kell venni a beteg sugárterhelését, a leképezendő terület kiterjedését, a vizsgálat elérhetőségét és árát is. Azonban a legfontosabb szempont a beteg lehető legbiztonságosabb kezelése, az anatómiai képletek sérülésének elkerülése, megelőzése [72]. (ld. 1. ábra)

A képalkotó eljárásokat csoportosíthatjuk időbeliség szerint pre-, intra-, valamint postoperatív felvételekre [5].

Ajánlás30

A preoperatív felvételeken az implantátum beültetésével összefüggő diagnosztika és tervezés elvégzésekor az alábbiak vizsgálata javasolt:

- **anatómiai képletek (canalis mandibulae lefutása, foramen mentale, sinus maxillaris kiterjedése, canalis incisivus, orrüreg),**
- **csont vertikális és horizontális kiterjedése, geometriája,**
- **csont denzitása, szerkezete, a spongiosa-corticalis aránya,**
- **a meglévő fogak vizsgálata, tengelyállása,**
- **patológiás folyamatok (pl. cysta, periapicalis gyulladás, tumor),**
- **az arcüreg vizsgálata,**
- **szkeletális eltérések vizsgálata. (1⁺⁺, A) [71]**

Az implantáció tervezésének céljából készített CBCT-k olyan keresztmetszeti képeket szolgáltatnak a beavatkozást végző orvosnak, ahol relatív alacsony sugárdózis mellett nagy pontosságú, könnyen reprodukálható és ismételtető hosszmerések végezhetőek. A CBCT-felvételek ezzel igazodnak a „diagnosztikailag még elfogadható legalacsonyabb sugárdózis” -elvhez (As Low As Diagnostically Acceptable, ALADA) [73,74].

Ajánlás31

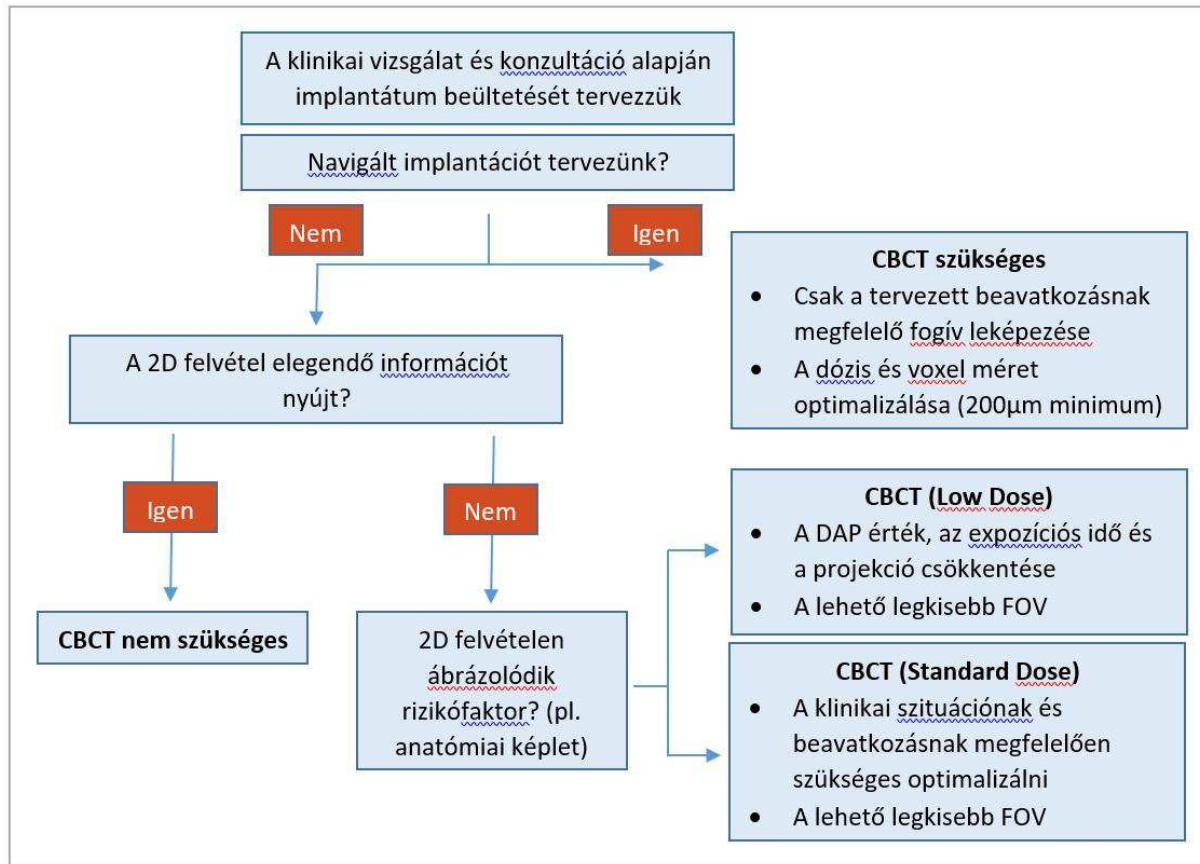
A preoperatív CBCT-felvételeket az alábbi esetekben mindenképpen javasolt elvégezni:

- a. kritikus anatómiai képletek vizsgálata,**
- b. neurovascularis sérülés megelőzése,**
- c. az esztétikai zóna komplikált esetei,**
- d. a csont alaki, volumenbeli és minőségbeli kérdéses esetei,**
- e. csontpótló eljárások tervezése,**
- f. speciális eljárások tervezése (graft átültetése, disztrakció, zygoma implantátum),**
- g. az állcsontok és fogak feltételezett traumája,**
- h. bizonytalan prognózisú szomszédos fogak vizsgálata,**
- i. navigációs sebészet tervezésekor. (1⁺⁺, A) [71,75,76]**

Radiológusok a tervezéshez használt hagyományos spirál CT és a fogászati CBCT-felvétel pontosságát hasonlították össze, azonban nem találtak statisztikailag szignifikáns eltérést [77].

A CBCT-n mért távolságok alul és túl is becsülhetik a tényleges méreteket, a hiba mértéke akár az 1 mm-t is meghaladhatja. A hosszmerés pontossága azonban független a használt szoftverektől [73,74].

I. ábra. A sugárdózis optimalizálásának stratégiája a 2011-es EAO (European Association for Osseointegration) irányelvek alapján. [75]



A CBCT sugárterhelése 20-100µSv, ami körülbelül 2-10 OP-felvételnek megfelelő, azonban a készülékek beállításaival jelentősen befolyásolható a sugárterhelés és a képminőség. Az indikáció-, és páciens specifikus beállítás alkalmazása követendő. A voxelek mérete 0,08-0,4 mm-es tartományban mozog, diagnosztikailag hasznos lehet az alacsonyabb értékek alkalmazása kisebb struktúrák, például periapicalis gyulladások, vagy gyökércsatornák megfigyelésére [72]. A CBCT beállításait tekintve a kisebb voxel méret miatti nagyobb felbontás nem vezet pontosabb hosszmérési eredményekhez, ahogy a látószög és a forgások szögértékének (180° vagy 360°) változtatása sem a fogatlan állcsont területeken [73, 74].

Ajánlás32

A radiológiai vizsgálat az általános jellegű vizsgálatról (panoráma felvétel, intraorális röntgenfelvétel) a specifikus felé haladva (CT) az orvos megítélése szerint történik. A kiegészítő vizsgálatok szükségességéről az előzményi és a kapott adatok figyelembevételével a beavatkozást végző orvos dönt. Az implantáció helyének háromdimenziós méréséhez, értékeléséhez a CBCT-felvétel az első választandó képalkotó vizsgálat. A CBCT beállításakor a kisebb voxel méret nem eredményez pontosabb hosszmérési értékeket. A sugárdózis csökkentése érdekében 0,3-0,4 mm³-es voxel méret, a lehető legkisebb látószög és amennyiben lehetséges, 180°-os forgási szögek ajánlottak: ez hasonló képminőséget eredményez, mint a kisebb voxel érték és a nagyobb látószög. Továbbá jelentős sugárdózis csökkenés érhető el a FOV (field of view) csökkentésével, ajánlott csak az ellátás szempontjából releváns régió leképezése. Az implantáció tervezésekor javasolt a környező anatómiai struktúráktól általánosságban egy 2 mm-es biztonsági zóna tartása a iatrogen sérülések elkerülésének érdekében. (1++, A) [5, 71-74]

Fogászati implantátumok behelyezésének diagnosztikája, sebészi irányelvei**A navigált implantációs sebészet**

Az implantológiai beavatkozások pontos megtervezése és a terv szerinti kivitelezése nagy mértékben csökkenti a műtét közben fellépő kockázatokat és mind sebészileg, mind protetikailag kiszámíthatóbb végeredményt tesz lehetővé. A technológia megjelenésekor kiemelkedően magas számítógépes és képfeldolgozó tudásra volt szükség az orvosok részéről, ám a mai modern rendszereknek és szolgáltatásoknak köszönhetően ma már elegendők az implantológiai és protetikai ismeretek.

A páciensek véleménye (patient-reported outcome measures – PROM – a páciensek véleménye szerinti eredmények), a gazdasági szempontok és a komplikációkat tekintve nincs jelenleg ellenjavallata a navigált implantátum behelyezésnek a konvencionális helyett [78].

A navigált implantológia megadja a lehetőséget a minimál invazív beavatkozásokhoz. Lehetőség van klasszikus lebenyképzési eljárásokat alkalmazni, vagy indokolt esetben lebenyképzés nélküli sebészi behatolás mellett dönteni.

Képkalkoló diagnosztika számítógépes tervezéshez

Számítógépes műtéti tervezéshez a keményszöveti és lágyszöveti anatómiai struktúrák mérethelyes leképezése és vizualizációja szükséges egy tervező felületen. A mai képkalkoló technológiákkal pontos lágyszövet megjelenítést úgy tudunk elérni, ha a páciens CBCT felvétele mellett egy második képet is készítünk. Ez lehet szintén CBCT felvétel, az első felvételen a páciens szájába helyezett nyálkahártya megtámasztású sablonról vagy pedig intraorálisan szkennelt kép a szájképletekről ad információt. A két felvétel egy koordinátarendszerbe helyezve tartalmazza a keményszöveti és lágyszöveti információt és adja meg a lehetőséget a tervezéshez.

Fontos megjegyezni, hogy mindkét eljárásnak megvannak az indikációs területei. Minden tervező és navigációs rendszernek megvannak a képkalkoló protokolljai, amelyek betartása nélkülözhetetlen a megfelelő vizualizáció és végső soron a pontosság szempontjából [78].

Műtéti tervezés

Az implantációs beavatkozás tervezése egy komplex, implantológiai ismereteket igénylő folyamat. Az elérhető számítógépes programok kiváló felületet biztosítanak a protetikailag vezérelt tervezéshez, de nem helyettesítik a szükséges ismereteket. A terv 3D megjelenítése segítség az orvosnak a beavatkozás megértéséhez, illetve hasznos eszköz páciens kommunikációhoz is.

A műtéti tervben lévő implantátum pozíciók meghatározzák a majdani implantációs sablonban lévő vezető perselyek pozícióját. Ez teszi lehetővé a sablon tervezését, melyet a mai modern rendszerekben már kész szolgáltatásként kapja az orvos felhasználó, tehát egyéb ismereteket nem igényel.

A protetikai szemléletű implantátum pozíció tervezés (backward planning) az optimális tervezési mód a fogászati implantációs kezelések során. A korrekt, alveolaris csontkínálatot figyelembe vevő, a környező anatómiai képleteket respektáló részletes háromdimenziós tervezés kulcsfontosságú az implantátum helyes pozicionálásához és a jövőbeli protetikai munka sikerességéhez [79]. A helytelen pozíció miatt a rágóerő kedvezőtlen irányban terheli az implantátumot, megnehezíti a tökéletes szájhigiénie fenntartását, ennek következtében nagyobb eséllyel alakulhat ki periimplantitis, ami az implantátum elvesztéséhez vezethet [80].

Vezérelt implantológia

A navigált implantációs sebészetnek két fő típusa a statikus és dinamikus navigáció.

A dinamikus navigáció szenzorok segítségével, valós időben monitorozza a páciens anatómiája és a kézidarab közötti relációt.

A dinamikus navigáció esetén a CBCT-felvétel készítését követően speciális tervező programban megtervezhető az implantátum pozíciója. A digitális terv kivitelezéséhez kalibrálni kell a fűrök és az implantátum pozícióját a sebészi könyökdarab, a páciens állcsontja és a navigációs rendszer között. Jelenleg a számítógép monitorján keresztül közvetítik a tervezett és az éppen aktuális fűrési-, vagy implantátum pozícióját az operáló személy/személyzet számára. A közeljövőben VR (virtual reality) szemüveggel történhetnek ezek a beavatkozások. Előnyös, hogy a beavatkozás közben bármikor szabadon változtathatunk az implantátum pozícióján [80].

A statikus navigációhoz három dolog elengedhetetlen összhangjának kell meglennie. Ezek az implantációs sablon, a navigációs műtéti tálca és az őket összekötő sebészi protokoll. Ezek harmóniája teremti meg a pontos, kiszámítható és biztonságos vezérelt beavatkozást.

Az implantációs sablon egy páciens és terv specifikus, egyszer használatos műtéti segédeszköz. A sablon belvilága a páciens szájképleteire illeszkedik, a benne lévő perselyek pedig az implantátum (és bizonyos esetekben rögzítés) pozícióknak megfelelően helyezkednek el.

A navigációs műtéti tálca eszközei a sablon perselyei által kerülnek megvezetésre. A megvezetés mértéke szerint beszélhetünk pilot, részleges és teljes szekvenciájú navigációról [79].

A műtéti protokoll részletesen tartalmazza, hogy a műtéti tálca mely eszközeit milyen szekvenciában szükséges alkalmazni ahhoz, hogy a terv megvalósuljon.

Fogászati implantátumok behelyezésének diagnosztikája, sebészi irányelvei

A sablon készítéséhez a CBCT által szolgáltatott DICOM-adatfájlok összeilleszthetőek az intraorális szkennelésből származó úgynevezett STL-fájlokkal a számítógépes tervezőprogramokban (CAD) ezáltal lehetőségük nyílik a fogorvosoknak az implantációs beavatkozások és a fűrősablonok, implantációs sablonok megtervezésére. A különböző adatfájlok illesztésének helyessége, a fűrősablonok pontossága, valamint a digitális tervezés segítségével végzett beavatkozások páciensélménye azonban a mai napig sokat kutatott terület [74, 78, 79, 81].

A különböző statikus rendszereket az implantációs fűrőknak a vezetési tulajdonságai és az implantátum behelyezése alapján különíthetjük el. Ezáltal a statikus navigációnak három formáját különböztetjük meg [81]:

- pilot megvezetés, pilot fűrő használata, ami az implantátum fészket legkisebb átmérőben teljes mélységben munkálja meg,
- részleges megvezetés, aminek során a furat legnagyobb dimenziójának kialakítása történik, de az implantátum behelyezése szabad kézzel történik [82, 83],
- teljes megvezetés: mind a furat kialakítása, mind pedig az implantátum behelyezése sablonon keresztül valósul meg [84-87].

A statikus navigáció pontosságáról számos közlemény jelent meg. Vannak, akik minimális eltérést találtak az implantátum coronalis és apicalis részén, valamint a szögeltérésben is [88]. Mérték coronalisán átlagosan 0,6-1,5 mm, míg apicalisan 0,6-1,27 mm eltérést a tervezetthez viszonyítva [89]. (ld: 3. táblázat) Tahmaseb és munkatársai 20 közlemény alapján készítettek metaanalízist, melynek eredményei alapján a statikus navigációval teljes fogatlanság esetén szignifikánsan nagyobb eltéréseket mértek a részleges fogatlansághoz viszonyítva coronalisán és apicalisan is [90].

3. táblázat. A statikus navigáció pontossága. [84]

	Részleges fogatlanság	Teljes fogatlanság
Coronalis eltérés	0,9 mm (0,79-1,00)	1,3 mm (1,09-1,56)
Apicalis eltérés	1,2 mm (1,11-1,20)	1,5 mm (1,29-1,62)
Tengelyeltérés	3,3° (2,07-4,63)	3,3° (2,71-3,88)
Vertikális eltérés coronalisán	0,2 mm (-0,25-0,57)	
Vertikális eltérés apicalisan	0,5 mm (-0,08-1,13)	

A 24 publikációt áttekintő magyar irodalmi tanulmányban 2819 implantátum pozícióját vizsgálták. Az implantátumok átlagos coronalis eltérése 0,98 mm, míg apicalis eltérése 1,29 mm volt. A szögeltérések vizsgálata 3,96 fokos eredményt adott. A teljes és a részleges megvezetés összehasonlításakor mindhárom mérőszám szignifikánsan pontosabb eredményeket adott, a sablon által végig kontrollált implantátum behelyezés esetében [81]. Az s-CAIS módszerrel behelyezett implantátumok tervezett és tényleges pozíciója között vertikális eltérés mutatkozott, melynek értéke: -0.25 és - 0.57 mm, 95% konfidencia intervallum mellett [74].

A különböző kutatások evidenciaszintje nagy változatosságot mutatott, azonban így is elég kutatási adat gyűlt össze a metaanalízis elvégzéséhez. Az analízis alapján az egyetlen faktor, ami érdemben befolyásolta a pontosságot, a fogatlanság volt.

A 2014. évi ITI elemzés szerint a csonton elhorgonyzott sablonok pontatlanabbak voltak, mint a mini implantátumon megtámasztottak. A lebenyképzéssel járó beavatkozások kisebb pontosságot eredményeztek, ott a legtöbb esetben csak csonton támaszkodó sablonokat használtak [91].

A statikus és dinamikus navigáció összehasonlításában eltérő eredményekkel találkozhatunk az irodalomban. Jung és munkatársai által készített szisztematikus irodalmi áttekintés a statikus navigációt pontosabbnak találta, azonban a vizsgálatok különbözősége miatt egyértelmű állásfoglalás nem tehető [92]. Ugyanakkor Block és munkatársai szerint a dinamikus navigáció pontossága elérheti a statikusét, viszont a szabadkézi implantátum beültetéshez képest egyértelmű javulás tapasztalható [93].

Fontos megjegyezni, hogy a navigációs technológia elsajátítása jelentős tanulási folyamatot igényel, azonban a megfelelő jártasság megszerzését követően az implantátumok megfelelő pozicionálása javíthatja a kezelések hosszú távú sikerességét [74, 79].

Ajánlás33

A statikus, számítógép által támogatott implantációs tervezés kiegészítője lehet a minden részletre kiterjedő diagnózisnak, kezelési tervnek és sebészi beavatkozásnak. A tervezés prototípus vezérelt kell, hogy legyen. Megfelelő sebészi tapasztalat és képzés szükséges a pontos és kívánt végeredményt adó implantációk elvégzéséhez. (1⁺⁺, A) [74, 78, 91, 92]

Ajánlás34

A szájiüregi felületek intraoralis vagy mintán történő szkennelése, ezek CBCT-felvételre illesztése (nem elegendő a DICOM fájlok használata) és a megfelelő protetikai tervezés ajánlott a nagyobb pontosság végett. A gyártói utasítások - különös tekintettel a kalibrálásra - kiemelt fontosságúak és mindenképpen követendők a nagyobb pontosság eléréséhez. (1⁺⁺, A) [74, 78, 91, 92]

Ajánlás35

A páciensek egészségértékelési kérdőíveinek kiértékelése alapján nem jelenthető ki, hogy fájdalom, diszkomfort, költségek, illetve intraoperatív fájdalom tekintetében a statikus navigációs sebészet előnyös lenne a hagyományos implantációs sebészeti beavatkozásokkal szemben. (1⁺⁺, A) [74, 78, 91, 92]

Ajánlás36

A lebenykészítés nélküli statikus navigációs sebészet a postoperatív fájdalom intenzitását tekintve előnyt élvez a lebenyes műtétekkel szemben. A lebenyképzés nélküli implantáció esetében azonban előfordulhat az implantátumok keratinizált mucosa zónáján kívüli pozícionálása, ezért ilyen beavatkozásoknál a keratinizált mucosa mennyiségének és minőségének megállapítása szükséges a tervezési folyamat megkezdése előtt, vagy a későbbiekben lágyrészaugmentáció elvégzése javasolt. (1⁺⁺, A) [74, 78, 91, 92]

Ajánlás37

Ugyan a frissebb publikációk egyre nagyobb pontosságot említenek, továbbra is javasolt a 2 mm-es biztonsági zóna tartása a kritikus anatómiai struktúráktól statikus navigációs sebészet esetén is. (1⁺⁺, A) [74, 78, 91, 92]

Az implantátumok anyagának, formájának méretbeli, felszíni sajátosságai

A dentális implantátumok, – mint ahogy az irányelvek elején a meghatározásokban is szerepel– olyan gyökér formájú implantátumok, melyek önállóan képesek egy hiányzó fog pótlására. Ezt úgy érik el, hogy a tervezett pótlás helyén, protetikailag megfelelő csont és lágyrészkínálatot biztosítunk (ha ez nem adott). Majd a kívánt irányban és hosszban betekerjük az implantátumot. Ahhoz, hogy kellő csontintegrációt érjünk el, az implantátumnak jó primer stabilitással, megfelelő felszínnel kell bírnia és a sebészi szakma szabályait szükséges szem előtt tartani. A korábbi gyökér (gyökerek) helyére olyan módon ültethetőek be, hogy egyedi formájukkal, méretükkel a szomszédos fogazatot és az anatómiai struktúrákat nem károsítják. Emellett lényeges, hogy az eltávolításuk is kíméletesen, a fent említettek szerint elvégezhető legyen, ugyanis nem lehet kitenni a beteget annak, hogy az implantátum eltávolítása az eredeti csonthiánynál lényegesen nagyobb defektust hozzon létre. Továbbá bizonyítottan kell lennie, hogy az implantátum az osseointegratio által, akár önállóan is tartósan teherbíró, nemcsak nagy számban behelyezve lehet rá fogpótlás rögzíteni.

Minden más megoldás (subperiostealis, penge, bicorticalis, bazális) megoldás a korszerű szakmai elveket nem követi. Ahhoz, hogy egy implantátum a mindennapos használatba bekerüljön, alkalmasságát hosszú távú, multicentrikus, magas evidenciájú tudományos munkákkal szükséges bizonyítani.

A fogászati implantátumok funkcionális értéke a csontintegráció kialakulásában rejlik. A csontintegráció fogalmát először egy svéd professzor, Branemark fogalmazta meg [94]. A fogalom szerinte szövettani diagnózis, amely a terhelt implantátum és a csontszövet direkt, kötőszövet nélküli kapcsolatát jelenti, fénymikroszkópos szinten.

A további csontintegrációs kutatások a kapcsolat lehetőségét nemcsak fénymikroszkópos, de ultrastrukturális szinten is bizonyították [95]. A csontintegráció olyan dinamikus biológiai kapcsolatot jelent a csontszövet és az implantátum között, amely lehetővé teszi a rágóerő átvitelét, az implantátum teljes felületén keresztül, a mechanikailag megfelelő szilárdságú támasztószövetre.

Bár a tudományos vizsgálatok sok érdekes adattal szolgáltak a csontintegráció biológiájáról, a pontos molekuláris szintű sejtreakciók sok részlete még tisztázatlan.

Tényezők, amelyek biztosan befolyásolják a csontintegrációt: az implantátum anyaga, formája, behelyezésének sebészi technikája, a protetikai terhelés időpontja és az implantátum felülete.

Ezen gondolat mentén mutatjuk be a megfelelő csontintegrált implantátum kritériumait.

Az implantátumok anyagának sajátosságai

Titán vagy titánötvözetekből készült implantátumok vizsgálata

A titán egyik legsikeresebb alkalmazási területe a fogászati implantológia, ahol már régóta használják jó eredménnyel. Egyre ritkábban alkalmaznak alumínium-oxid kerámiát és még ritkábban tantált [96-98].

Napjainkban a titán legáltalánosabban használt fém az implantológiában. Fogászati implantátumok céljára a titánt alkalmazzák tiszta fém (cpTi) és ötvözei formájában. A leggyakoribb titánötvözet a TiAl6V4, amely 6 tömeg% alumíniumot és 4 tömeg% vanádiumot tartalmaz. Az ötvöző fémek az anyag mechanikai tulajdonságait

Fogászati implantátumok behelyezésének diagnosztikája, sebészi irányelvei

javítják. A tiszta fém azonban korrózióállóbbnak tűnik, mint az ötvözetek, és éppen ezért a csontintegrációs képessége is lényegesen jobb [99].

A titánnak a metallóízát az irodalomban több helyen leírták, és klinikai megfigyelések alapján beszámoltak a regionális nyirokcsomókban előforduló titán partikulumokról, de betegséget okozó tényezőként, toxikus és allergiát okozó anyagként nem tudták kimutatni [100, 101, 102].

A fémek e csoportjának (átmeneti) – így a titánnak is – a felületén egy kémiai stabil oxidréteg jön létre. Ez okozza a titán kiváló kémiai és biológiai tulajdonságait.

Cirkónium-dioxid fogászati implantátumok vizsgálata [98-103]

A közelmúltban (a 2000-es évek óta) számos cirkónium implantátum típust mutattak be a fogászati piacon, melyek különböző fizikai tulajdonságokkal és megjelenéssel bírnak. Az ITI 2018-as Konszenzus Konferenciáján ezen implantátumok klinikai eredményeit is értékelték. Az elsődlegesen vizsgált szempontok az implantátum túlélés és az implantátum körüli marginális csontvesztés voltak, másodlagosan implantátum törés, technikai komplikációk, biológiai komplikációk és esztétikai eredmény szempontjából végeztek vizsgálatokat. Az irodalmi háttér áttekintését követően nyilvánvalóvá vált, hogy az adatokat két csoportba sorolva szükséges tárgyalni: a jelenleg kereskedelmi forgalomban lévő (CA - commercially available) és a már nem elérhető (NCA - no longer conventionally available) kategóriáknak megfelelően.

Konszenzuson alapuló állásfoglalások [97-103]

1. Csupán a kereskedelmi forgalomban elérhető (CA), egyrészes cirkónium-dioxid implantátumokról áll rendelkezésre elegendő információ az állásfoglaláshoz.
2. A kereskedelmi forgalomban kapható (CA) egyrészes cirkónium-dioxid implantátumok és a titán implantátumok 1 éves (98%) és 2 éves (97%) túlélési rátája hasonló.
3. A kereskedelmi forgalomban kapható (CA) implantátumok túlélési rátája szignifikánsan jobb, mint a kereskedelmi forgalomban már nem kapható (NCA) implantátumoké.
4. A kereskedelmi forgalomban kapható (CA) cirkónium-dioxid implantátumok esetén egy év után átlagosan 0,67 mm marginális csontvesztésről számolnak be (0,20 és 1,02 mm között).
5. A CA és NCA cirkónium-dioxid implantátumokat összehasonlítva az implantátum körüli marginális csontvesztés tekintetében nincs statisztikailag szignifikáns különbség.
6. A CA és NCA cirkónium-dioxid implantátumokat összehasonlítva az egyrészes implantátumok törési rátája 3,4%-ról 0,2%-ra csökkent.

Ajánlás 38

A rendelkezésre álló adatok (legfeljebb 2 év) alapján az egyrészes cirkónium-dioxid implantátumok használata javasolható azokban az esetekben, ahol egyrészes tissue level implantátum és cementezett felépítmény alkalmazása is indokolt, illetve a páciens kérésére.

Az egyrészes cirkónium-dioxid implantátumok behelyezését a fogpótlástani irányelveknek megfelelően kell kivitelezni.

Az egyrészes cirkónium-dioxid implantátumok alkalmazásakor figyelembe kell venni a nyálkahártya alatti széli záródás, a ragasztócement eltávolításának nehézsége és az implantátum eltávolításának nehézsége által okozott komplikációkat.

A kétrészes kereskedelmi forgalomban kapható (CA) cirkónium-dioxid implantátumokkal kapcsolatban nem áll rendelkezésre elegendő információ, így használatuk csak fenntartásokkal ajánlott. (I+, A) [97-103]

Az implantátumok formai sajátosságai

Az implantátumok megfelelői formai kialakítása két fontos szerepet tölt be. Ezek egyike a műtét során elérhető tökéletes implantátum-csont kapcsolatot létrehozása, ezzel kialakítva az osseointegratio feltételeként szereplő megfelelő primer stabilitást. Másik biomechanikai jellegű szerep, amely során az implantátum a csont felé megfelelő erőátvitelt tesz lehetővé a protetikai terhelés során [4].

Biomechanikai szempontból az implantátum formája alapvetően befolyásolja a terhelés alatt fellépő erők közvetítését a környező csont. Az implantátumok formájához tartozik továbbá a megfelelő nyaki rész kiképzése és a csavarmenetek kialakítása [104].

A kereskedelmi forgalomban elérhető implantátumok körülbelül 50%-a kónuszos típusú (tapered). A kónuszos implantátum, olyan cilindrikus implantátum, amely enossealis részének átmérője az apex irányában csökken. Az ilyen típusú implantátumokkal a primer stabilitást, ezáltal a kezelés sikerességét kívánják növelni.

Egy kónuszos és nem kónuszos implantátumokat összehasonlító, 3 éves utánkövetéses irodalmi összefoglalóban, amelyben 245 páciens vett részt, a 3 év alatt 388 implantátum került behelyezésre, a vizsgált két implantátum típus között nem mutatkozott szignifikáns különbség. Azonban a beteganyagot szolgáltató három randomizált kontrollált klinikai vizsgálat eltérő klinikai eredményei és adatai nem voltak összehasonlíthatóak. Ezen vizsgálatok egyike sem tért ki a páciens elégedettségére, valamint a fenntartó kezelésre. Mindhárom kutatás esetén jelentős a torzítások veszélye. Metaanalízis egyik esetben sem készült [9, 105]. Az adatok alapján mind a

Fogászati implantátumok behelyezésének diagnosztikája, sebészi irányelvei

kónuszos, mind a nem kónuszos implantátumok kielégítő eredményt mutatnak a marginalis csontszint megőrzésével, valamint implantátum túlélésben sem mutatkozott szignifikáns különbség [9, 105, 106].

Több publikáció hangsúlyozza az implantátum nyaki részén elhelyezkedő mikromenetek jelentőségét a periimplantális marginális csontvesztés csökkentésének érdekében. Több implantátumokat gyártó cég forgalmaz is ilyen típusú meneteket a crestalis csont szintjében keletkező feszültségek csökkentése, ezáltal a marginalis csontszint megőrzése céljából [106]. Különböző kutatások a mikromenetek mellett fokozott csontképződést mutattak ki, valamint igazolták feszültség csökkentő hatásukat, amely különösen szivacsos csontállomány esetén volt kimutatható [107]. Kutatók összefoglaló közleményükben szignifikánsan igazolták a nyaki részen található mikromenetek előnyös hatását a marginális csontszint megőrzésében. Eredményeik alapján a marginális csontvesztés megakadályozásának hatékony módja lehet a mérsékelten érdesített implantátum felület, valamint a nyaki részen elhelyezett mikromenetes kialakítás [108].

A felső állcsont hátsó, posterior részén többnyire D 4-es csontminőséggel találkozunk, ilyen esetben megnő az implantátum sikertelenség esélye. Az implantátumforma ilyen esetekben is másodlagosnak mutatkozott több összefoglaló közlemény alapján. Amennyiben érdesített felületű implantátumokat alkalmaztak, úgy a kónuszos illetve cilindrikus implantátumok között nem mutatkozott szignifikáns különbség a rövid, illetve hosszú távú sikerességet tekintve. Összességében megállapították, hogy mindkét implantátumformával sikeres kezelés érhető el a megfelelő felületkezelés alkalmazása mellett [109].

Egyes vizsgálatok szerint kónuszos implantátumok behelyezését követően kisebb fájdalom jelentkezett, mint cilindrikus implantátumok behelyezését követően [110].

Az atrophizált mandibula kompakt csontállományába az implantátumokat passzívan, menetfúrással, csontkompresszió nélkül érdemes behelyezni. Az implantátumok jelentős hányada kerül nagy denzitású csontba. Ilyen esetben érdemes a cilindrikus implantátumformákat előnyben részesíteni. Ettől eltérően a maxilla moláris régiójában a megfelelő primer stabilitás elérése, késleltetett osseointegratio okozhat problémát. Ennek kompenzálására különösen fontos az átmérő növelése, elsősorban kúpos (tapered), esetenként önmetsző implantátumforma alkalmazása, valamint módosított sebészi technika alkalmazása, amelyet egyéb fejezetben részletezünk [5, 111].

Ajánlás39

Mind a kónuszos, mind a nem kónuszos implantátumforma használható, a fogorvos preferenciája alapján. A tapered implantátum használata javasolt helyhiány esetén az anatómiai képletek sérülésének, valamint apicalis fenesztráció kialakulásának elkerülése végett. A megfelelő implantátumforma kiválasztásához elengedhetetlen a páciens anatómiai viszonyainak, csont minőségének és mennyiségének, valamint a csontelőkészítési protokollnak ismerete.

Azon klinikai helyzetekben (például gyengébb csontminőségnél, azonnali, vagy korai terhelésnél), amikor a primer stabilitás növelése a cél, a kónuszos, menetfúrás nélkül alkalmazható, önmetsző implantátumok használata ajánlott. Összességében megállapíthatjuk, hogy az implantátum formája azonban csupán egy tényező, ami hozzájárul a megfelelő primer stabilitás eléréséhez. A marginális csontszint megőrzésében előnyös a nyaki részen mikromenetekkel ellátott implantátum alkalmazása. Az adott klinikai szituációnak legmegfelelőbb implantátumforma kiválasztásával javíthatjuk a kezelés sikerességét, csökkenthetjük a kezelési időt, hamarabb terhelhetjük meg az implantátumot. Gyakran a gyártó cégek a különféle klinikai helyzetekre egy, vagy több adott formájú implantátumokat ajánlanak portfóliójukból. Megfelelő klinikai háttérvizsgálatok esetén a gyártó által meghatározott indikáció iránymutatást ad a formát illetően, amelynek követése javasolt. (1⁺, A) [4, 5, 9, 104-111]

A bazális implantátumok jellegzetességei

A bazális implantátumokról szóló tájékoztatók szerint az implantátumok függőleges tengelye mentén nem szükséges aktív biológiai osseointegratio létrejötte. A laterális-, és bazális csavarimplantátumok vertikális komponense csupán a teherviselő területeket köti össze az implantátumfejjel (egyéb funkciója nincsen), tulajdonságait tekintve a lehető legvékonyabbnak és polírozottnak kell lennie [112].

A bazális implantátumok sebészete gyökeresen más koncepció alapján történik, mint a mindennapi gyakorlatból jól ismert onossealis implantátumoké. Alkalmazásuk nagyrészt csontpótló beavatkozások nélkül történik. A főbb rezorpcióstabil corticalis csont területét javasolják felhasználni (orralap, basis mandibulae, palatum, tuber maxillae, processus pterygoideus, os zygomaticum területét), a bazális implantátumok elhorgonyzásához [112, 113].

A mandibula distalis részének ellátásakor az elhorgonyzáshoz a mandibula corticalis rétegei használhatóak leírásaik alapján. Amennyiben a n. alveolaris inferior felett nem áll rendelkezésre elegendő csont, úgy a bazális implantátumok bázislemeze az idegcsatorna alá helyezendő be, az implantátumok vertikális része az idegcsatorna mellett halad el. A bicorticalis rögzítettség eléréshez a lingualis corticalis perforációját sem látják akadálynak [114, 115]. Mindez nagyon komoly sebészi, anatómiai gyakorlatot igényelne. Az ideg elkerülése vagy áthelyezése, egy gyakorlott fogorvos vagy egy dentoalveoláris sebésznek komoly kihívás, jellemzően arc-, állcsont sebészek végzik.

Fogászati implantátumok behelyezésének diagnosztikája, sebészi irányelvei

Felső állcsont esetén – a fellelhető irodalom alapján – a frontfogak területén csekély mennyiségű csont esetén az orralapban javasolják elhorgonyozni az implantátumot. A maxilla distalis részének és az ékcsont processus pterygoideusának csontos összenövésénél két corticalist használnak ki, és pterygo-tuberális helyezik be az implantátumot. Ennek a műveletnek a kivitelezése komoly sebészi ismereteket igényel, ha szövődménymentesen szeretnék ellátni a páciens [116].

Javasolják a lebenyképzés nélküli behelyezést. Néhány esetben a keskeny polírozott felszínű implantátum az arcüregi nyálkahártyát is perforálja.

Parodontológia és protetikai szempontokra vonatkozó leírások, komoly tudományos munkák nem lelhetők fel.

Az implantátumok számát illetően mindig a konvencionálisnál, az irányelvek és az irodalom által leírtaknál több kerül behelyezésre. Később ezzel kompenzálják az implantátumvesztéseket, az elkészült fogmú lehetséges problémáit, valamint a használat során bekövetkező morfológiai és funkcionális változásokat [114, 117].

Ajánlás40

A bazális implantátumok felhasználói számos előnyt említenek a „hagyományos” implantátumokkal szemben (olcsóbb, gyorsabb, azonnal terhelhető, nem szükséges csontpótlás, rossz szájhigiéné és dohányzás sem akadály, periimplantitis hiánya, könnyen elsajátítható eljárás stb.), azonban ez tudományosan nem alátámasztott. A bazális implantátumok elhorgonyzásához használt, nehezen megközelíthető csontképletek (pl. processus pterygoideus, os zygomaticum) felhasználása kizárólag gondos preoperatív tervezés után, legalább 5 éves tapasztalattal rendelkező dentoalveolaris- vagy maxillofacialis sebész számára javasolható. A beavatkozás jelentősen magasabb szövődményrátajáról szóban és írásban tájékoztatni kell a páciens, akinek egyértelmű beleegyezésével végezhető csak el az implantáció. (4, D) [113,114]

Az adatbázisban (2021.02.08.) a basal implant-dental-immediate-loading szavak keresésére mindössze 18 találat, strategic implant-dental-immediate-loading 16 találat, ezzel szemben implant-dental-immediate-loading szavakra 3129 találatot eredményeztek. A basal implant és strategic implant keresőszavak használatával sem metaanalízis, sem szisztematikus irodalmi áttekintés nem érhető el, amely jól szemlélteti, hogy a módszer jelenleg nem jól megalapozott evidenciákra épül.

A jövőben nagyobb esetszámú, hosszabb utánkövetéssel rendelkező, nagyszámú tanulmányokra, összehasonlító vizsgálatokra lenne szükség.

Az implantátumok méretbeli sajátosságai

A backward planning szerinti protetikai restaurátum határozza meg a megfelelő teherbíró képességgel rendelkező implantátumok ideális méretbeli sajátosságait. Az implantációs rehabilitáció hosszú távú sikerességének feltétele, hogy az állcsontba megfelelő számú és méretű enossealis implantátumot ültessenek, a rendelkezésre álló csont mennyisége, az anatómiai képletek figyelembevételével. Az implantátum hosszának növelése nincs közvetlen hatással a crestalis csont szintjében keletkező feszültségre, következményképpen a marginális csontvesztés mértékére. Azonban a méret növelésével javítható a primer stabilitás, a rotáló hatással szembeni ellenállás mértéke. Növelhető az implantátum és a csont kontaktfelület nagysága. Amíg sok éven keresztül a legalább 12 mm hosszúságú csavar formájú implantátumokat fogadták el gold standardként, addig manapság a formatervezés, felületkezelési eljárások fejlődésével a rövidebb implantátumok is teret nyertek.

Ideális állcsontviszonyok mellett a rendelkezésre álló csont magassága akár 20 mm is lehet, ez nem jelenti azonban, hogy ennek maximális kihasználására kellene törekedni. Az implantátum csonttal érintkező felületén ébredő stressz elsősorban a csont denzitásának függvénye. Következésképpen az implantátum megfelelő méretét (6-16 mm) elsősorban a beültetés helyén található csont minősége, másodsorban az implantátumot érő erőhatások mértékének kell meghatároznia.

Az ideális implantátumméret kiválasztásához egyéb szempontok ismerete is hasznos lehet. Az implantátum beültetése során elengedhetetlen, hogy a csontfészkek előkészítése megfelelő hűtés mellett valósuljon meg. D1 minőségű csontban, hosszabb implantátumméret esetén a csontfészkek előkészítése során a hőhatás okozta trauma még fokozott elővigyázatosság mellett is a környező csontfelszín necrosisát eredményezheti. Ilyenkor, a nagy tömörségű csont lassabb előkészítése lévén, a csontfészkek apicalis részének kialakításakor nehézségekbe ütközhet a hűtőfolyadék eljuttatása a csont preparálás helyére. Ilyen csontminőség esetén C. E. Misch és mtsai. nem javasolják a 10 mm-nél hosszabb implantátumok beültetését.

A rövid implantátumok a vertikális augmentációs esetek számának csökkentése érdekében használhatók alternatívaként, elkerülve ezzel a magasabb költséggel, hosszabb kezelési idővel, jelentősebb műtét utáni panaszokkal, komplikációval járó beavatkozásokat. Használatuk hosszú távú eredményeit illetően jelentős ellentmondások mutatkoznak a szakirodalomban. Amíg egyes irodalmi adatok alacsonyabb túlélésről számolnak be, addig újabban több szakirodalmi összefoglaló szerint a rövid implantátumok túlélése a 6 mm-nél hosszabbakhoz képest nem mutat eltérést sem augmentált, sem pedig natív csontban. A kutatások többsége nem hasonlítja össze direkt módon a rövid és a hosszabb implantátumokat. Az irodalmi adatok értékelését nehezíti továbbá, hogy a különböző szerzők rövid implantátumra vonatkozó definíciója eltérő. Egyes cikkekben a rövid

Fogászati implantátumok behelyezésének diagnosztikája, sebészi irányelvei

implantátum hossza kevesebb, mint 10 mm, máshol kevesebb, mint 8,7 vagy 6 mm. A rövid implantátum fogalmának meghatározása folyamatosan változik [5, 9, 118].

Korábban még a ≤ 10 mm hosszúságú implantátumokat tekintették rövidnek. Az Európai Implantológusok Szervezetének (EDI) 2016-ban megrendezett konszenzuskonferenciája alapján ez az érték már csak ≤ 8 mm, ugyanakkor meghatározták, hogy minimum 3,75 milliméteres átmérővel kell rendelkezniük. Az ultrarövid implantátum, mint új fogalom került meghatározásra, amelynek hossza ≤ 6 mm. A rövid implantátumoknak a standard implantátumokéhoz hasonlítható teherviselő képességét azzal magyarázzák, hogy új formával, erősebb ötvözetekből (pl. cirkónium-titán), valamint az osseointegrációt hatékonyabban segítő felületkezelési eljárásokkal gyártják őket [104, 119, 120].

A vizsgálatok eredményeinek értékelése során gyakran figyelembe kell venni, hogy csak kevés kutatás során volt lehetőség az adott területen randomizált módon mind a rövid, mind pedig a hosszabb implantátumok használatára. A legtöbb kutatásban a natív csontba behelyezett rövid implantátumok az augmentált csontba helyezett hosszabb implantátumokkal kerültek összehasonlításra. Más szóval, az ilyen típusú vizsgálat eltérő kezelési módokat hasonlít össze, nem feltétlenül csak különböző hosszúságú implantátumokat. Ezeket a különbségeket mindenképpen szem előtt kell tartani az eredmények értékelésekor, illetve a következtetések levonásakor [9, 118].

Ugyanakkor az ITI Hatodik Konszenzus Konferenciájának I. Csoportja 2018-ban a 6 mm-t elérő vagy annál rövidebb implantátumot tartja rövid implantátumnak [9].

A rövid implantátumok (≤ 6 mm) túlélése az első öt év funkcionális terhelése során a 6 mm-nél hosszabb implantátumokéval azonos. A rövid implantátumok esetében az átlagos túlélés 96% (86,7%–100%) a 6 mm-nél hosszabbak esetében pedig 98% (95%–100%). A metaanalízis során a rövid implantátumok esetén az implantátum sikertelenségi rátája 1.29 (95% CI: 0.67, 2.50, P = 0.45) [9, 118]. Egyéb metaanalízis is hasonló eredményre jutott, amelynél az utánkövetés már 10 év volt [111].

A funkcionális terhelés idejének előrehaladtával a rövid implantátumok túlélése csökkenni látszik a 6 mm-nél hosszabb implantátumokéhoz képest [9, 118]. Ezt későbbi szisztematikus irodalmi áttekintés nem igazolta [7].

Az interproximális csontszint változása tekintetében radiológiailag nem mutatkozik különbség a rövid, illetve a 6 mm-nél hosszabb implantátumok között. Az 1-től 5 évig terjedő utánkövetéses vizsgálat során radiológiailag az interproximális területen mérhető csontszint változás a rövid implantátumok esetében +0.06 és -1.22 mm, a hosszabb implantátumoknál pedig +0.02 és -1.54 mm között alakult [9, 118].

Egyéb metaanalízis is hasonló eredményre jutott, amelynél az utánkövetés már 10 év volt.

Ez a szisztematikus irodalmi áttekintés továbbá az alábbiakat állapította meg [111].

- az interproximális csontszint változás tekintetében az alsó, felső állcsont között nincs különbség
- habár a marginalis csontvesztés hasonló rövid és hosszú implantátumok esetében, fontos észrevenni, hogy 1 mm-es csontvesztés a 6 mm-es implantátumot tekintve arányaiban sokkal nagyobb veszteségnek felel meg
- a rövid implantátumok működő megoldásként szerepelnek, azonban két nagy hátrányt vonnak maguk után: a kisebb implantátumméret esetén a marginális csontvesztés sokkal nagyobb veszélyt hordoz magával egy standard implantátummérethez képest, másodszer a csökkent hosszúság arányosan redukálja az implantátum-csont találkozási felszín méretét.

A hosszabb implantátumok esetén jelentősebb a beavatkozást követő időszakban fellépő komplikációk aránya (átlagosan: 32,8%; 0–90% közötti tartományban), mint a rövid implantátumoknál (átlagosan: 6,8%; 0–26% közötti tartományban). Ezek többnyire a csontpótló eljárással hozhatók összefüggésbe [9, 118]. Standard méretű implantátumoknál több biológiai komplikáció jelentkezett, ezek elsődlegesen az augmentált mandibula posterior régiójában fordultak elő [9, 118].

A rövid, valamint standard méretű implantátumok 5 éves túlélésére vonatkozó vizsgálatok hasonló eredményt kaptak. Ennek az átlagos értéke a rövid implantátumok esetében 98,6% (a különböző értékek a 90%-100% közötti tartományban mozogtak), 6 mm-nél hosszabb implantátumok esetén pedig 99,5% (95% és 100% közötti tartományból) [9, 118]. A rövid implantátumoknál több technikai komplikáció jelentkezett, amelyek előfordulása az implantátumok protetikai sínezésével kompenzálható. Ez elsősorban a felső állcsont moláris régiójában volt megfigyelhető [111].

Ajánlás41

A modern implantológiában, a csont augmentációs műtétek lévén, a backward-planning alapján a tervezett protetikai felépítménynek kell meghatározni a megfelelő teherbíró képességgel rendelkező implantátumok ideális méretbeli sajátosságait. (1⁺⁺, A) [2, 9]

Ajánlás42

Hosszabb implantátumok használata javasolt azonban azonnali implantáció, illetve azonnali terhelési protokollok esetére, a megfelelő primer stabilitás eléréséhez. (2⁺⁺, B) [2, 9]

Ajánlás43

D 1 denzitású csont esetén ritkán ajánlott 10 mm-nél hosszabb implantátum beültetése a sebészi technika nehézségei miatt. D3, D4 minőségű csontba történő rövid implantátumok behelyezésekor a sebészi technika módosítása és subgingivalis gyógyulás ajánlott. Az implantátum átmérőjénél kisebb átmérőjű előfűrés, kézi osztopomok alkalmazása (csont denzitás növelés érdekében), lehetőség szerint süllyesztő fűrés kerülése, végső méretű előfűrés elhagyása, kisebb fordulatszámú történő előfűrés, menetfűrés nélküli implantátum behelyezés ajánlott a csökkent csontdenzitás kompenzációjához, a megfelelő primer stabilitás eléréséhez. A primer stabilitás növelésének eszköze lehet az úgynevezett osseodenzifikáció alkalmazása. Kónuszos implantátumok esetén alkalmazható eljárás, mely egy sűrű menetemelkedésű fűrésorozat használatát jelenti, megfelelő vízűtés mellett az óramutató járásával megegyező, vagy ellentétes irányban forgatva. Így elérhető a trabecularis csontállomány denzitásának növelésén keresztül a magasabb primer stabilitás. (2⁺⁺, B) [2, 9, 111, 122]

Ajánlás44

A rövid implantátumok használata redukált csontmennyiség esetén indokolt, ahol fontos az augmentatio során fellépő lehetséges komplikációk elkerülése, valamint a kezelési idő csökkentése. Használatuk ajánlott továbbá, amennyiben alkalmazásukkal a környező struktúrák – mint például arcüreg, ér-, idegképletek, fog vagy meglévő implantátum – sérülése elkerülhető. Amennyiben a csontkínálat elegendő, és a hosszabb implantátum használata nem jár megnövekedett sebészi kockázattal, akkor 6 mm-nél hosszabb implantátum használata ajánlott. Rövid implantátum alkalmazása esetén, annak legalább 4 mm-es keresztmetszete, az implantátum menetforma módosítása, menetszám növelése ajánlott. Az atrophizált mandibula kompakt csontállományába a rövid implantátumokat passzívan, csontkompresszió nélkül érdemes behelyezni. Az implantátumok a crestalis régióba kerülnek, így érdemes a cilindrikus implantátumformákat előnyben részesíteni. Ettől eltérően a maxilla moláris régiójában a megfelelő primer stabilitás elérése, késleltetett osseointegratio létrejötte okozhat problémát. Ennek kompenzálására különösen fontos rövid implantátumok esetén is az átmérő növelése, elsősorban tapered (kúpos), önmetsző implantátumforma alkalmazása, módosított sebészi technika. Az eddigi kutatások alapján az egymás mellett elhelyezkedő rövid implantátumokat ajánlott protetikailag egy egységbe foglalni. Nincsen külön a rövid implantátumokra kerülő fogpótlások okklúziós terhelésére vonatkozó ajánlás, azonban megállapítható, hogy a rövid implantátumok occlusalis túlterhelődésének a rizikója fokozottabb, különösen egy moláris fogat pótló implantátum, vagy parafunkciós mozgással rendelkező páciens esetén. A fenntartó kezelés során az esetlegesen fellépő occlusalis változások monitorozása elengedhetetlen. A nagyobb mértékű és gyorsabban végbemenő osseointegratio elérése érdekében mérsékelten érdes implantátumfelszín preferált (esztergált felszínnél csökkent mértékű és lassabban végbemenő osseointegratio, kifejezetten érdes felszín esetén pedig nő a baktérium indukált gyulladás következtében kialakuló csontvesztés). (2⁺⁺, B) [9, 111, 118, 121].

Az implantátum átmérője, keskeny implantátumok

A backward-planning szerinti protetikai felépítmény határozza meg a megfelelő teherbíró képességgel rendelkező implantátumok ideális méretbeli sajátosságait. A beültetni kívánt implantátum méretét ezek mellett befolyásolja a rendelkezésre álló csont mennyisége, az anatómiai képletek elhelyezkedése.

Az implantátum teherbíró képessége legfőképpen az implantátum felszínének nagyságától függ. A felület növelésével adott terhelés hatására kisebb stressz éri a csont meghatározott felületét, ezáltal javul az implantátum túlélésének hosszú távú prognózisa. Példaként egy átlagos cylinder alakú implantátum átmérőjének 1 mm-es növelése az implantátum összfelületének 20-30 %-os növekedését eredményezi. Ugyanezt az implantátum hosszának 3 mm-es növelésével érhetjük el. Amíg egy azonnali sebészi protokoll mellett behelyezett implantátum hosszának növelésével hatékonyan fokozzuk az osseointegratio létrejöttéhez elengedhetetlen primer stabilitást, addig a későbbi marginális csontvesztést az átmérő növelésével ellentétben, a hossz növelésével nem befolyásoljuk.

Mivel a crestalis csont-implantátum találkozás felületén keletkező feszültség fordítottan arányos a találkozási felület nagyságával, ezért az implantátum átmérőjének növelésével a marginális csontvesztés redukálható.

Az implantátum átmérője tehát az implantátum hosszánál sokkal kritikusabb tényező a stressz okozta marginális csontvesztés szempontjából. A beültetni kívánt implantátum átmérőjének kiválasztásához támpontot adhat, hogy az ideális méret megegyezik az eredeti fog zománc-cement határától apicalis irányba 2 mm-re mért fogátmérővel, amennyiben az adott magasságban a szomszédos fogaktól rendelkezésre áll legalább 1,5 mm-es távolság, valamint a vestibularis és orális csontfal is eléri a szükséges legalább 1,5 mm-t. Így az implantátum koronájának ideális emergencia profilja alakítható ki. Példaként egy középső metsző átmérője a zománc-cement határtól (CEJ) 2 mm-rel apicalis irányba kb. 4 mm. Így egy 4 mm-es átmérőjű implantátum (crestalis régióban mért átmérő) lenne az ideális, amennyiben a szomszédos foggyökerektől legalább 1,5 mm-es távolság áll rendelkezésre (2mm-el CEJ-től apicalisan) [5].

Fogászati implantátumok behelyezésének diagnosztikája, sebészi irányelvei

Al-Johany és munkatársai 2017-ben a következő javaslatot tették az implantátumok átmérő szerinti csoportosítására: extra-keskeny implantátumok 3 mm alatti átmérővel; keskeny implantátumok 3 mm feletti, de 3,75 mm alatti átmérővel; normál átmérőjű implantátumok, 3,75-5 mm közötti átmérővel; széles implantátumok 5 mm átmérő felett [124].

Az irodalomban különböző paraméterekkel rendelkező keskeny implantátumokkal találkozhatunk, azonban általánosan kijelenthető, hogy a keskeny implantátum átmérője ≤ 3.5 mm. A Klein, Schiegnitz és Al-Nawas által 2014-ben létrehozott klasszifikáció módosítása az alábbiak szerint vált szükségessé:

1. Kategória: Mini -implantátum: implantátum átmérője kisebb, mint 2.5 mm;
2. Kategória: implantátum átmérője 2.5 mm – 3.3 mm;
3. Kategória: implantátum átmérője 3.3 mm – 3.5 mm.

2.5 mm-nél kisebb átmérőjű implantátumok többsége egyrészes. 3 mm-nél nagyobb átmérőjű egyrészes implantátumok ritkán kerülnek felhasználásra.

Az 1. kategóriába tartozó implantátumok átlagos túlélése 12-78 hónapos utánkövetési időszak végén $94.5\% \pm 5\%$ (A különböző értékek a 80%–100% közötti tartományban mozogtak). Ezek az implantátumok leggyakrabban ideiglenes pótlás, overdenture vagy egyszeres frontfog hiányának pótlására lettek felhasználva.

Az 2. kategóriába tartozó implantátumok átlagos túlélése 12-63 hónapos utánkövetési időszak végén $97.3\% \pm 4\%$ (A különböző értékek a 80.5%–100% közötti tartományban mozogtak.) Ezen implantátumok a leggyakrabban egyszeres frontfog pótlására kerültek felhasználásra. A 2. kategóriába tartozó keskeny implantátumok túlélése hasonló, mint a standard átmérőjű implantátumoké.

A 3. kategóriába tartozó implantátumok átlagos túlélése 12-109 hónapos utánkövetési időszak végén $97.7\% \pm 2\%$ (A különböző értékek a 91%–100% közötti tartományban mozogtak.). Az implantátumok felhasználási területére vonatkozó adatok gyakran nem tisztázottak, azonban kijelenthető, hogy mindkét oldalon posterior zónába is kerültek behelyezésre. A 3. kategóriába tartozó keskeny implantátumok túlélésére vonatkozó adatok hasonlóak, mint a standard átmérőjű implantátumoké [9, 124].

Ajánlás45

A modern implantológiában, a csontaugmentációs műtétek lévén, a backward-planning alapján a tervezett protetikai felépítménynek kell meghatározni a megfelelő teherbíró képességgel rendelkező implantátumok ideális méretbeli sajátosságait.

A keskeny implantátumok felhasználása javasolható mesio-distalisan beszűkült fogatlan terület esetén, ahol a fog és implantátum, valamint implantátum és implantátum között szükséges minimális távolság csak általuk érhető el. A megfelelő implantátum-csont felület elérése céljából több implantátum beültetése ajánlható az implantátumok közötti megfelelő mesiodistalis távolság figyelembevételével.

Továbbá használatuk indokolt, a lateral augmentációs esetek számának, és a csontpótlások komplexitásának csökkentésére, valamint az augmentáció során fellépő lehetséges komplikációk elkerüléséhez. Használatuk sok esetben lehetővé teszi az augmentációval egy időben történő implantátum behelyezést. A keskeny átmérőjű implantátumokra készült fogpótlás formájának kompromisszumos kialakítása megnehezíti a periimplantális szövetek integritásának fenntartását, valamint az egyrészes, gömbretenciós keskeny implantátum használatakor nehézségekbe ütközhetünk.

A lecsökkentett implantátum átmérő növeli az implantátum, vagy egyéb elemek törésének kockázatát, valamint a marginális csontleépülés mértékét. Parafunkciós mozgásokkal, vagy harapási rendellenességgel rendelkező páciensek esetén a keskeny implantátumok használata csak elővigyázatossággal ajánlott [9, 124]. A biomechanikai komplikációk legfőbb okai a parafunkciós mozgásokban (bruxizmus, malocclusio, szabadvég, a passzív illeszkedés hiánya a protézis illeszkedésekor) keresendő, amely fáradásként, implantátumtest töréseként jelentkezik [125].

A kisebb terhelhetőségre és a redukált csont-implantátum kapcsolatra való tekintettel ajánlott lehet a klinikai szituáció figyelembevételével az implantátumokat protetikailag sínezni [9].

Fontos megjegyezni azonban, hogy egyéb vizsgálatok nem találtak különbséget protetikailag egységbe foglalt, illetve szülő fogpótlások összehasonlításában. (1⁺, A) [5,9,119,123-127]

Az 1. kategória indikációs területe a teljesen fogatlan alsó állcsont, overdenture fogpótlással; továbbá használható fix, vagy kivehető ideiglenes fogpótlás elhorgonyzásához.

A 2. kategória indikációs területe a teljesen fogatlan alsó állcsont, overdenture fogpótlással; valamint keskeny interdentalis térköz esetén egyszeres foghiány pótlása anterior zónában (maxillán kismetsző, mandibulán metszőfoghiány esetén).

A 3. kategória indikációs területe a teljesen fogatlan alsó állcsont, overdenture fogpótlással; valamint keskeny interdentalis, vagy bucco-lingualis térköz esetén egyszeres foghiány pótlása (posterior régióba is), valamint ajánlják multi-unit köztiellemmel való használatra is [9, 124].

Az implantátum átmérőn kívül egyéb faktorok, mint pl. az implantátum felületkezelési eljárása, primer stabilitás, megfelelő sebészi protokoll, szájhigiéné mind hozzájárulnak az implantáció hosszú távú sikerességéhez [127].

Fogászati implantátumok behelyezésének diagnosztikája, sebési irányelvei

A személyre szabott beleegyező nyilatkozatnak tartalmaznia kell a lehetséges technikai és biológiai komplikációkat. Az indikációnak megfelelő paraméterek esetén a keskeny implantátumok alternatívái lehetnek a standard átmérőjű, csontaugmentációs műtékekkel behelyezett implantátumoknak, megbízható kezelési alternatívát nyújthatnak. A sikeres implantológiai ellátás alapvető feltétele a sebész, illetve protetikus megfelelő gyakorlata, együttműködési képessége a legjobb kezelési mód kiválasztása mellett [119].

Az implantátumok felszíni sajátosságai

Egyre gyakrabban találkozunk az anamnézisben cukorbetegséggel, véralvadásgátlás problematikájával, csontritkulással, antireszorptív kezeléssel vagy rendszerbetegségekkel. Ezek a társuló állapotok megnehezítik a csontintegráció kialakulását és szükségessé teszik olyan felületkezelési eljárások által létrehozott felszín kialakítását, amely az osseointegrációt felgyorsítja. Emellett a korai terhelési protokollok alkalmazását is elősegítheti [5, 128, 129].

A felület morfológiájának megváltoztatása hatással van a biológiai folyamatokra, a csontintegráció kialakulására. A felület módosítása befolyásolhatja az implantátumok teherviselő képességét és a megfelelő csontintegráció kialakulásának időtartamát is. Amennyiben a felület szerepét vizsgáljuk a csontintegrációban, akkor az itt végbemenő élettani folyamatok szempontjából az implantátum felületének két fontos tulajdonságát kell kiemelnünk: a felület tisztaságát és a felület morfológiáját [4].

A felület morfológiai jellemzői közül a felszíni érdesség különböző mérettartományai, a nedvesítőképesség és a különböző típusú bevonatok erősen hozzájárulnak a csontintegráció során zajló biológiai folyamatokhoz azáltal, hogy közvetlen kapcsolatot létesítenek a gazda csontsejtekkel.

A felület mechanikai egyenetlenségei fontos szerepet játszanak a csontsejtekkel való kapcsolatban. Mikrométeres nagyságrendű elemek a csontsejtekkel, míg a nanométeres nagyságrendű képletek a fehérjékkel történő kapcsolatokért felelnek [4, 130].

Az implantátumok felületi érdessége a 100 mikrométernél kisebb felületi jelenségeket foglalja magában. A felszín érdességének általános jellemzésére két paramétert alkalmaznak: 1. Ra érték (kiemelkedések átlagértéke, két dimenzió), 2. Sa érték (területi kiemelkedések átlagértéke, három dimenzió). A legtöbb fogászati implantátum mérsékeltén érdes, 1–2 µm Ra értékkel rendelkezik. Albrektsson és Wennerberg leírták, hogy ez az értéktartomány a legkedvezőbb a csontintegráció kialakulása szempontjából. A barázdák, árkok és kiemelkedések megfelelő felületet biztosítanak a csontintegráció biológiai folyamataihoz. A felület mikrométeres módosításai befolyásolják a csontképző sejtek növekedését, anyagcseréjét és vándorlását, citokin és növekedési faktor termelését. A mikromorfológiát befolyásoló eljárások jól dokumentáltak és évtizedek óta klinikai alkalmazásban vannak [129, 131-133].

A nanomorfológiai tartomány a topográfia nanométeres megváltoztatását jelenti (1–100 nm). Amíg a mikromorfológia befolyásolja a csontképző sejtek működését, a nanomorfológia módosulásai azonban már a fehérjeszinten hatnak a sejt-implantátum kapcsolat alakulására. Nemcsak érdességek alakíthatók ki, hanem megváltoztathatók a felszín kémiai tulajdonságai is. Ezáltal növelhető a felületi energia, amely kedvezően befolyásolja az osteoblastok megtapadását és működését. Napjainkban számos nanomorfológiai módosítást alkalmaznak [128, 134-137, 142].

Ajánlás46

Általánosságban megállapíthatjuk, hogy a különböző felületkezelési eljárások fő célja a minél gyorsabb, biztosabb szekunder stabilitás létrehozása.

A klasszikusan, esztergált, speciális felületkezelés nélkül előállított implantátumok az osseointegrációt követően kisebb BIC értéket érnek el a mérsékelt érdességű implantátumokhoz képest. Utóbbiak gyorsabban, nagyobb mértékű szekunder stabilitásuk miatt ajánlhatóak a klinikailag kihívást jelentő szituációkra. Így kisebb denzitású (D3, D4) minőségű csontban, azonnali/korai implantáció esetén, azonnali/korai terhelési protokoll mellett, rizikópáciensek esetén, rövid implantátumok alkalmazásakor használatuk előnyös. Az utóbbi évtizedben a kombinált felületkezelés (homokfúvott és savazott), hidrofil, nanofelületű implantátumok számítanak korszerűnek. (1⁺⁺, A) [4, 5, 128-142]

A jelenlegi implantátum behelyezési és terhelési protokollok

A fogeltávolítást követő implantáció lehetséges időpontjai

Általánosságban elmondhatjuk, hogy a fogelvezést követően bizonyos idő elteltével jelentősen romlanak az implantáció feltételei. Az implantációs fogpótlások megvalósítása egyre bonyolultabbá, költségesebbé válhat. Az egyre összetettebb, hosszabb kezelési idővel járó csontpótló eljárásokkal kombinált műtétek több szövődménnyel járhatnak.

A páciens tehát a fogelvezést, tervezett fogeltávolítást követően fel kell világosítani a foghiány korai és késői következményeiről, a lehetséges implantológiai ellátás megfelelő időzítéséről. Az állcsontatrophia a fogelvezést követően a facialis corticalis leépülésével kezdődik, mivel az általában vastagabb lingualis corticalis kevésbé hajlamos a gyors térfogatvesztésre.

Fogászati implantátumok behelyezésének diagnosztikája, sebészi irányelvei

Különösen igaz ez a felső állcsont elülső régiójára. Kutatások szerint a fogeltávolítást követő első évben a csont szélessége 25%-al, amíg a második évet követően már 40%-al redukálódhat. Az atrophia következtében a normál átmérőjű 4 mm-es implantátumok beültetése gyakran a csökkent állcsontvolumen miatt nem valósítható meg [5, 143].

A klinikusnak alapvetően négy kezelési protokoll közül szükséges kiválasztania az adott szituációnak leginkább megfelelő alternatívát.

A maxilla anterior régiójának rehabilitációjakor elsődleges szempont a kitűnő esztétika elérése és annak hosszú távú stabilitása, a megfelelő funkció és fonetika megvalósulása mellett.

Ajánlás az esztétikai régióra vonatkozóan:

Az extractio sebgyógyulás biológiai hátterének ismeretére támaszkodva mind a négy műtéti protokoll ajánlott, amennyiben a döntéshozatal a megfelelő szempontok és diagnosztikai eszközök felhasználásával (pl. CBCT) történik. A Buser és mtsi. által kidolgozott ajánlásokat, valamint a műtétek alapvető jellemzőit a mellékletként szereplő táblázatban is összefoglaljuk [143]. (ld. 4. táblázat)

Ajánlás47

Az azonnali implantáció (1. típus, implantáció a fogeltávolítással egyidőben) lebenyképzés nélküli kivitelezése megfelelő anatómia viszonyok mellett javasolt. Alapvető feltétele az eltávolítandó fog facialis falának intakt mivolta, valamint a gingiva vastag biotípusa. További feltétele a gyulladásmentes csontos és lágyszöveti környezet, valamint az implantátum megfelelő primer stabilitása (25-40 Ncm behelyezési nyomaték és/vagy a legalább 70 ISQ érték elérése), a megfelelő occlusio viszonyok adottsága, melyek lehetővé teszik az ideiglenes pótlással ellátott implantátum gyógyulását funkció közben. Ezenkívül szükséges az implantátum háromdimenziós térben való megfelelő pozicionálása is. Ehhez a megoldáshoz együttműködő páciens szükséges [103]. Ezen szigorú kritériumoknak az esetek megközelítőleg 5-10 %-a tesz eleget. A rövidebb kezelési idő, valamint a gyorsabb protetikai rehabilitáció miatt a páciensek számára kétségtelenül ez a legvonzóbb kezelési mód. Szükséges azonban megjegyezni, hogy ez műtét típus a sebész legnagyobb tapasztalatát igényli, SAC klasszifikáció alapján a C szintet (komplex beavatkozás) [144]. További előnye az azonnali implantációnak, hogy megfelelő kivitelezés esetén az implantációs fopótlás körül az eredeti lágyszövet struktúra megtartását segíti elő. Tarnow és munkatársainak multicentrikus vizsgálata alapján a facialis csont és lágyszövet megtartásához két kezelési fázis megvalósítása szükséges; az implantátum teste és a facialis csontfal közötti rés kitöltése ajánlott csontpótló anyaggal, valamint megfelelő primer stabilitás esetén a fog eredeti lágyszövet kontúrját követő ideiglenes korona, szub-optimális primer stabilitás esetén pedig hasonló profilt követő egyéni gyógyulócsovar alkalmazása mellett várható a facialis kemény és lágyszöveti dimenzió legkisebb mértékű csökkenése [146].

Az elmúlt években elterjedt egy olyan azonnali implantációs technika, mely során a foggyökér egy része az alveolusban marad. Ezeket a technikákat összefoglalóan parciális extractio terápiának nevezi az irodalom. 1 mm-nél vékonyabb buccalis csontfal esetén a buccalis oldalon meghagyott foggyökérdarab segít a parodontalis rostrendszer megtartásán keresztül megakadályozni a buccalis csontfal resorptióját. A buccalis gyökérrész benthagyásának feltételei, hogy fractura, periapicalis gyulladás ne legyen jelen, a foggyökérdarab mentes legyen szuvasodástól, gyökértömő anyagtól. Ajánlatos a buccalis foggyökér darabot palástszerűen elvékonyítani, valamint az alveolus szél szintjéig redukálni. Ezután elvégezhető az azonnali implantáció. A rés kitöltése és megfelelő primer stabilitás elérése esetén azonnali ideiglenes pótlás készíthető [143]. Olyan esetekben, ahol a reziduális csont mennyisége, minősége, elhelyezkedése megfelelően pozicionált implantátum számára sem biztosít lehetőséget, ott ajánlatos a késői implantátum behelyezés elősegítésére az alveolus preservatio eljárását alkalmazni, amivel megőrizhető az alveolus eredeti dimenziója. (1⁺, A) [103, 146, 147]

Ajánlás48

A lágyszöveti gyógyulás melletti korai implantátum behelyezés (2. típus, implantátum behelyezése a fogeltávolítás után 4-8 héttel) ajánlott, amennyiben az eltávolítandó fog facialis csontfala sérült, vagy vékony biotípussal (1 mm alatt) rendelkezik. A felső állcsont esztétikai régiójában az esetek megközelítőleg 80 %-ban találkozunk ilyen feltételekkel. Ezzel a műtéti protokollal kitűnő regeneratív és esztétikai eredmény érhető el a lágyszövet recessio, mint fő rizikó alacsony előfordulása mellett.

A lágyszövetek gyógyulását követően az implantátumot lebenyképzéssel, kontúr-augmentációval egybekötve (GBR technika) helyezük be. Ilyenkor a kedvező csontviszonyok lehetővé teszik az ideális három dimenzió szerinti implantátum behelyezést a megfelelő primer stabilitás elérése mellett. A kontúr-augmentatio alkalmazásakor azonban az augmentációt követő lebenynyújtás miatt számos esetben elvész a keratinizált mucosa, másodlagos lágyszövet korrekcióra van szükség. A beavatkozást SAC klasszifikáció alapján A szintre sorolják [143]. A korai terhelési protokollok (2-3 típusok) korai implantátum behelyezés

esetén nem megfelelően dokumentáltak, így rutinszerű alkalmazásuk nem javasolható [103]. (1⁺, A) [103, 143]

Ajánlás49

Korai implantációt a keményszövetek részleges gyógyulását követően (3. típus, fogeltávolítást követően 12-16 héttel) ritkán ajánljuk. Ilyenkor az eltávolítandó fog körüli kiterjedt csontlaesio (például cysta radicularis) gyógyulását követően az implantátum ideálisan behelyezhető kontúr-augmentatioval (GBR technika) egybekötve. A beavatkozást SAC klasszifikáció alapján A szintre sorolják [143].

A késői (4. típusú, fogeltávolítást követően fél évvel, vagy ezt követően) műtét a páciens számára általában a legkevésbé vonzó megoldás. Ennek indikációja igen szűk. A csontban jelenlévő kiterjedt laesio (pl. nagyméretű cysta), vagy a páciens életkora, esetleg egyéb személyes ok kontraindikálja az implantáció korábbi időpontban történő elvégzését. A szignifikáns csontatrophia megelőzése céljából a patológiás laesio eltávolításával egyidejűleg (pl. cystectomy) csontregenerációs műtétet (GBR technika) végezzünk. Fél évvel később, megfelelő csontszöveti regenerációt követően helyezhetjük be az implantátumot kontúr-augmentatioval (GBR technika) egybekötve. Ez a műtét típus az esetek kevesebb, mint 5 %-ában választható, ugyanakkor megjegyzendő, hogy a páciens késői döntése miatt, mégis sor kerül rá. A beavatkozást SAC klasszifikáció alapján A szintre sorolják. (1⁺, A) [143]

Ajánlás50

A kezelési alternatívák az adott klinikai eset függvényében módosulhatnak, a GBR technikán kívül egyéb csontpótló eljárások, alveolus preservatio technikák is alkalmazhatóak. A gyorsabb, nagyobb mértékű osseointegrációt a megfelelő felszínű kialakítással rendelkező implantátummal (pl. moderáltan érdesített, módosított nanostruktúrával rendelkező) érhetjük el. Az adott kezelés kiválasztásakor figyelembe kell venni a klinikus tapasztalatát, aminek egyeznie kell a kiválasztott protokollhoz kapcsolódó kihívásokkal. (1⁺, A) [103, 4, 5, 143-145]

Ajánlás51

Késői implantátum behelyezés esetén a korai terhelési (4B típus) és a hagyományos terhelési (4C típus) protokollok jól dokumentáltak, és ezáltal megfontolandó eljárások. Az azonnali terhelési (4A típus) protokoll megfontolandó, ha a páciens szempontjából előnyös eredmény várható és az azonnali pótlás/terhelés feltételei adottak. (1⁺, A) [4, 5, 103, 143-145]

4. táblázat. Implantátum behelyezésének lehetséges időpontjai az esztétikai régióban, Buser és mtsi. javaslatai. [143]

Terminológia	Azonnali implantátum behelyezés	Korai implantátum behelyezés lágyszöveti gyógyulással	Korai implantátum behelyezés részleges csont gyógyulással	Késői implantátum behelyezés	
Műtét típus	1. típus	2. típus	3. típus	4. típus, csontpótlással kiegészítve gerinc preservatio céljából	4. típus preservatio nélkül
Műtét megelőző gyógyulás időtartama	-	4-8 hét	12-16 hét	6 hónap, vagy annál hosszabb	6 hónap, vagy annál hosszabb (gyakran évek)
Esetkiválasztás szempontjai	-Intakt facialis alveolus csontfal, vastag fal fenotípussal (> 1 mm) -Vastag lágyszöveti biotípus -Alveolusban nincs akut gyulladás -Elégséges	-Vékony, vagy sérült facialis csontfal -Elégséges apicalis csontkínálat az implantátum három dimenzióban ideális pozíciójú stabilizációjához	Kiterjedt periapicalis csontdefektus, mely esetben 1., 2. típusú műtét nem lehetséges	-Serdülők (nem érték el az implantáció alsó korhatárát) (<20 éves) -Kiterjedt csont laesio a foggyökértől apicalisan, palatinalisan Apicalis pozícióban	Implantáció hosszú távú, késleltetése a páciens (pl. serdülő, várandósság), vagy a lokális tényezőkből (pl. kiterjedt cysta) adódóan

Fogászati implantátumok behelyezésének diagnosztikája, sebési irányelvei

	apicalis csontkínálat az implantátum három dimenzióban ideális pozíciójú stabilizációjához			ankilotizált foggyökér, hiányos csontvolumen a gyökértől apicalisan	
Sebészeti kivitelezés	Lehetőség szerint lebenyképzés nélkül, Belső augmentatio	Lebenyképzéssel Kontúraugmentatio GBR-vel	Lebenyképzéssel Kontúraugmentatio GBR-vel	Lebenyképzéssel Kontúraugmentatio GBR-vel	-Elégséges csontmennyiség lebenyképzéssel, kontúraugmentatioval (GBR technika) -Elégtelen mennyiségű csont esetén, csontpótlás több lépésben. Ezt követően implantátum behelyezés általában kontúraugmentatioval
Nehézségi szint	Komplex (C kategória)	Haladó (A kategória)	Haladó (A kategória)	Haladó (A kategória)	Komplex (C kategória)

Ajánlás52

Ajánlás az esztétikai régió kívülről eső területekre vonatkozóan:

Ebben a régióban is alapvető a fogeltávolítást megelőző alapos kemény, valamint lágyszöveti viszonyokra is kiterjedő klinikai vizsgálat, adekvát képalkotó eljárás elvégzése.

Megfelelő indikáció esetén mind az azonnali, korai, késői protokoll választható.

Azonnali beültetésnél számolni kell a gyulladáshoz vezető tényezők fokozott előfordulásával, a megfelelő primer stabilitás elérésének, valamint az ideális háromdimenziós pozicionálás nehézségeivel. Ezekon kívül a lágyszövetek elégtelen mennyisége nehezítheti a sebzárást. Amennyiben az azonnali implantáció esetén az alveolus fala és az implantátum közötti rés meghaladja a 2 mm-t, a műtét GBR technikával, vagy egyéb csontpótló eljárással történő kiegészítése ajánlott. Mind az azonnali, mind a korai implantációs protokoll mellett jelentősen rövidíthető a kezelési idő hossza. A korai behelyezés megfelelő alternatívája lehet az azonnali implantációnak, amennyiben az eltávolítandó fog akut, vagy krónikus gyulladása, a kiterjedt csontlaesio, a primer stabilitás hiánya, a nem megfelelő 3 dimenziós implantátum pozicionálása vagy a vékony biotípus rontaná az implantáció rövid, vagy hosszú távú sikerességét. Azonnali, vagy korai implantációs protokoll mellett kúpos, önmetsző implantátumforma választása könnyíti a megfelelő primer stabilitás elérését. A gyorsabb, nagyobb mértékű osseointegrációt a megfelelő felszínű kialakítással rendelkező implantátummal (pl. moderáltan érdesített, módosított nanostrukturával rendelkező) érhetjük el. Az adott kezelés kiválasztásakor figyelembe kell venni a klinikus tapasztalatát, aminek egyeznie kell a kiválasztott protokollhoz kapcsolódó kihívásokkal. (1⁺⁺, A) [4, 5, 103, 143-147]

Az implantátumok megfelelő pozicionálása

A megfelelő háromdimenziós pozícióba beültetett implantátum az egyik legfontosabb kritériuma az esztétikus és hosszú távon stabil eredmény elérésének az alkalmazott implantátum rendszertől függetlenül. A későbbiekben készülő, implantátumon elhorgonyozott fogpótlás alapját az implantátum válla fogja képezni, amelynek jelentős hatása van a lágyszöveti, és keményszöveti stabilitásban [148]. A nem megfelelően pozicionált implantátumok esetében periimplantaris csontresorptio, valamint lágyszöveti recessio alakulhat ki.

Az implantátum vállának elhelyezkedését mesiodistalis, vestibulooralis, valamint apicocoronális dimenziókban vizsgálhatjuk [4]: (ld 5. táblázat).

Fogászati implantátumok behelyezésének diagnosztikája, sebészi irányelvei**a. mesiodistalis:**

Az implantátumot egyes források szerint legalább 1,5-2 mm-re kell pozicionálni a szomszédos fogak gyökerétől, így tudjuk fenntartani az esztétikai szempontból fontos interdentalis csontseptum vérrellátását, ezáltal épségét [4]. Amennyiben az implantátumot túl közel pozicionáljuk a szomszédos fogakhoz, az interproximalis csont resorptiójára, következményesen a papilla magasságának csökkenésére számíthatunk. A kialakult viszonyok mellett csak kedvezőtlen emergencia profil alakítható ki. A korona anatómikus kialakítása esetén interproximálisan fekete háromszög jelenlétével számolhatunk vagy kompromisszumos megoldásként hosszabb kontaktfelület kialakításával korrigálható az esztétikailag kedvezőtlen állapot. A csont resorptioja nem csak esztétikai problémát okoz, hanem következményesen circumferentialis csontkráter alakul ki az implantátum körül, amely a hosszú távú sikerességgel nem összeegyeztethető. A horizontális irányban megfigyelhető resorptios zóna az implantátum felszínétől mérve 1-1,5 mm, tehát minimálisan ekkora távolságot kell tartani a szomszédos fogtól [9, 103, 149, 150]. Több implantátum beültetésekor egymástól legalább 3 mm távolságot kell hagyni, hogy hosszú távon megőrizzük az implantátumok vállánál a csont magasságát [151].

b. vestibulooralis:

Az implantátum pozicionálásakor a szomszédos fogak legnagyobb vestibularis domborulatát érintőleg összekötő képzeletbeli vonaltól 1 mm-el palatinalisabban kell az implantátum facialis felszínének kezdődnie. A buccalis csont vastagsága az implantátum mellett minimálisan 1-1,5 mm legyen a megfelelő szöveti stabilitás érdekében. Ennek elégtelen mennyisége esetén a buccalis csont részlegesen, vagy teljesen felszívódhat, amely lágyszövet recessiót és periimplantális gyulladást eredményezhet [4, 9, 103, 149, 150]. A helytelen pozicionálás továbbá a protetikai ellátást is nehezíti, a későbbi mechanikai komplikáció esélye gyakoribb [9, 103, 149, 150].

c. apicocoronalis:

Az implantátum apicocoronalis dimenziójának meghatározásakor figyelembe kell vennünk a mucosa vastagságát. A későbbiekben kialakuló biológiai szélesség biztosításához a mucosa legmélyebb pontjától 2-3 mm-el apicalisabban kell pozicionálnunk az implantátum vállát. Lebonykírást követően viszonyítási pontot jelent a szomszédos fogak (parodontális tapadásvesztés nélkül) zománc-cement határa, amelytől 1 mm-el apicalis irányban helyezkedjen el az implantátum válla [4, 9, 103, 149, 150]. Figyelembe kell venni, mely fog pótlását végezzük, például a felső kismetsző fogak zománc-cement határa coronálisabban helyezkedik el. Ideális esetben a fog mid-facialis ínszélétől legalább 2-3 mm-el apicalisabban legyen az implantátum válla [9, 103, 149, 150]. Az állcsontgerinc és a koronák jövőbeni kontaktpontjai közötti maximum 5 mm-es távolság ad lehetőséget arra, hogy az ínypapillák kitöltsék az interproximalis területet [152]. A túl coronalis pozícióba helyezett implantátum szürkés színe áttűnhet a mucosán a lágyszövetekbe nyúló érdesített felületű implantátum felülete könnyen befertőződik, periimplantitis alakulhat ki. A mélyebben behelyezett implantátumok adják meg a megfelelő lágyszöveti profil kialakítását [4, 9, 103, 149, 150].

Ajánlás53

Az implantátumok mesiodistalis elhelyezésénél az implantátum felszínétől mérve minimálisan 1-1,5 mm távolságot kell tartani a szomszédos fogtól. Több implantátum beültetésekor egymástól legalább 3 mm távolságot kell hagyni [151].

Az implantátum vestibulooralis pozicionálásakor a szomszédos fogak legnagyobb vestibularis domborulatától 1 mm-el palatinalisabban kell az implantátum facialis felszínének kezdődnie. A buccalis csont vastagsága az implantátum mellett minimálisan 2 mm legyen [4, 9, 103, 149, 150]. Az implantátum apicocoronalis dimenziójának meghatározásakor a mucosa legmélyebb pontjától 2-3 mm-el, a szomszédos fogak (parodontális tapadásvesztés nélkül) zománc-cement határától lehetőleg 1 mm-el apicalisabban kell pozicionálnunk az implantátum vállát.

A hosszú távú lágyszöveti stabilitás alapja a csont megfelelő horizontális és vertikális dimenziója, ennek hiányában keményszöveti és/vagy lágyszöveti augmentatio elvégzése javasolt. (1⁺⁺, A) [4, 9, 103, 149, 150]

5. táblázat. A megfelelő implantátum pozícionálás irodalmi hivatkozásokkal alátámasztva. [153]

Irodalom	Mesiodistalis	Irodalom	Apicocoronalis	Irodalom	Vesibulooralis
Grunder és mtsai (2005)	1,5 mm-re a szomszédos fogaktól			Buser és mtsai (2004)	1 mm-el palatinalisabban a szomszédos fog emergencia pontjától
Vela és mtsai (2012)	1 mm-re a szomszédos fogtól (platform switching esetén)	Saadon és mtsai (1999), Grunder és mtsai (2005), Capelli & Testori (2012)	3 mm-el a korona apicalis széle alatt		
Grunder és mtsai (2005)	3 mm-re a szomszédos implantátumtól	Buser és mtsai (2004)	1 mm-el apicalisabban a szomszédos fog zománc-cement határától	Scutella és mtsai (2015)	Az implantátum hossz tengelye a jövőbeni fog, vagy szomszédos fog incisalis élének megfelelően legyen

Az ideális apicocoronalis implantátum pozícionálással csökkenthetjük a crestalis csont felszívódását, valamint kedvezőbb körülmény biztosítható a megfelelő emergencia profil és koronaforma kialakításához. Az egyik fő probléma azonban az implantátum és a felépítmény között létrejövő mikrorés, amely hatással van a periimplantális gyulladás és a crestalis csont resorptiojának mértékére [154, 155]. Amennyiben a mikrorés távol helyezkedik el a csonttól, úgy kisebb mértékű csontresorptiora lehet számítani [154, 156]. A felületkezelési eljárásoknak köszönhetően az érdes implantátum felszín osseointegratioja megvalósul, azonban a crestalis csont felszívódása miatt az supracrestalissá válhat. A szabaddá váló felszín nagyfokú plakk akkumulációs hajlammal bír [157]. A funkcionáló implantátumok körül 2 mm-t meghaladó csontvesztés esetén gyulladás, periimplantitis alakul ki [153].

A crestalis csont korai reszorpciója az implantátum beültetése és a felépítmény behelyezése előtti állapot összehasonlításával mérhető. Az oka többek között lehet a nem megfelelő implantátum forma, a mucoperiosteális lebenyképzés [148, 149], valamint a tervezés és az implantátum beültetés során elkövetett hibák. A késői reszorpció a felépítmény behelyezése után a funkcionális terhelést követően mérhető. A jelenség többek között a protetikai munkafázisok alkalmával megsértett hámtapadással, a mikrorés jelenlétével, a biológiai szélesség kialakulásával, valamint a túlterheléssel magyarázható [159-161]. A crestalis csont resorptiojának etiológiai faktora továbbá a gingivalis biotípus, a lágyszövet vastagsága is. Az implantátum beültetése során figyelembe kell venni a beteg biotípusát, hogy a biológiai szélesség létrejöttéhez szükséges minimális tér rendelkezésre álljon. Vékony biotípus esetén például a supracrestalis pozícionálás nagyobb csontresorptiót eredményezhet. A 2 mm-t meghaladó lágyszöveti vastagság szignifikáns mértékben csökkenti a crestalis csont resorptióját [148].

A hagyományos nézetek és általában az implantátumokat gyártó cégek az equicrestalis (csont szintjének a magasságában) implantátum beültetést preferálják [162, 163]. Számos szerző azonban javasolja a bone level implantátumok subcrestalis elhelyezését, amivel megőrizhetőek a kezdeti lágyszövet viszonyok, illetve megakadályozható az implantátum körüli csontfelszívódás [154]. Az esztétikai zónában kiemelt jelentősége van a subcrestalis pozícionálásnak, ezáltal a suprastruktúra számára nagyobb tér áll rendelkezésre, amelyen megfelelő emergencia profil alakítható ki [164]. A bone level implantátumok esetében azonban a publikációk eredményei nem teljesen azonosak, egyesek szerint a subcrestalis implantátum pozícionálás nem szignifikáns mértékben csökkent korai crestalis csont resorptiót eredményez a supra-, és equicrestalis pozícionáláshoz viszonyítva. A késői csontresorptio vizsgálatakor azonban már szignifikánsan kisebb mértékű csontfelszívódás mérhető supracrestalis pozícionáláskor [165]. Ercoli és munkatársai 12-18 hónappal az implantátumok beültetését követően azonban hasonló mértékű csontresorptiót mértek supra-, sub-, és equicrestalis implantátum pozícionálást követően is [166]. Az eredetileg equicrestalis, vagy enyhén subcrestalis implantátum felületkezelt felszíne a korai csontresorptio hatására supracrestalissá válhat. A subcrestalis implantátum tehát kisebb eséllyel exponálódik, ami plakkakkumulációhoz, periimplantitis kialakulásához vezethetne [166].

A supracrestalis elhelyezést preferáló orvosok szerint viszont a csonttól távolabb kerülő mikrorés káros hatásai így kiküszöbölhetőek, akár az implantátum felületkezelt részének szabadon hagyásával is [167,168].

Az eredeti sebészi protokoll szerint a tissue level implantátum érdesített és polírozott részeinek határát equicrestalisban javasolt elhelyezni [169]. Az előnyök között említhető, hogy a mikrorés supracrestalis elhelyezkedés miatt a felépítmény rögzítése nem befolyásolja a csontresorptiót, valamint a korona széli zárásának paramarginalis mivolta megkönnyíti a jó szájhigiéné fenntartását [165]. Másfelől a polírozott implantátumnyak előnytelen lehet az esztétikai zónában, emiatt néhány szerző javasolja az 1 mm-el

Fogászati implantátumok behelyezésének diagnosztikája, sebészi irányelvei

subcrestalisabb beültetést [170, 171]. A polírozott titán felszínen azonban nem jön létre osseointegratio, a direkt kapcsolat hatására a környező csontszövet fokozatos resorptioja figyelhető meg [172,173]. A subcrestalis pozicionálás tehát szignifikánsan nagyobb mértékű crestalis csontresorptiót eredményez az equicrestalisan beültetett implantátumokhoz képest [173]. A 11 közlemény eredményeit vizsgáló irodalmi összefoglaló a tissue level implantátumok equicrestalis pozicionálását javasolja [174].

Az equicrestalisan beültetett tissue-, és bone level implantátumok körüli késői csontreszorptiót vizsgáló metaanalízis eredményei alapján a bone level implantátumoknál kisebb mértékű csontresorptióra lehet számítani a tissue level implantátumokhoz képest [175].

Ajánlás54

Az implantátumok formai, felületi és méretbeli variabilitása miatt a crestalis csonthoz viszonyított pozicionálását tekintve egyértelmű állásfoglalás nem tehető. Azonban a publikációk többsége a bone level implantátumok 0,5-1 mm-es subcrestalis pozicionálását ajánlja. A vékony gingivális fenotípusú betegeknél ez fokozottan ajánlott, hiszen a biológiai szélesség kialakulása a periimplantális csont felszívódását eredményezheti [174-176].

A tissue level implantátumok beültetése esetén a publikációk szinte egyöntetűen az equicrestalis pozicionálást javasolják. (1⁺, A) [174]

A tengelyirányú terhelés klasszikus biomechanikai elv, de napjainkra túlhaladottá vált. Ebben szerepe lehet a különleges felületeknek, a különleges geometriáknak és a protetikai sínezésnek. Szándékosan döntött (intentionally tilted) implantátumok kontra tengelyirányban behelyezett implantátumok kérdése még nyitott [103].

Lehetőség van a kiegészítő sebészi beavatkozások (augmentatio) számának és a készülő fogpótlás konzolhosszának csökkentésére szándékosan döntött implantátumok alkalmazásával. A konszenzus konferencia szakirodalmi áttekintése összehasonlítja a szándékosan döntött implantátumok klinikai teljesítményét a tengelyirányban behelyezett implantátumokhoz képest a teljes állcsontra kiterjedő rögzített fogpótlások esetén. Az elsődlegesen vizsgált paraméterek az implantátum és fogpótlás túlélése voltak. A másodlagosan értékelt eredmények között szerepelt az implantátum körüli marginális csontvesztés, lágý- és keményszöveti komplikációk, a fogpótlással összefüggő komplikációk és a szubjektív páciens elégedettségi tényezők.

Konszenzuson alapuló állásfoglalás [174-176]

1. Nincs statisztikailag szignifikáns különbség az elsődlegesen vizsgált (implantátum és fogpótlás túlélése) és a másodlagosan vizsgált paraméterek (implantátum körüli marginális csontvesztés, lágý- és keményszöveti komplikációk, a fogpótlással összefüggő komplikációk és a szubjektív páciens elégedettségi tényezők) tekintetében a szándékosan döntött és a tengelyirányban behelyezett implantátumok alkalmazása esetén.
2. A leggyakoribb komplikációk az ideiglenesen alkalmazott akril rezin teljes állcsontra kiterjedő rögzített fogpótlások (full-arch FDP) esetén a fogpótlás törése, csavarlazulás és a leplezőanyag sérülése voltak.
3. A végleges fogpótlások esetén a fémváz törése ritkán fordul elő. Gyakoribb komplikációk a leplezőanyag kopása és törése, a fogpótlás szükséges újbóli adaptálása a változó állcsont gerinchez, felépítmény vagy protetikai csavar lazulása, törése, a csavarbemenet hozzáférhetetlensége.

Ajánlás55

Az anterior és posterior implantátum elosztást maximalizálni kell a teljes állcsontra kiterjedő rögzített fogpótlások készítése során. Amennyiben lehetséges, törekedni kell az axiális irányú implantátum behelyezésre. Anatómiai limitációk megléte esetén ajánlható a posterior implantátumok döntött behelyezése. (1⁺, A) [103]

Az orális implantátumok sebészete

Az orális implantátumok sebészete egy komplex, több lépésből álló műtét típus, ahol mindent átgondoltan, a szakma szabályainak szigorú betartása mellett kell végezni a hosszú távú siker érdekében. A megfelelő érzéstelenítést követően általában a lebeny biztosítja a csontviszonyok teljes áttekinthetőségét, az implantátumok gyógyulását [4]. A megfelelő lebenyképzéssel pontosabb pozícióba történhet az implantátum beültetése, a csontpótló eljárások sikerességét is nagymértékben befolyásolja, valamint a lágýszövetek gyógyulását, pozícióját is meghatározza.

Az ideális lebeny kiválasztásakor számos alapelvet szükséges betartanunk, amelyek az alábbiak:

- fontos anatómiai képletek sérülését elkerüljük,
- mucoperiostealis lebeny képzése,
- megfelelő nagyságú,
- szükség szerint legyen megnagyobbítható,
- megfelelő vérellátású lebeny képzése,
- feszülésmentes sebzárás,

Fogászati implantátumok behelyezésének diagnosztikája, sebészi irányelvei

- a varratok csontos alapra kerüljenek.

Az implantátumok beültetése történhet azonban lebenyképzés nélkül is.

A lebenyképzés nélküli technika során lágyszöveti trepánnal eltávolítják a leendő implantátum feletti lágyszövetet, majd ezen keresztül történik az implantátum beültetése. Azonnali implantáció során az alveoluson keresztül történik az implantátum beültetése. Az előnye, hogy az ínypapilla és az állcsontgerinc vérellátása zavartalan marad, valamint kevesebb postoperatív fájdalommal jár a beavatkozás. Alkalmazásához azonban megfelelő csont és keratinizált mucosa mennyiség szükséges, hiszen az állcsont kiterjedése sem látható, így gyakrabban fordul elő az implantátumok nem megfelelő pozicionálása. A navigációs sebészet használatával azonban kiszámíthatóbb és biztonságosabb az eljárás. Minden esetben különös figyelmet kell fordítani a keratinizált szövetek mennyiségére, minőségére, valamint kiterjedésére, mivel a technika nagyon könnyen keratinizált mucosa területén kívül eső implantátum behelyezéshez vezethet [74].

A foghiányt határoló interproximalis papilla elfogadható magassága esetén megfontolandó a papillapreservatív lebeny képzése. A crestalis metszés 1-1,5 mm-re megközelíti a szomszédos fogakat, majd vertikális segédmetszéssel teljes vastagságú lebeny képezhető. A papilla vérellátása így megőrizhető, azonban a környező területek korlátozottan hozzáférhetőek, csontaugmentatív eljárások nehezen kivitelezhetőek, valamint a nem keratinizált szövetek hegesedésével járhat. A lebenyképzési technika elsősorban az esztétikai zónában ajánlható, ahol a keratinizált szövet vastagítása, szélesítése szükséges [5].

A boríték lebeny az implantátum beültetésekor a leggyakrabban alkalmazott lebenytípus. A midcrestalis metszés a szomszédos fogak vestibularis és oralis intrasulcularis metszésében folytatódik. A segédmetszéssel járó hegképződés elkerülhető, valamint könnyű sebzárást tesz lehetővé. A korlátozott hozzáférhetőség és a sebzárási vonalban nagyobb eséllyel kialakuló feszülés miatt kiterjedt csontpótló eljárásokhoz alkalmazása nem ajánlott. Az implantátum beültetésekor fellépő komplikációk, vagy a tervezettnél nagyobb volumenű csontpótláskor segédmetszések alkalmazásával háromszög-, vagy trapéz alakú lebeny képzése javasolt [5].

A háromszög- vagy trapéz alakú lebenyek elsősorban csontpótló eljárásokhoz, vagy bonyolult anatómia szituációkban alkalmazott lebenytípusok, amelyek megfelelő rálátást biztosítanak a műtési területre, valamint nagyobb eséllyel zárhatóak feszülésmentesen. A nagymértékű feltárás nagyobb csontvesztéssel és postoperatív panaszokkal társul, valamint nagyobb eséllyel alakul ki recessio. Az említett hátrányok miatt alkalmazása csak indokolt esetben javasolt [5, 6].

Jelölő fúrás, előfúrás

Jelen fejezetben nem térünk ki a különböző navigált sebészeti módszerekre (ld. egyéb fejezetek). Az implantációs műtét szabad kézzel végzett típusát részletezzük.

Amennyiben lebenyképzés történt, a szabaddá vált csontfelszínt áttekintjük. Az implantátum tervezett helyének megfelelően, a műtési területre eső gerincélen lévő egyenlenségeket, késpengeszerű gerincelt gömbfűrészrel elsímítjük. Ugyanezt megtehetjük különböző kialakítású csontkaparó műszerrel is. Az így nyert csontforgácsot később periimplantálisan önmagában, vagy egyéb csontpótló anyaggal összekeverve felhasználhatjuk [4, 5, 6, 74, 177].

Egyes esetekben a későbbi protetikai ellátáshoz szükséges vertikális dimenzió megteremtése céljából szükség van a gerincél vertikális redukciójára. Ezt gondos protetikai tervezés alapján, körültekintően végezzük [5, 177, 178].

A csontsebészetben a sebgyógyulás érdekében bizonyos alapszabályokat mindig be kell tartani. A fúrók segítségével végzett csontpreparálásnál a hőhatás okozta trauma a legnagyobb veszély. A fúrást állandó steril fiziológiás sóoldattal (0,9% NaCl) történő hűtés mellett kell végezni. A hűtőfolyadék ajánlott mennyiség legalább 50 ml/perc [5, 6, 74].

A fúrót mindig azonos irányba tartva, tengelyirányú ki-be pumpáló mozdulatokkal, kíméletes előretolással használjuk. A kialakított iránytól való eltérés a furat bemeneténél, a spirálfúrók száránál nagyobb mértékű csonttágítást okoz, mint a csúcsi részén. Az így kialakított csontágy a marginális részen a tervezettnél nagyobb átmérőjű lehet, ami az implantátum pontatlan illeszkedése miatt ronthatja annak primer stabilitását. A pumpáló mozdulat jelentősége a hűtőfolyadék bepréslésében és a rövid ideig tartó fúró-csont kapcsolatban van. A gyakorlatban jó ritmus, ha a fúrónyomást kb. fele ideig tartó szünet, kis visszahúzás követi. A pumpáló mozgás (bone-dance) különös jelentőséggel bír keményebb D1, D2 csontminőség esetén, amikor fokozott a hőhatás okozta trauma esélye. D4 csontminőség esetén a pumpáló mozdulatok minimalizálása javasolt, mivel az könnyen a furat túltágítását eredményezheti. A fúróra elégséges nyomást ajánlott kifejteni, amely legalább 2 mm preparálási távolságot jelent 5 másodpercenként [5, 6, 74, 177].

A jelölő fúrásnál a csont külső kompakt rétegén áthatolva megjelöljük a behelyezni kívánt implantátum helyét. Ezt a műtési fázist gömbfűrészrel vagy a legkisebb átmérőjű spirálfűrészrel végezzük. A keményebb corticalis réteg miatt a mandibulán célszerűbb a gömbfűrész használatára, mint a maxillán. Az előfúrást a legkisebb méretű spirálfűrész (pilotfűrész) segítségével végezzük, ennek átmérője általában 1,5-2,0 mm.

Ajánlott a pilotfúrás az implantátum hosszánál néhány milliméterrel rövidebben végezni (ált. 6-9 mm mélységben). Az ideális tengelyállás megítéléséhez ebben a fázisban a furatba helyezett pozíció indikátorral,

Fogászati implantátumok behelyezésének diagnosztikája, sebészi irányelvei

vagy pilotfúróval röntgent is készíthetünk. Amennyiben a korábbi csontfészkek nem megfelelő pozíciójú, úgy ilyenkor még a korrekció elvégezhető [5, 6, 174, 179].

Ennél a nagyon fontos fázisnál elsődlegesen kialakítjuk az implantátum hosszának megfelelő csontágy mélységét, és meghatározzuk az implantátum behelyezésének irányát és az implantátum tervezett tengelyállását. A spirál formájú előfúrók a fúrás mélységének pontos meghatározására rendszerint 2,0 mm-es különbségű jelzésekkel vannak ellátva. A fúrás sebessége ennél a fázisnál általában 1200-1500 fordulat/perc, egyes implantátumokat forgalmazó cégek ajánlásaikban erről eltérő értékeket is megjelölhetnek. Általánosságban D1, D2 csontminőség az előfúrást kicsivel magasabb fordulatszámom, kb.1500- 2000 fordulat/perc fordulatszámmal, D3, D4 csontminőség esetében ennél alacsonyabb, kb. 1000-es fordulatszámmal végezzük [5].

Ellenőrzés, mélységmérés

Nem minden rendszer rendelkezik mélységmérő szondával. Ez az előfúró átmérőjének megfelelő, jelzésekkel ellátott eszköz, mely a csontfuratba helyezve alkalmas a fúrás mélységének és irányának, illetve a megfelelő pozíciójának ellenőrzésére. Ezenkívül alkalmazható az orrüreg vagy az arcüreg megnyílásának, esetleges fenesztráció észlelésére is.

Az operatőrnek tisztában kell lennie azzal, hogy az adott rendszerhez tartozó csontfészket előkészítő fúrók hossza néhány tized milliméterrel túllépheti a behelyezni kívánt implantátum hosszát. Ezt az implantációs terv felállításakor figyelembe kell venni [5, 6, 74]. A v - faktor értéke megadja az előkészítő fúró hosszának és a behelyezendő implantátum hosszának különbözetét. Példaként tehát egy 10 mm-es előfúró a csontban az adott rendszertől függően akár 11 mm-es mélységig haladhat [5].

Tágító fúrás

A tágító fúrók fokozatosan növekvő átmérővel, az implantátum csontágyának kíméletes preparálását teszik lehetővé. A rendszerek különböző számú fúrót ajánlanak. Az átmérőkülönbségek 0,5-1,0 mm között vannak. A tágító fúrás különböző fázisaiban a pozíció, tengelyállás, mélység ellenőrzése ajánlott az adott fúróátmérőhöz tartozó indikátorral [177, 179].

A tágító fúrókat is jelzésekkel látják el, a fúrás mélységének ellenőrzése céljából. Ebben a sebészi fázisban a fúró ajánlott sebessége általában: 600-800 fordulat/perc. Az atraumatikus pumpáló jellegű fúrás különösen fontos ilyenkor. Az utolsó tágító fúró általában a csavarimplantátum magméretének, a menetszélesség nélküli átmérőjének felel meg. A fúró fordulatszámát minden sebészi fázisban az adott rendszer ajánlásaihoz igazítsuk.

Amennyiben a csontágy preparálásakor, a furat mélyítését csuklónk hajlításával, nem pedig egy síkban történő elmozdításával érjük el, úgy a furat egy ívpálya szerinti előkészítése történhet. Ez az implantátumágy túlméretezését és következményként a primer stabilitás redukcióját vonja maga után [4, 5, 6, 74, 177, 179]. A fúróvezetés iránya egyes esetekben különös figyelmet igényel. Ilyen lehet például a felső állcsonton végzett tágító fúrás, amely során a palatum vastagabb corticalis rétege a tágító fúrót buccalis irányba vezetheti. Ez a buccalis fal apicalis fenestratioját okozhatja. Amíg D1 csontminőség esetén az adott méretű tágító fúrást egymás után ismételhethetjük, úgy D3, D4 csontminőségnél a csontágy előkészítésénél ügyeljünk az adott méretű előfúrás ismétlésnek kerülésére, hogy elkerüljük a csontágy túlzott tágítását. Ilyen csontminőség esetén az adott implantációs rendszer ajánlása alapján az implantátumnak megfelelő végső méretű tágító fúrás elmaradhat, illetve az adott rendszerhez tartozó osteotomok segítségével a periimplantális csont tömöríthető, nagyobb primer stabilitást, valamint nagyobb kezdeti BIC értéket eredményezve [5, 177, 179].

Az implantációs rendszer fúrói a gyártó által meghatározott használati ciklus után cserélendők. Amennyiben ez nem történik meg, úgy a tompa fúrók használata elsősorban D1 minőségű csont esetén válhat kritikussá [5].

Süllyesztő fúrás (profil fúrás)

Az implantátumok formájától függően, a tágító fúrások utolsó szakasza után, esetenként a süllyesztő fúró (countersink) is alkalmazható. Segítségével a kétrészes implantátumot a csont szintjével azonos mélységben (submerged position) lehet süllyeszteni, az implantátum nyaki keresztmetszetének a profilját lehet kialakítani. Az implantátumok nyaki keresztmetszete ugyanis sok esetben több tized milliméterrel eltér az implantátum testének méretétől. Az implantátum süllyesztés megkönnyíti a mucosa zárását is. Esztétikailag kiemelt fontosságú területen a süllyesztett implantátum körül kialakuló biológiai szélesség, az ehhez kapcsolódó gingivális zárás a fogpótlás jobb esztétikai kialakítását teszi lehetővé. A csont szintjébe süllyesztett implantátum felett a mucosa ritkábban nyílik szét, ami az ideiglenesen hordott, lemezes fogpótlás esetén lehet döntő jelentőségű [4, 5, 6, 74, 177].

Menetfúrás

A csavarimplantátumok menetformájától és a csont minőségétől függően az implantátum behelyezése előtt menetfúrára lehet szükség. Az implantátumok menetei lehetnek önmetszők, amikor eszközös menetikialakításra nincs szükség, az implantátum behajtásakor ezt is elvégezzük. Az implantátum menetének formája és a csont minősége részleges, vagy teljes menetfúrást tehet szükségessé. Előbbi esetén csak a kemény corticalis csonttéregben alkalmazunk menetfúrót, majd a puhább spongiosa állományban az implantátum önmetszőként alakítja ki a menetek helyét. A menetfúró eszközök különfélék lehetnek. Alkalmazhatjuk azokat kézzel, behajtó

Fogászati implantátumok behelyezésének diagnosztikája, sebészi irányelvei

racsnival és gépi meghajtással is. Géppel történő menetkialakításnál ügyeljünk a nagyon alacsony fordulatszámra (25 fordulat/perc) és az állandó hűtésre. Elsősorban D1, D2 minőségű csontnál alkalmazunk menetfúrást. A menetfúrót a megfelelő mélységig vezetve, majd óramutató járásával ellentétes irányba kapcsolva vezetjük ki a csontüregből [4, 5, 6, 74, 177, 179].

Implantátum behelyezése

Az implantátum behelyezését megelőzően az előkészített csontfészket steril, fiziológiás oldattal ismét kiöblítjük. Az implantátumok steril csomagolásban kerülnek forgalomba. Az implantátumoknak a csomagolásból való eltávolítása, behelyezésre alkalmas állapotba hozása fontos gyakorlati ismeret igényel, amelynél a gyártó utasításait kell követni. Az implantátumokat általában úgy csomagolják, hogy a tartószerkezete segítségével a csontba részlegesen, vagy teljesen behajthatók, és a behajtás után a tartószerkezet eltávolítható [4, 5, 6, 74, 177]. Az implantátumokat az előkészített csontüregbe kézi, vagy gépi eszközökkel csavarjuk be megfelelő nyomást gyakorolva az implantátumra. Ügyelünk a bevezetés ideális, csontágy tengelyállásával megegyező irányára. A gépi eszközzel történő behajtás előnye, hogy a tengelytől való eltérés valószínűsége kisebb, különösen igaz ez D3, D4 minőségű csontra. Amennyiben kézi behajtással helyezük be az implantátumot, úgy a behajtást folyamatos apicalis irányba történő nyomással végezzük [5].

Az egy- és kétrészes implantátumoknak különböző lehet az ajánlott behajtási mélysége, de ezt már meghatározza a csontágy előkészítése. A behajtási forgatónyomaték mérésével ellenőrizni kell a stabilitást, amely az azonnali terhelési protokollnál különösen fontos lehet. A sebészi fúrómotoroknál a forgatónyomaték általában mérhető és állítható is. Puha, laza szerkezetű csontnál vigyázzunk az implantátum túl húzására! Ilyen esetekben az erőltetett primer stabilitás a csontban kialakított menet átszakadását eredményezheti, amellyel ellenkező hatást érünk el. A 15-25 Ncm közötti behajtási forgatónyomaték terhelés nélkül, a megfelelő csontgyógyulást biztosíthatja. Természetesen jó minőségű csontnál vagy kompressziós jellegű implantátumnál magasabb, 40 Ncm körüli érték is elérhető, amely lehetővé teszi az implantátum azonnali terhelését [4, 5, 6, 74, 177].

Amennyiben túl nagy behajtási forgatónyomaték jelentkezik az implantátum teljes behajtása előtt, úgy az implantátum kitékerését követően javasolt az üreg további előkészítése (sz.e. profilfúrás, menetfúrás, végső tágitófúró újbóli használata, az adott implantációs rendszerhez tartozó fúró használata). Ezt követően az implantátumot behajthatjuk az előkészített csontfuratba a csontsérülés, mikrofractura, alveolus fractura és az implantátum törés elkerülésével [5, 177].

Amennyiben az implantátumot a végső pozíció elérése előtt már túlzott behajtási nyomatékkal hajtjuk, úgy a túlfeszítés elkerüléséhez, bizonyos esetekben elég lehet az implantátum részleges kihajtása, majd újbóli betekerése.

Az implantátum behelyezésekor ne alkalmazzunk a gyártói utasítást túllépő behajtási forgatónyomatékokot.

Implantátum zárócsavar behelyezése

A kétrészes implantátumokat a gyógyulás időtartamára, a belső, üreges részüket zárócsavarral zárjuk le. Kétfázisú műtét esetén a zárócsavar minimális magassága lehetővé teszi az implantátum felett a nyálkahártya feszülésmentes zárását. Ügyelni kell, hogy a zárócsavar és az implantátum közé semmilyen szövet, törmelék ne ragadjon, megakadályozva annak teljes behajtását. Miután végleges pozícióba helyeztük a zárócsavart, azt kézi erővel megfeszítjük, lazítjuk, majd újból megfeszítjük. A zárócsavart behelyezése előtt chlorhexidin tartalmú gélbe mártjuk, így megkönnyítjük annak későbbi eltávolítását.

Egyfázisú műtét esetén az implantátumba magasabb (3,0-5,0 mm) gyógyulási csavart helyezünk. Ilyen esetben az implantátum transmucosálisan gyógyul. A transgingivalis gyógyulási módra inkább az erre tervezett két- vagy egyrészes implantátumok alkalmasak. Ezeknél a zárócsavar és az implantátum illeszkedése, a „mikrorés” gyakran supramucosálisan helyezkedik el (TL implantátumok). A meghatározott szögben behelyezett implantátumok esetében (pl. All on 4 koncepció distalis implantátumai) a protetikai elemek behelyezésénél nehézségekbe ütközhetünk, mivel az implantátum distalis felén a szögeltérés következtében a protetikai elem (multiunit elem) megfelelő illeszkedését csontperem gátolhatja. Ilyenkor kis sebészi fúróval, vagy az adott célra gyártott eszközzel a protetikai elem felfekvését megakadályozó csontperemet eltávolítjuk [174,178, 182].

Seb zárása, öltéstípusok, műtétet követő radiológiai vizsgálat, elbocsátás, varrateltávolítás

A lebeny zárása előtt a sebet alaposan áttekintjük, fiziológiás sóoldattal átöblítjük. Amennyiben szükséges kemény-, vagy lágy szövetet pótló beavatkozást végzünk. Értelemszerűen a lágyrészek maradéktalan egyesítése a lebeny nélküli, transmucosális módszernél elmarad. A seb zárását a szájsebészeti műtéteknél követendő elvek szerint, feszülésmentesen, a sebszélek pontos illesztésével kell elvégezni. Általában 4/0-5/0 vastagságú atraumatikus fonalat alkalmazva [4, 5, 6, 74, 177, 179]. Beültetett implantátumaink helyzetét röntgenfelvétellel ellenőrizzük.

A páciens elbocsátása előtt tájékoztatjuk a műtét utáni teendőkről, fájdalomcsillapítót, antiszeptikus szájfertőtlenítőt (pl. 0,2% chlorhexidine tartalmú szájfertőtlenítő) tanácsolunk. A műtétet követő antibiotikum profilaxis, a műtétet megelőző profilaxishoz hasonlóan mindig egyéni mérlegelés alapján történik.

Fogászati implantátumok behelyezésének diagnosztikája, sebészi irányelvei

A nyálkahártyavarratokat, amennyiben az implantációval egybekötve nem történt csontpótlás, a műtét utáni 7-9. napon távolítjuk el [4, 5, 6, 74, 177, 179].

Nyitott vagy zárt gyógyulás?

Az egyrészes implantátumok nyitottan gyógyulnak, azonban a kétrészes implantátumok beültetése után az implantátumok gyógyulhatnak nyitottan vagy zártan is (egyfázisú/kétfázisú műtét). Az egyfázisú műtétnél az implantátum transzmucosalisán gyógyul (gyógyulási fej, vagy implantátumfej), így az osseointegrációval együtt alakul ki a lágyszövet zárás. Az azonnali implantátumfej behelyezése előnyös a crestalis csont megőrzése szempontjából, ezért az implantátumfejek behelyezése az implantátum megfelelő primer stabilitása esetén ajánlható a protetikai elveknek megfelelően.

A kétfázisú műtét technikánál az implantátum gyógyulási idejére zárócsavar kerül behelyezésre, majd a gyógyulási idő eltelté után (3-6 hónap) történik az implantátum felszabadítása. Lebonyolást követően a zárócsavar transzmucosalis gyógyulási fejre, vagy implantátumfejre cserélendő. Az implantátum felszabadításakor lehetőség van különböző lágyszövetműtétekkel a kötőszövet szélesítésére, vastagítására [4].

A két eljárás összehasonlításakor a crestalis csont resorpciója tekintetében szignifikáns eltérés nem mérhető [177]. A megfelelő indikációban alkalmazott egyfázisú műtét esetén hasonló implantátum túlélésre számíthatunk, mint kétfázisú műtétkor [178]. Tizenegy publikáció eredményei alapján készített szisztematikus irodalmi áttekintés eredményei szerint viszont a korai implantátum veszteség (6 hónapon belül) valószínűsége egyfázisú műtét esetén 2%-al magasabb, azonban az implantátum terhelése után egy évvel a marginális csontvesztés 0,13 mm-el kevesebb a kétfázisú műtéthez viszonyítva [179].

Ajánlás56

A lebonyolást nélküli implantáció elsősorban a navigációs sebészeti használatok megfelelő mennyiségű keratinizált mucosa jelenlétekor ajánlható. Lebonyolást esetén törekedni kell a megfelelő rálátást és feszülésmentes zárást biztosító lebeny típusokra. Lehetőség szerint a legkevésbé invazív típust kell választani, szem előtt tartva a lágyszövet viszonyok és a hegképződés miatti esztétikai következményeket is [5].

A csontsebészeten a sebgyógyulás érdekében, bizonyos alapszabályokat mindig be kell tartani. A fúrók segítségével végzett implantátum csontágy előkészítésekor a hőhatás okozta trauma a legnagyobb veszély. Ennek kiküszöbölésére fontos a bőséges steril fiziológiás sóoldattal történő hűtés, valamint a pumpáló mozdulatokkal végzett fúrás. A jelölő, majd pilotfúrást követően fontos lépés az addig kialakított implantátum csontágyának három dimenzió szerinti pozíció ellenőrzése az adott rendszerhez tartozó pozíció indikátor segítségével. A pilotfúró alkalmazása fontos tájékozódást adhat az adott régió csontminőségéről. Ebben a műtét fázisban a furat tengelyállása szükség esetén korrigálható, ezt megelőzően a pozíció indikátorral röntgenfelvételt készíthetünk. Az implantátum csontágyának előkészítése az adott implantációs rendszernek megfelelően, az előírt fúrók megfelelő sorrendben történő alkalmazásával, adott fordulatszámon ajánlott. Az implantációs rendszer hivatalos sebészi útmutatójának ismerete elengedhetetlen az operátor számára. Ezek az adott csontminőségnek megfelelően írják elő az implantátum előkészítésének, behajtásának módját. Általában tájékoztatást adnak a menetfúrás, tágitó fúrások, profil fúrás szükségességéről az adott csontminőségnek megfelelően. A fúrók a gyártó által meghatározott használati ciklus után cserékre szorulnak.

A műtét bizonyos fázisaiban a pozíció, tengelyállás, mélység ellenőrzése ajánlott az adott fúróátmérőhöz tartozó indikátorral. Ezek hasznosan alkalmazhatóak az orrüreg vagy az arcüreg megnyílásának, esetleges apicalis fenestráció észlelésére is. Amennyiben a csontágy preparálásakor, a furat mélyítésekor nem ügyelünk csuklónk egy síkban történő elmozdítására, úgy a furat egy ívpálya szerinti előkészítése történhet. D3, D4 minőségű csont esetén ügyeljünk a sebészi technika esetleges változtatására, opcionálisan osteotomok is használhatóak. Az implantátum behajtását kézi vagy gépi eszközzel végezzük, a végső pozícióban elért maximális forgatónyomatékokat ellenőrizzük. Ügyelni kell a zárócsavar vagy gyógyulási fej és az implantátum akadálytalan illeszkedésére. A lebonyolást végzett műtétet a seb gondos per primam zárása követi. A behelyezett implantátum pozícióját röntgen vizsgálattal ellenőrizzük.

Mindenképpen kétfázisú műtét elvégzése javasolt suboptimális primer stabilitáskor, irányított csontregenerációs eljárások esetén, valamint a műtétet követő ideiglenes kivehető fogor alkalmazásakor, amely kontrollálatlan módon terhetné az implantátumot. Az azonnali implantátumfej behelyezése előnyös a crestalis csont megőrzése szempontjából, ezért az implantátumfejek behelyezése az implantátum megfelelő primer stabilitása esetén ajánlható a protetikai elveknek megfelelően. Megfelelő primer stabilitás és jó szájhigiéne esetén, amennyiben a lágyszövetviszonyok ideálisak, az egyfázisú műtéttel a kezelési idő lerövidíthető, további sebészi beavatkozások elkerülhetőek. (1⁺⁺, A) [4, 5, 6, 74, 177, 178, 179, 180, 181, 182, 183]

Komplikációk, szövődmények

Bevezetés [4, 13-16, 184-190]

Az implantológiai sebészetben a komplikációk, szövődmények száma gyakori. Ez adódhat orvosi hibaforrásból, de a beteg hozzáállásából is. Rossz orvosi döntés lehet, ha nem megfelelő a beteg-orvos kapcsolat, hiányos diagnosztikai módszerekkel készül a kezelési terv, ha igent mondunk a beteg irreális elvárásainak, megalapozott indikációs lehetőségek nélkül. Súlyos problémát jelenthet a nem megfelelő kezelési terv (sebészi, protetikai) készítése. Mivel műtéti beavatkozásról van szó, így számtalan invazív sebészi hiba történhet. Komoly problémát jelenthet a rossz fogtechnikai háttér választása. Talán a legtöbbször előforduló és a legsúlyosabb forrása a komplikációknak az elégtelen felvilágosításban, instruálásban, motiválásban és a kontrollvizsgálatok elmaradásában rejlik. A beteg oldaláról problémát okozhat a kezeletlen fogágybetegség, az elégtelen szájhigiéné jelenléte, az orvosi utasítások be nem tartása és a kontroll vizsgálatok elmulasztása. A szövődményeket megkülönböztetjük az időpontjuk alapján: vannak intraoperatív és postoperatív szövődmények. Tervezés hibájának tartjuk, ha az orvos olyan implantátumot választ, ami nem korszerű implantációs elvek mellett működik, pl: bicorticalis (kompressziós) csavar implantátumok, subperiostális, penge implantátumok, vagy ha nem megfelelő anyagból készült implantátum kerül behelyezésre, pl. alumínium-oxid kerámia implantátumok. A rossz tervezésnek vagy a helytelen sebészeti beavatkozásoknak lehet a következménye a környező anatómiai képletek (nyálkahártya, szomszédos fogak, ér- és idegképletek, arc-orrüreg, tuber maxillae) sérülései. Szintén tervezési és kivitelezési probléma az implantátum helyének nem megfelelő irányú előkészítése, az erőszakos fúrás által létrejött fúrotérés, valamint a túl nagy fordulatszám miatt létrejött csont túlhevülése. Ezekből a hibákból később kialakulhatnak a biológiai komplikációk, mint a mucositis és a periimplantitis, melyek később az implantátumok vesztéséhez vezethetnek.

Periimplantális mucositis: Olyan reverzibilis gyulladás, amely az implantátumok körüli lágyszövetek nyálkahártyájára lokalizálódik és csontvesztés nélkül jön létre. Oka lehet: nem megfelelő szájhigiéné, dohányzás, plakk jelenléte. Klinikai képe: livid elszíneződés, 0,25 N erejű szondázás mellett 4 mm-nél mélyebb tasak, vérzés. Erősebb gyulladással válaszreakció miatt kialakuló apicalis irányú terjedés fordulhat elő, valamint mucosa hyperplasia.

Periimplantitis: Olyan progresszív csontvesztéssel járó gyulladás, amely azok körül az implantátumok körül alakul ki, amelyeket a páciensek több éve funkcionálisan használnak. Oka lehet: dohányzás, parodontitis, cukorbetegség, alkoholfogyasztás, occlusalis túlterhelés, bakteriális infekció.

Egyes szerzők szerint a tökéletes sebészet és protetika mellett kialakuló fertőzés okozta csontvesztés a primer formája a periimplantitisnek. A szekunder periimplantitis esetében pedig vagy a kemény- és/vagy lágyszövet nem jó ab ovo, vagy a protetikai megoldás, és ezek generálják a periimplantális csontvesztést okozó fertőzést.

Periimplantitis esetén az implantátum melletti gyulladás a lágyszöveteken túl az implantátumot övező csontban is jelen van, a periimplantális csont radiolucens felszívódását okozva. Szondázás során az implantátum mellett megnövekedett tasakmélységet találunk, mely jelentős mértékű csontfelszívódás esetén az implantátum nyaki részének szabaddá válását is eredményezheti.

Az implantátumok melletti keratinizált szövet jelentőségéről eltérő irodalmi adatok jelentek meg, de a konszenzus konferencia záródokumentuma aláhúzza, hogy a megfelelő szélességű keratinizált mucosa jelenlétében a plakkeltávolítás és az implantátumok fenntartó kezelése jobban elvégezhető [15].

A periimplantális mucositis és periimplantitis kezelésére alkalmazott technikák sokfélesége rávilágít az egészségügyi szakmai irányelv szükségességére. Megkülönböztetünk nem sebészi és sebészi terápiát. A nem sebészi terápia az implantátum, valamint a suprastruktúra felszínének mechanikai és kémiai tisztítását jelenti. Renvert és munkatársai már egy 2008-ban megjelent irodalmi összefoglalóban rávilágítanak, hogy a nem sebészi terápia csak a periimplantális mucositisben szenvedő páciensek esetén lehet eredményes, amennyiben már csontfelszívódással járó periimplantitis áll fenn, úgy a nem sebészi terápia csak ideiglenesen csökkenti a gyulladással járó tüneteket [189].

A sebészi terápiáról született, Houry és munkatársai által 2019-ben publikált konszenzus report [190] szerint a periimplantitisben érintett implantátumok esetén a konzervatív kezelést a hosszan tartó gyógyulás érdekében mindenképpen sebészi fázis kell, hogy kövesse. Az implantátum felszín dekontaminációját szolgáló számos technika közül egyik sem bizonyult szignifikánsan jobbnak az irodalmi adatok alapján. Az implantátum érdes felületének lesimítása, más néven implanto-plasztika kedvező eredményre vezetett az implantátumok körüli gyulladással járó tünetek csökkentésében. Az implantátumok melletti regeneratív sebészi technikák az elveszett csont pótlását tűzik ki az implantátum felszín mentén. A bemutatott sebészi módszerek hatékonyan csökkentették az implantátumok melletti tasakokat, akár 7-10 éves követéssel is, azonban egyik regeneratív anyag, vagy technika sem emelkedett ki a vizsgált módszerek közül. Vizsgálták az implantátumok melletti lágyszövetek sebészi korrekciójának lehetőségeit, melynek célja a keratinizált, feszes mucosa szélesítése az érintett implantátumok

Fogászati implantátumok behelyezésének diagnosztikája, sebészi irányelvei

mellett. Ezen lágyszöveti technikák gold standardja továbbra is az apicalisan eltolt lebenyes műtét, szabad ínlebeny átültetésével kombinálva [184].

A fogászati implantátumok behelyezése augmentatios eljárásokkal együtt jól dokumentált eljárás. Jól kiszámítható mind térfogat stabilitás, mind implantátum túlélési arány szempontjából.

Azonban nem lehet összehasonlítani a natív területekre (az implantátumok elhelyezését megelőzően vagy azzal összefüggésben augmentatit nem igénylő helyekre) vonatkozó biológiai szövődmények hosszú távú prevalenciáját az augmentált helyekre beültetett implantátumokéval. A jelen szakirodalmi áttekintés megvizsgálta és összehasonlította a legalább 10 éves átlagos megfigyelési periódus után a natív és augmentált területekre behelyezett implantátumok biológiai szövődményeinek és kudarcának (implantátum veszteség) prevalenciáját. A következő konkrét kérdésekkel foglalkoztak:

Az osseointegrált fogászati implantátumokkal rendelkező páciensek körében vannak-e különbségek a biológiai szövődményeket tekintve natív és augmentált területekre behelyezett implantátumok között?

Az osseointegrált fogászati implantátumokkal rendelkező páciensek körében vannak-e különbségek a sikertelenségi arányt tekintve natív és augmentált területekre behelyezett implantátumok között?

A szakirodalmi vizsgálatok során az átlagos betegszám 56,9 (tartomány: 15–96 beteg), míg az implantátumok átlagos száma 113,5 (tartomány: 15–153 implantátum) volt, átlagos követésük 11,1 év (tartomány: 10–15 év).

Különböző augmentatios technikák (pl. laterális és/vagy vertikális augmentatio, augmentatio az implantátum behelyezése előtt vagy egyidőben, valamint az alveoláris gerincpreservatios eljárások az implantátum behelyezése előtt), valamint különféle augmentatios anyagok (pl. autogén csont és csontpótlók és membránok (pl. felszívódó és nem-felszívódó) szerepeltek a négy, augmentált csontba implantátum behelyezést vizsgáló kutatásban. Az összes bevont vizsgálat arról számolt be, hogy a betegeket az implantációs kezelést követően fenntartó kezelésben részesítették.

Nem mutattak statisztikailag szignifikáns különbséget a natív és augmentált területekre behelyezett implantátumok között implantátum és páciens szintű változók esetén. Magas heterogenitás figyelhető meg a mintaválasztás, a biológiai szövődmények esetbeli meghatározása és beválogatási kritériumok tekintetében.

Elegendő adat állt rendelkezésre a metaanalízis elvégzéséhez az elsődleges eredmény (biológiai szövődmények) és másodlagos eredmény (implantátum veszteség) esetében.

Konszenzuson alapuló állásfoglalás [13-16, 190]

1. Az evidencia azt mutatja, hogy a periimplantális mucositis prevalenciája hasonló az augmentált és nem augmentált csontba történő implantáció esetén. Natív területre behelyezett implantátumokkal rendelkező páciensek periimplant mucositisének prevalenciája 22,4% (95% CI: 6% –38%), szemben a 19,6% (95% CI: 0–40%) prevalenciával az augmentált területeken.
2. Bizonyított, hogy a periimplantitis hosszú távú prevalenciája a natív és augmentált területeken implantátumokkal rendelkező betegekben alacsony.
A periimplantitis prevalenciája augmentált helyeken implantátumokkal rendelkező betegek esetében változóbb és kevésbé kiszámítható, mint a natív területeken implantátumokkal rendelkező betegek esetén. Az augmentált helyeken implantátumokkal ellátott betegek súlyozott átlagos periimplantitis prevalenciája 17,8% volt (95% CI: 0% –37%), szemben az implantátumokkal nem augmentált helyeken rendelkező betegek 10,3% -ával (95% CI: 4% –17%).
3. Van bizonyos evidencia arra, hogy az implantátum sikertelenség hosszú távú prevalenciája augmentált és nem augmentált páciensek esetén is alacsony. Az augmentált helyeken implantátumokkal rendelkező betegek esetén a sikertelenség (implantátum veszteség) súlyozott átlagos prevalenciája 3,6% (95% CI: 0% – 8%) összehasonlítva a nem augmentált betegek 2,5% -ával (95% CI: 1% –4%).
4. Korlátozott bizonyíték áll rendelkezésre a rendszeres fenntartó kezelés hatásáról olyan pácienseknél, ahol a kórtörténetben kezelt parodontitis szerepel, és az implantátumokat augmentált területre helyezték be.

Ajánlás57

Az ellenőrzés alapjául az implantátumon elhorgonyzott fogpótlás átadásának idejét kell használni. A nem augmentált helyekre behelyezett implantátumokhoz hasonlóan az augmentált területekre behelyezett implantátumok esetén is későbbi újraértékelési időpontok szükségesek, amelyeket a beteg egyedi kockázati profilja határoz meg.

Az augmentált és a nem augmentált helyeken implantátummal ellátott betegeket egyaránt rendszeres fenntartó kezelésbe kell bevonni. Külön figyelmet kell fordítani a parodontalisan érintett betegekre, akiknek implantátumai augmentált területekre vannak behelyezve. (1⁺⁺, A) [4, 13-16, 184]

Periimplantitis kezelése és az azt követő fenntartó kezelés kimenetele

Hatékony kezelési protokollokat kell létrehozni a periimplantitis kezelésére hosszú távú stabil eredmények elérése érdekében. Az Ötödik ITI Konszenzus sikeres periimplantitis kezelési eredményeket publikált 12 hónap után egy korlátozott számú tanulmányban [15]. Ezekben a vizsgálatokban, bár a betegek és az implantátumok többségében kedvező rövid távú periimplantitis kezelési eredményeket jelentettek, a periimplantitis

Fogászati implantátumok behelyezésének diagnosztikája, sebészi irányelvei

megoldatlanságáról, a betegség megismétlődéséről, a csontvesztés progressziójáról és az implantátum elvesztéséről is beszámoltak. A vizsgálatok többsége nem következetesen számolt be a kezelési eredményekről. Kevés tanulmány számolt be közép- és hosszú távú eredményekről.

Ezenkívül a fenntartó kezelés (fenntartó periimplantális/parodontális kezelés, SPT) hatását a kezelési eredményekre nem vizsgálták. Ezért ennek a szisztematikus szakirodalmi áttekintésnek az volt a célja, hogy kiértékelje a periimplantitisszel kezelt implantátumokkal rendelkező páciensek klinikai eredményeit, akik ezt követően legalább 3 évig fenntartó kezelést kaptak.

Az elsődleges eredmény a túlélés volt (mind implantátum, mind páciens szintjén), amelyet úgy határoztak meg, hogy az implantátum jelen van, függetlenül a környező szövetek egészségétől. A másodlagos eredmények az implantátum sikerei és a periimplantitis visszatérései voltak, ha a szerzők említést tettek erről.

Konszenzuson alapuló állásfoglalás [15]

1. Azoknál a pácienseknél, akiket sikeresen kezeltek periimplantitis kapcsán, az egyéni fenntartó kezelési program – ideértve a professzionális és a páciens által végzett biofilm eltávolítást implantátumokon és fogakon pozitív közép- és hosszú távú eredményekkel jár.
2. A jelenlegi periimplantitis-kezelési protokollok szerint, amelyek magukban foglalják a fenntartó kezelést is, öt év után még mindig megtartott lehet a periimplantitisszel kezelt implantátumok háromnegyede. A kezelés kimenetelét a pácienssel, implantátummal, fogpótlással vagy egyéb, a kezeléssel kapcsolatos tényező befolyásolhatja.
3. Bizonyos korlátozott bizonyítékok vannak arra, hogy az implantátum felülete befolyásolhatja a periimplantitis kezelési eredményeinek közép- és hosszú távú stabilitását. Ez az állítás két tanulmány eredményein alapul. Az egyik tanulmány 7 év alatt alacsonyabb sikerességi arányt talált a TPS-sel felületkezelt implantátumok esetén (titanium plasma sprayed) az SLA (sandblasted large-grit acid-etched) felületkezeléssel összehasonlítva. Az egyik vizsgálat a közepesen érdes implantátum felületek esetén rosszabb eredményeket mutatott 3 év alatt, mint a minimálisan érdes esztergált felszín esetén.
4. A rendszeres fenntartó kezelés ellenére bizonyos betegeknek a betegség progressziója vagy megismétlődése miatt újbóli kezelésre, kiegészítő kezelésre és/vagy az implantátum eltávolítására lehet szükségük.

Ajánlás58

A periimplantitis kezelés sikerességét úgy határozzuk meg, hogy stabil a periimplantális csontszint, a szondázási mélység 5 mm-t nem haladja meg, és nincs vérzés vagy suppuratio a szondázás során.

A klinikai gyakorlatban elért sikert azonban a betegség progressziójának hiányaként lehet meghatározni, függetlenül attól, hogy a klinikai paraméterek megfelelnek-e a fenti szigorú sikerkritériumoknak.

Ezen túlmenően a betegek azt is megkövetelhetik, hogy az implantátum rekonstrukciója esztétikus, kényelmes és könnyen tisztítható legyen, hogy a kezelés sikeresnek legyen tekinthető.

A periimplantitis megszűnése után a vérzés és/vagy a suppuratio, valamint a szondázási mélység növekedése együtt a betegség kiújulását jelezheti. Röntgenfelvétel készítése indokolt, ha a diagnózis továbbra sem egyértelmű.

A periimplantitis aktív kezelése során bizonyos lépéseket kell követni, amint azt az Ötödik ITI Konszenzuson alapuló állásfoglalás ismerteti (Heitz-Mayfield et al., 2014). Ezek a lépések a következők [15]:

- Alapos kiértékelés és diagnózis,
- A periimplantitist módosító helyi és szisztémás kockázati tényezők kontrollálása,
- Nem sebészi terápia,
- A periimplantális szövetek egészségének korai újraértékelése, általában 1–2 hónapon belül.

Sebészeti hozzáférés, ha gyógyulást nem sikerült elérni, beleértve:

- Lebernyes műtét (OFD),
- Az implantátum és a hozzá kapcsolódó fogpótlás felületének alapos dekontaminációja,
- Regeneratív/rekonstruktív vagy rezektív megközelítések lehetősége,
- Megfelelő postoperatív antiinfektív terápia,
- A beteg kockázati profiljának megfelelő fenntartó kezelés, valószínűleg 3–6 havonta.

Jelenleg különféle fenntartó kezelési protokollok állnak rendelkezésre. Javasolt, hogy a beteg igényei és rizikóprofilja szerint individualizált fenntartó kezelésben részesüljön.

A támogató kezelésnek magában kell foglalnia a szájhigiénés kezeléseket, a biofilm eltávolítását, a száj egészségének ellenőrzését és a periimplantitisszel kapcsolatos módosító tényezők csökkentését. Minden erőfeszítést meg kell tenni a páciens motiválása és az otthoni plakk kontroll megkönnyítése érdekében – mind a fogakon, mind az implantátumokon – hogy a teljes szájra vonatkozó plakk index alacsony szinten legyen (FMPS <20%).

A klinikusoknak tisztában kell lenniük azzal, hogy az implantátum felületének jellemzői, illetve más implantátumokkal és fogpótlásokkal kapcsolatos tényezők is befolyásolhatják a kezelés eredményességét, és szükségessé teszik a fenntartó kezelési program módosítását. (1⁺⁺, A) [13, 15, 184]

Sikertelen implantáció és annak kezelési lehetőségei

Az implantológia fejlődésével az implantációs fogpótlások egyre szélesebb körű alkalmazása vált lehetővé. Az emelkedő esetszámok a sikertelen esetek számának növekedését is eredményezik. A nemzetközi fogászati irodalom ennek eredményeként növekvő figyelemmel kíséri az implantológiában sikertelen esetek diagnózisát, etiológiáját és lehetséges kezelését.

Megkülönböztethetjük az implantáció korai és késői sikertelenségét. Ezek közötti hagyományos időbeli határvonal az implantátum behelyezésétől számított hatodik hónap elteltéig. Ez előtt korai sikertelenségről beszélünk, mely során nem alakul ki a megfelelő fénymikroszkóppal is igazolható csont-implantátum direkt kapcsolat, az osseointegratio. Az implantátum és a csontszövet között granulációs szöveti tok alakul ki, az implantátum mobilissá válik, duzzanat, suppuratio, vagy vérzés léphet fel, a páciens esetenként fájdalomra panaszkodhat. Röntgenfelvételen az implantátum körül radiolucens terület látható [185].

Ennek hátterében gyakran húzódnak meg az implantációs beavatkozás során keletkezett hibák, mint a megfelelő primer stabilitás hiánya, fertőzés, vagy a csont túlmelegedése az implantátumágy preparációja során. Szintén korai implantátum veszteséghez vezethet az implantációval egy időben alkalmazott csontpótló eljárás sikertelensége, az augmentált terület fertőzése. Hajlamosító tényező lehet a páciens nem megfelelő szájhigiénéje, az implantációs műtét utáni is fennálló erős dohányzás, valamint az anamnéziszfelvétel során fel nem tárt kezeletlen általános állapotok, mint pl. diabetes mellitus [186, 187].

A késői sikertelenség a már osseointegrálódott implantátumok mellett kialakuló gyulladások összefoglaló leírása. A parodontológiai és periimplantális betegségek klasszifikációjáról tartott nemzetközi konszenzus konferencia (2017) egyértelműen meghatározza az elváltozások két típusát. Amennyiben a gyulladás csak az implantátumokat körülvevő mucosában lokalizálódik, akkor periimplantális mucositisről, amennyiben az implantátumokat körülölelő csont felszívódását is okozza, úgy periimplantitisről beszélhetünk [188].

Periimplantális mucositis esetén az implantátum körüli mucosa az implantátum óvatos szondázása során is vérzést mutat. Duzzanat, erythema valamint suppuratio is jelentkezhet. A szondázás során megnövekedett tasakmélység hátterében a nyálkahártya duzzanata állhat. A vizsgált humán és állatkísérletes modellek analízise során a mucositis hátterében leggyakrabban meghúzódó indok a plakk jelenléte [188, 189, 190].

VII. JAVASLATOK AZ AJÁNLÁSOK ALKALMAZÁSÁHOZ

1. Az alkalmazás feltételei a hazai gyakorlatban

1.1. Ellátók kompetenciája (pl. licence, akkreditáció stb.), kapacitása

Az egészségügyi szakmai irányelv mind az alapellátásban, mind az intézményi ellátás ambuláns keretein belül szektorsemlegesen alkalmazandó. Az említett rizikócsoport bármilyen fogászati kezelését MRONJ-betegek ellátásában jártas szakembernek vagy ilyen betegek ellátására szakosodott centrumnak szükséges indikálnia és felügyelnie, hogy a páciens állapotában bekövetkező változásokat minél gyorsabban felismerhessék.

A magas rizikócsoportba tartozó betegek fogászati kezelését osteoradionecrosis-betegek ellátásában jártas szakembernek vagy ilyen betegek ellátására szakosodott centrumnak szükséges indikálnia és felügyelnie, hogy a páciens állapotában bekövetkező változásokat minél gyorsabban felismerhessék.

A fogászati implantológiai tevékenység sebészi és protetikai részének végzéséhez szükséges személyi és tárgyi feltételei:

A fogászati implantológiai eseteket a nemzetközi irodalomban is alkalmazott beosztásnak megfelelően (SAC rendszer) három nagy csoportra oszthatjuk: **Egyszerű** (S-Simple), **Összetett** (A-Advanced), valamint **Bonyolult** (C-Complicated). [3]

a, Egyszerű esetek:

Leírás:

- Implantációs sebészet:
 - Elégséges csontkínálat esetén történő implantátum beültetés a következő esetekben:
 - Fedőlemezes fogpótlás (overdenture) készítése céljából történő implantátum beültetés teljes foghiány esetén.
 - Szóló foghiány helyreállítása céljából történő implantátum beültetés.
 - Egy vagy kétoldali sorvégi foghiány helyreállítása céljából történő implantátum beültetés.

Fogászati implantátumok behelyezésének diagnosztikája, sebészi irányelvei

- Sorközi foghiány helyreállítása céljából történő implantátum beültetés.
 - Azonnali implantáció (Azonos ülésben történő implantátum beültetés az eltávolított fog alveolusába.).
 - Digitális navigált sebészeti technikák, melyek során az előre megtervezett implantátum pozíciókat reprodukáljuk a műtét során (statikus navigáció).
 - Implantátumokkal kapcsolatos egyszerű mucogingivalis sebészi technikák.
- Az implantátumokra készülő fogpótlás:
- Nem digitális munkamenettel készülő
 - nem teljes rágófelszíni rehabilitációk,
 - fedőlemezes fogpótlások (overdenture).

Személyi feltételek:

- Fogorvosi diploma.
- Hároméves aktív fogorvosi betegellátó tevékenység.
- OFTEX-en meghirdetett akkreditált implantológiai képzés elvégzése.

vagy,

- Általános orvosi diploma ÉS Szájsebészet szakvizsga (régí típusú) vagy Arc-, Állcsont- és Szájsebészet szakorvosi képesítés.
- Implantátumokra készülő fogpótlás készítése általános orvosi végzettséggel rendelkezők számára csak akkor engedélyezett, amennyiben fogszakorvosi szakképesítéssel is rendelkeznek.

Tárgyi feltételek:

- Fogorvosi tevékenységhez szükséges előírt tárgyi minimumfeltételek.
- Fogászati implantációs sebészeti és protetikai készlet.

b, Összetett esetek:*Leírás:*

- Implantációs sebészet:
 - Elégtelen csontkínálat esetén történő implantátum beültetés, csontpótló, csontaugmentációs beavatkozások az implantációval együlésben vagy azt megelőzően kivéve a bonyolult esetekben leírt esetek.
 - Azonnali implantáció (Azonos ülésben történő implantátum beültetés az eltávolított fog alveolusába.) kiegészítő kemény- és lágyszöveti rekonstrukcióval.
 - Parciális extractiós technikák (A fog részleges eltávolításával történő implantátum beültetés.).
 - Digitális navigált sebészeti technikák, melynek során megfelelő eszközzel valós időben követjük a műszerek helyzetét a műtét során (dinamikus navigáció).
 - Implantátumokkal kapcsolatos összetett mucogingivalis sebészi technikák.
- Az implantátumokra készülő fogpótlás:
 - Rögzített, teljes rágófelszíni rehabilitáció.
 - Direkt digitális fogászati technikák alkalmazása.

Személyi feltételek:

- Fogorvosi diploma és
- Dento-alveoláris sebészet vagy Parodontológia vagy Fogpótlástan (vagy legalább 5 éves Konzerváló fogászat és fogpótlástan szakképesítés ÉS a kezelőorvos legalább 5 éve az Központi Implantátum Regiszter rendszerében igazolhatóan, folyamatosan implantológiai tevékenységet folytat) vagy Orális implantológia szakképesítés.

vagy,

- Általános orvosi diploma ÉS Szájsebészet szakvizsga (régí típusú) vagy Arc-, Állcsont- és Szájsebészet szakorvosi képesítés.
- Implantátumokra készülő fogpótlás készítése általános orvosi végzettséggel és Arc-, Állcsont- és Szájsebészet szakorvosi szakképesítés mellett csak akkor engedélyezett, amennyiben szakfogorvosi szakképesítések közül Orális implantológia szakképesítéssel is rendelkezik a Jelölt.

Tárgyi feltételek:

- Fogorvosi tevékenységhez szükséges előírt tárgyi minimumfeltételek.
- Dentoalveoláris sebészet vagy Parodontológia ÉS Fogpótlástan vagy Orális implantológia tevékenység végzéséhez előírt minimumfeltételek.
- Fogászati implantációs sebészeti és protetikai készlet.

Fogászati implantátumok behelyezésének diagnosztikája, sebészi irányelvei

c, Bonyolult esetek:*Leírás:*

- Implantációs sebészet:
 - Extraorálisan, bőr felőli feltárással végzett helyreállító protetikai indikációból történő implantátum beültetés (ezt a beavatkozást csak fekvő osztályon, és csak általános orvosi diplomával ÉS Szájsebészet szakvizsgával (régí típusú) vagy Arc-, Állcsont- és Szájsebészet szakorvosi képesítéssel rendelkező orvos végezheti).
 - A járomcsontban elhorgonyzott implantátumok beültetése.
 - Extraorális donorregióból származó saját csont átültetése (ezt a beavatkozást csak fekvő osztályon, és csak általános orvosi diplomával ÉS Szájsebészet szakvizsgával (régí típusú) vagy Arc-, Állcsont-, és Szájsebészet szakorvosi képesítéssel rendelkező orvos végezheti).
 - Nervus alveolaris inferior áthelyezése.
- Az implantátumokra készülő fogpótlás:
 - Epitézisek készítése.

Személyi feltételek:

- Fogorvosi diploma ÉS
 - Dentoalveoláris sebészet vagy Parodontológia ÉS Fogpótlástan vagy Orális implantológia szakképesítések legalább 5 éves megléte.
- vagy,
- Általános orvosi diploma ÉS Szájsebészet szakvizsga (régí típusú) vagy Arc-, Állcsont- és Szájsebészet szakorvosi képesítés legalább 5 éves megléte.
 - Implantátumokra készülő fogpótlás készítése általános orvosi végzettséggel rendelkezők számára csak akkor engedélyezett, amennyiben Szájsebészet (régí típusú) vagy Arc-, Állcsont- és Szájsebészet szakorvosi szakképesítés mellett szakfogorvosi szakképesítések közül Fogpótlástan vagy Orális implantológia szakképesítéssel is rendelkeznek.

Tárgyi feltételek:

- Fogorvosi tevékenységhez szükséges előírt tárgyi minimumfeltételek.
- Dentoalveoláris sebészet vagy Parodontológia ÉS Fogpótlástan vagy Orális implantológia tevékenység végzéséhez előírt minimumfeltételek.
- Fogászati implantációs sebészeti és protetikai készlet.
- Szerződés szájsebészeti fekvőosztállyal a háttér biztosítására.

1.2. Speciális tárgyi feltételek, szervezési kérdések (gátló és elősegítő tényezők, és azok megoldása)

A minimumfeltételeknek megfelelő, a népegészségügyi feladatkörben eljáró kormányhivatal általi működési engedéllyel rendelkező intézmény vagy fogorvosi rendelő. A fogászati implantátumok beültetéséhez a megfelelő személyi feltételek megléte mellett megfelelően sterilizált sebészeti felszerelés szükséges.

A páciens érzéstelenítése végezhető egyszer használatos fecskendő és tű használatával vagy sterilizálható többször használatos rendszerekkel (pl. Carpule). Fontos kiemelni azonban, hogy a műtét közben adott esetleges további érzéstelenítéshez használt eszközök mindegyike steril legyen. Az érzéstelenítő szerek közül a magyarországon forgalomban lévő adrenalin tartalmú lidocain és articain készítmények használatosak, amennyiben a páciens anamnézisében nem szerepel ellenjavallatot képező betegség, allergia.

A munkafázisokat mind az orvos, mind az asszisztens részéről steril gumikesztyűben végezzük. Amennyiben az implantációval egyidőben fogakat is távolítunk el, úgy steril periotomok, emelők, fogók és kürett kanalak szükségesek. A műtési terület megfelelő hozzáférhetőségéhez kampókat (sebkampó, szájugkampó) használunk. A teljes vastagságú lebenyképzés szikepenge (általában #15, #15C) és szikenyel, valamint horgas csipesz és raspatórium segítségével történik. A teljes vastagságú lebeny képzését követően az implantátum csontfészket az implantációs rendszernek megfelelő sebészeti tálcán található eszközökkel alakítjuk ki (pl. jelölő fűrő, különböző méretű tágitófűrő, mélységmérők, párhuzamosság jelzők, profilfűrők, menetvágók). A fűrőket sebészeti könyökdarabba fogjuk és az implantációs motoron beállított megfelelő fordulatszámmal működtetjük steril fiziológiás sóoldatos hűtés mellett. A képződő nyálat, a vért és a hűtőfolyadékot steril szívóval szívjuk el. Az implantátumok betekeréséhez bevívó eszközök, a nyomaték mérésére alkalmas racsnis és csavarhúzó szükségesek. A seb zárását tűfogó, csipesz, olló és steril varróanyag segítségével végezzük el. Amennyiben az implantátum beültetését csontpótlással egészítjük ki, úgy annak speciális műszerei és anyagai is szükségeltetnek. Az esetlegesen fellépő vérzés csillapításához, valamint a sürgősségi betegellátáshoz gyógyszerek és eszközök is álljanak rendelkezésre. Az implantátum megfelelő pozíciójának ellenőrzésére röntgenkészülék is biztosítandó.

Azokban a rendelőben, ahol a felsorolt feltételek (infekciókontroll, érzéstelenítés, implantációs motor, speciális kézi darabok, sebészi készlet) nem állnak maradéktalanul rendelkezésre, nem végezhető implantáció. 2018-tól kötelező Magyarországon a Központi Implantátumregiszter nyilvántartás, amelyben a behelyezett implantátumokról folyik nyilvántartás (EESZT csatlakozás 2020.06.01.). Az Eütv. 101/C. § alapján a Központi

Fogászati implantátumok behelyezésének diagnosztikája, sebési irányelvei

Implantátumregiszter célja az implantátumok beültetéséről, eltávolításáról és cseréjéről szóló nyilvántartás vezetése, a betegellátás biztonságosságának javítása érdekében.

Személyi feltételek

Fogorvosok és fogszakorvosok. A komplikált esetek kezelését dentoalveoláris sebész, fej-nyak sebész vagy parodontológus, orális implantológia és fogpótlástan szakvizsgával rendelkező fogszakorvosok végezhetik. A kezelőorvos munkáját fogászati asszisztens vagy dentalhigiénikus segíti minden esetben. Az indirekt restaurációk laboratóriumi elkészítésében fogtechnikusok vesznek részt. A műtéti beavatkozásokat fogorvosok és fogszakorvosok, különösen a komplikált esetekben a szájsebészetben, implantológiában és az aktuális betegcsoport kezelésében gyakorlattal rendelkező szakorvosok (szájsebész, implantológus, parodontológus, a fogpótlások készítésénél fogpótlástan szakorvos és konzerváló fogászat és fogpótlástan szakorvos), illetve maxillofaciális sebész szakvizsgával rendelkező általános orvosok végezhetik fogászati asszisztens, dentalhigiénikus vagy műtősnő közreműködésével.

1.3. Az ellátottak egészségügyi tájékozottsága, szociális és kulturális körülményei, egyéni elvárásai

Az implantátumok behelyezéséhez és az implantációs fogpótlások készítéséhez elengedhetetlen a páciensek megfelelő kooperációja. Lényeges a páciensek szájüregi szokásainak, pszichoszociális tényezőinek felmérése, valamint a hosszú távú utógondozás fontosságára felhívni a figyelmet.

1.4. Egyéb feltételek

Nincsenek.

2. Alkalmazást segítő dokumentumok**2.1. Betegtájékoztató, oktatási anyagok**

1. tájékoztató. Implantációs műtéti beleegyező nyilatkozat

2.2. Tevékenységsorozat elvégzésekor használt ellenőrző kérdőívek, adatlapok

Nem készült.

2.3. Táblázatok

1. táblázat. Antireszorptív kezelésben részesülő páciensek rizikóanalízisének szempontjai. [8]

2. táblázat. Vérzékenységet okozó gyógyszerek fogorvosi szempontból fontos farmakológiája. [56]

3. táblázat. A statikus navigáció pontossága. [84]

4. táblázat. Implantátum behelyezésének lehetséges időpontjai az esztétikai régióban, Buser és mtsi. javaslatai. [143]

5. táblázat. A megfelelő implantátum pozicionálás irodalmi hivatkozásokkal alátámasztva. [153]

2.4. Algoritmusok

1. ábra. A sugárdózis optimalizálásának stratégiája a 2011-es EAO (European Association for Osseointegration) irányelvek alapján. [75]

2.5. Egyéb dokumentum

Nem készült.

3. A gyakorlati alkalmazás mutatói, audit kritériumok

A gyakorlati alkalmazás mutatói és az audit lehetséges eszközei: a páciensek követése során kérdőíves felmérés, röntgenfelvétel készítése az implantátumokról.

Példa az Ajánlás11 vonatkozásában audit kritériumra: Egy adott időszakban implantációban részesült betegek közül, hány esetben történt háromnál több fog eltávolítása egyszerre?

VIII. IRÁNYELV FELÜLVIZSGÁLATÁNAK TERVE

Jelen egészségügyi szakmai irányelv felülvizsgálata lehet tervezett, illetve soron kívüli. A felülvizsgálatot meghatározó tényező az adaptált nemzetközi irányelv aktualizálása. Az aktuális irányelv kidolgozásában részt vevő, fejlesztő munkacsoport tagok folyamatosan követik a szakirodalomban megjelenő, illetve a hazai ellátókörnyezetben bekövetkező változásokat. A tudományos bizonyítékokban, valamint az ellátókörnyezetben bekövetkező jelentős változás esetén a fejlesztő munkacsoport konszenzus alapján dönt a hivatalos változtatás kezdeményezéséről és annak mértékéről.

Az egészségügyi szakmai irányelv felülvizsgálatának kezdeményezéséért felelős tagozat: Fog- és szájbetegségek Tagozata. Az irányelv tervezett felülvizsgálata 3 évenként történik, a változtatások szükségességének függvényében ennél hamarabb.

IX. IRODALOM

- [1.] Venezia P, Torsello F. et al: Retrospective analysis of 26 complete-arch implant-supported monolithic zirconia prostheses with feldspathic porcelain veneering limited to the facial surface *CLINICAL SCIENCE*, 2015; 114, 506: 512|
- [2.] Carl Mish et al: Implant success, and failure: the International Congress of Oral Implantologist (ICOI) Pisa Consensus Conference, *Implant Dent*, 2008
- [3.] MAFIT-A Fogászati implantológia aktuális irányelvei, 2013
- [4.] Divinyi T: *Orális implantológia*. Semmelweis Kiadó, Budapest, 2007
- [5.] Resnik RR: *Contemporary Implant Dentistry*, Misch's, 2021
- [6.] Hupp J, Tucker M, Ellis E: *Contemporary Oral and Maxillofacial Surgery*, Elsevier, 2019
- [7.] Kullar AS, Miller Cs: Are There Contraindications for Placing Dental Implants? *Dent ClinNorth Am*. 2019 Jul;63(3):345-362.
- [8.] Vereb T, Janovszky Á, Mucsi M, Piffkó J, Seres L. Current evidence-based approaches and international guidelines in primary and secondary prevention strategies of medication-related osteonecrosis of the jaws. *Orv Hetil*. 2020; 161(6): 214–223.
- [9.] Jung RE, Al-Nawas B, Araujo M, et al. Group 1 ITI Consensus Report: The influence of implant length and design and medications on clinical and patient-reported outcomes. *ClinOralImpl Res*. 2018;29(Suppl. 16):69– 77.
- [10.] Duttonhofer F, Fuessinger MA, Beckmann Y, Schmelzeisen R, Groetz KA, Boeker M. Dental implants in immunocompromised patients: a systematic review and meta-analysis. *Int J ImplantDent*. 2019, 28;5(1):43.
- [11.] Ata-AJ, Ata-AF, Di-Benedetto N, Bagan L, Bagan JV: Does HIV infection have an impact upon dental implant osseointegration? A systematic review. *Med Oral Patol Oral Cir Bucal*. 2015; 20(3): 347–56.
- [12.] Petrovic I, Rosen EB, Matros E, Huryn JM, Shah JP: Oral rehabilitation of the cancer patient: A formidable challenge. *J SurgOncol*. 2018;117 (8):1729-1735.
- [13.] Heitz□Mayfield LJ, Aaboe M, Araujo M, et al: Group 4 ITI Consensus Report: Risks and biologic complications associated with implant dentistry. *Clin Oral Impl Res*. 2018; 29: 351–358.
- [14.] Hashim, D., Cionca, N., Combescure, C., &Mombelli, A.: The diagnosis of peri□implantitis: A systematic review on the predictive value of bleeding on probing. *Clinical Oral Implants Research*, 2018; 29, 276–293.
- [15.] Heitz–Mayfield, L. J., Needleman, I., Salvi, G. E., & Pjetursson, B. E.: Consensus statements and clinical recommendations for prevention and management of biologic and technical implant complications. *International Journal of Oral Maxillofacial Implant*, 2014; 346–350.
- [16.] Rocuzzo, M., Layton, D. M., Rocuzzo, A., &Heitz□Mayfield, L. J.: Clinical outcomes of peri-implantitis treatment and supportive care: A systematic review. *ClinicalOralImplants Research*, 2018; 29, 331–350.
- [17.] Salvi, G. E., Monje, A., &Tomasi, C.: Long□term biological complications of dental implants placed either in pristine or in augmented sites: A systematic review and meta□analysis. *ClinicalOralImplants Research*, 2018; 29, 294–309.
- [18.] Schimmel, M., Srinivasan, M., McKenna, G. J., & Müller, F.: Effect of advanced age and/or systemic medical conditions on dental implant survival: A systematic review and meta□analysis. *ClinicalOralImplants Research*, 2018; 29, 311–330.
- [19.] WHO (2015). *World Report on Ageing and Health*. Geneva, Switzerland: WHO Press.
- [20.] Kyrgidis A, Toulis KA. Denosumab-related osteonecrosis of the jaws. *Osteoporos Int*. 2011; 22: 369–370.

Fogászati implantátumok behelyezésének diagnosztikája, sebészi irányelvei

- [21.] Hellstein JW, Adler RA, Edwards B, et al. Managing the care of patients receiving antiresorptive therapy for prevention and treatment of osteoporosis: executive summary of recommendations from the American Dental Association Council on Scientific Affairs. *J Am Dent Assoc.* 2011; 142: 1243–1251.
- [22.] Guarneri V, Miles D, Robert N, et al. Bevacizumab and osteonecrosis of the jaw: incidence and association with bisphosphonate therapy in three large prospective trials in advanced breast cancer. *Breast Cancer Res Treat.* 2010; 122: 181–188.
- [23.] Mawardi H, Enzinger P, McCleary N, et al. Osteonecrosis of the jaw associated with ziv-aflibercept. *J Gastrointest Oncol.* 2016; 7: E81–E87.
- [24.] Soós B, Vajta L, Szalma J.: Sunitinib and zoledronic acid induced osteonecrosis of the jaw. *Orv Hetil.* 2015; 156: 1865–1870.
- [25.] Garuti F, Camelli V, Spinardi L, et al.: Osteonecrosis of the jaw during sorafenib therapy for hepatocellular carcinoma. *Tumori* 2016; 102: S69–S70.
- [26.] Marino R, Orlandi F, Arecco F, et al.: Osteonecrosis of the jaw in a patient receiving cabozantinib. *Aust Dent J.* 2015; 60: 528–531.
- [27.] Owosho AA, Scordo M, Yom SK, et al.: Osteonecrosis of the jaw a new complication related to ipilimumab. *Oral Oncol.* 2015; 51: 100–e101.
- [28.] Fusco V, Santini D, Armento G, et al.: Osteonecrosis of jaw beyond antiresorptive (bone-targeted) agents: new horizons in oncology. *Expert Opin Drug Saf.* 2016; 15: 925–935.
- [29.] Yamamoto D, Tsubota Y, Utsunomiya T, et al.: Osteonecrosis of the jaw associated with everolimus: a case report. *Mol Clin Oncol.* 2017; 6: 255–257.
- [30.] Galis B, Zajko J, Hirjak D, et al.: Is the prevalence of the medication-related osteonecrosis of the jaws underestimated, evaluation in oncological and non-oncological disease. *Bratisl Lek Listy* 2017; 118: 724–731.
- [31.] Veszelyné Kotán E, Bartha-Lieb T, Parisek Z, et al.: Database analysis of the risk factors of bisphosphonate-related osteonecrosis of the jaw in Hungarian patients. *BMJ Open* 2019; 9: e025600.
- [32.] Advisory Task Force on Bisphosphonate-Related Osteonecrosis of the Jaws. American Association of Oral and Maxillofacial Surgeons position paper on bisphosphonate-related osteonecrosis of the jaws. *J Oral Maxillofac Surg.* 2007; 65: 369–376.
- [33.] McGowan K, McGowan T, Ivanovski S.: Risk factors for medication-related osteonecrosis of the jaws: a systematic review. *Oral Dis.* 2018; 24: 527–536.
- [34.] Zurányi A, Vasziné Szabó E, Tóth Zs. Risk assessment of medication-related osteonecrosis of the jaw in general dental practice. *Orv Hetil.* 2019; 160: 243–251.
- [35.] Szentpéteri Sz, Restár L, Németh Zs, Vasziló M.: Prognostic factors of the medication-related osteonecrosis of the jaw. *Orv Hetil.* 2020; 161(8): 283–289.
- [36.] Stavropoulos A, Bertl K, Pietschmann P, et al: The effect of antiresorptive drugs on implant therapy: systematic review and meta-analysis. *Clin Oral Impl Res.* 2018; 29: 54–92.
- [37.] Walter C, Al-Nawas B, Wolff T, Schiegnitz E, Grötz KA. Dental implants in patients treated with antiresorptive medication - a systematic literature review. *Int J ImplantDent.* 2016 (1):9.
- [38.] Schmitt CM, Buchbender M, Lutz R, Neukam FW. Oral implant survival in patients with bisphosphonate (BP)/antiresorptive and radiation therapy and their impact on osteonecrosis of the jaws. A systematic review. *Eur J OralImplantol.* 2018;11. 1: 93-111.
- [39.] Curi MM, Condezo AFB, Ribeiro KDCB, Cardoso CL: Long-term success of dental implants in patients with head and neck cancer after radiation therapy. *Int J Oral Maxillofac Surg.* 2018; 47(6):783-788.
- [40.] Romesser PB, Cahlon O, Scher E, et al.: Proton beam radiation therapy results in significantly reduced toxicity compared to intensity modulated radiation therapy for head and neck tumors that require ipsilateral radiation. *Radiother Oncol.* 2016;118: 286–292.
- [41.] Chambers MS, Toth BB, Martin JW, Fleming TJ, Lemon JC.: Oral and dental management of the cancer patient: prevention and treatment of complications. *Supportive Care Cancer.* 1995; 3:168–175.
- [42.] Thorn JJ, Hansen HS, Specht L, Bastholt L. Osteoradionecrosis of the jaws: clinical characteristics and relation to the field of irradiation. *J Oral Maxillofac Surg.* 2000; 58: 1088–1093.
- [43.] Eckert SE, Desjardins RP, Keller EE, Tolman DE.: Endosseous implants in an irradiated tissue bed. *J Prosthet Dent* 1996;76: 45–9.
- [44.] Owosho AA, Yom SK, Han Z, et al.: Comparison of mean radiation dose and dosimetric distribution to tooth-bearing regions of the mandible associated with proton beam radiation therapy and intensity modulated radiation therapy for ipsilateral head and neck tumor. *Oral Surg Oral Med Oral Pathol Oral Radiol.* 2016; 122:566–571.
- [45.] Filho EV, Tolentino ES, Santos PS: Viability of dental implants in head and neck irradiated patients: A systematic review. *Head Neck.* 2016 ;38, 2229-40.

Fogászati implantátumok behelyezésének diagnosztikája, sebészi irányelvei

- [46.] Visch LL, van Waas, MAJ, Schmitz PIM, Levendag PC.: A Clinical Evaluation of Implants in Irradiated Oral Cancer Patients. *J Dent Res* 2002; 81(12):856-9.
- [47.] Javed F, Al-Hezaimi K, Al-Rasheed A, Almas K, Romanos GE.: Implant survival rate after oral cancer therapy: a review. *Oral Oncol* 2010; 46:854-9.
- [48.] Schiegnitz E, Al-Nawas B, Ka`mmerer PW, Gro`tz KA.: Oral rehabilitation with dental implants in irradiated patients: a meta-analysis on implant survival. *Clin Oral Invest* 2014; 18:687-98.
- [49.] Granstrom G, Tjellstrom A, Branemark PI.: Osseointegrated implants in irradiated bone: a case-controlled study using adjunctive hyperbaric oxygen therapy. *J Oral Maxillofac Surg* 1999; 57: 493-9.
- [50.] Svalestad J, Hellem S, Thorsen E, Johannesen AC.: Effect of hyperbaric oxygen treatment on irradiated oral mucosa: microvessel density. *Int J Oral Maxillofac Surg* 2015; 44: 301-7.
- [51.] Moraschini V, Barboza ES, Peixoto GA. The impact of diabetes on dental implant failure: a systematic review and meta-analysis. *Int J Oral Maxillofac Surg*. 2016; 45(10):1237-45.
- [52.] Blaskó Gy: Miképpen módosítsunk az alvadásgátló kezeléseken fogászati/szájsebészeti beavatkozások során? *Orvosok Lapja* 2014; 10: 28-31
- [53.] Joób- FÁ, Barabás JB, Horváth C, Kalmár G, Koppány F: Véralkalmasító gyógyszerek alkalmazásának aktuális kérdései a fogorvosi és szájsebészeti kezelések során. *Fogorv Szle* 2008;101: 147-153.
- [54.] Kachelman S, Lőrincz Á, Joób-FÁ: Antikoaguláns kezelésben részesülő betegek szájsebészeti ellátásának klinikai vizsgálata. *Fogorv Szle* 2012; 105: 53-58.
- [55.] Magyar Thrombosis és Haemostasis Társaság; Transzfúziológiai és Hematológiai Szakmai Kollégium. A thromboembolia kockázatának csökkentése és kezelése. *Orv Hetil* 2009; 150: 2335-2404.
- [56.] Szalma J, Joób – F.Á: A vérzékeny betegek fogorvosi ellátása *Fogorvosi Szemle* 2015, 108: 57-60.
- [57.] Naseri R, Yaghini J, Feizi A. Levels of smoking and dental implants failure: A systematic review and meta-analysis. *J Clin Periodontol*. 2020; 47(4):518-528.
- [58.] Eber RM. Increasing Levels of Smoking may Increase the Relative Risk of Dental Implant Failure. *J Evid Based Dent Pract*. 2020; 20(4):101493
- [59.] Gera I: *Parodontológia*. Semmelweis Kiadó, 2009
- [60.] Lang NP, Tonetti MS: Periodontal diagnosis in treated periodontitis. Why, when and how to use clinical parameters. *J Clin Periodontol*. 1996 23: 240-50.
- [61.] Schwarz F, Derks J, Monje A, Wang HL. Peri-implantitis. *J Periodontol*. 2018; 89, 1: 267-290.
- [62.] Rahman N, Walls A.: Chapter 12: Nutrient Deficiencies and Oral Health. *Monogr Oral Sci*. 2020; 28:114-124.
- [63.] Teoh L, Moses G, McCullough MJ: Oral manifestations of illicit drug use. *Aust Dent J*. 2019; 64(3): 213-222.
- [64.] Jepsen S, Berglundh T, et al: Primary prevention of peri-implantitis: managing peri-implant mucositis. *J Clin Periodontol*. 2015; 42, 16: 152-7.
- [65.] Cortellini S, Favril C, De Nutte M, Teughels W, Quirynen M.: Patient compliance as a risk factor for the outcome of implant treatment. *Periodontol* 2000. 2019; 81(1): 209-225.
- [66.] www.drugs.com
- [67.] www.pharmindex.hu
- [68.] Komlós Gy, Körmöczy K, Miklya I, Joób-FÁ: A várandós nők gyógyszeres kezelésének irányelvei a fogorvosi gyakorlatban. *Fogorvosi Szemle* 2013. 106 (1) 39; 39-44.
- [69.] Miklós R, Forgó K, Komlós Gy, Joób-FÁ, Ács N: Várandósság és gyógyszerek: hogyan kezeljük állapotos pácienseket a fogászati rendelőben? *Fogorvosi Szemle* 2019.112: (3) 94-101.
- [70.] Bohner L, Hanisch M, Kleinheinz J, Jung S.: Dental implants in growing patients: a systematic review. *Br J Oral Maxillofac Surg*. 2019; 57(5):397-406.
- [71.] Bornstein MM, Scarfe WC, Vaughn VM, Jacobs R.: Cone beam computed tomography in implant dentistry: a systematic review focusing on guidelines, indications, and radiation dose risks. *Int J Oral Maxillofac Implants*. 2014; 29: 55-77.
- [72.] Jacobs R, Salmon B, Codari M, Hassan B, Bornstein MM: Cone beam computed tomography in implant dentistry: recommendations for clinical use. *BMC Oral Health*. 2018. 15;18(1):88.
- [73.] Fokas G, Vaughn VM, Scarfe WC, Bornstein MM: Accuracy of linear measurements on CBCT images related to presurgical implant treatment planning: A systematic review. *Clin Oral Implants Res*. 2018; 29, 16: 393-415
- [74.] Wismeijer D, Joda T, Flügge T, et al.: Group 5 ITI Consensus Report: Digital technologies. *Clin Oral Impl Res*. 2018; 29 :436-442.
- [75.] Harris D, Horner K, Gröndahl K, Jacobs R, Helmrot E, Benic GI, Bornstein MM, Dawood A, Quirynen M: E.A.O.: Guidelines for the use of diagnostic imaging in implant dentistry 2011. A

Fogászati implantátumok behelyezésének diagnosztikája, sebészi irányelvei

- consensus workshop organized by the European Association for Osseointegration at the Medical University of Warsaw. *Clin Oral Implants Res.* 2012 ;23(11):1243-53.
- [76.] Tyndall DA, Price JB, Tetradis S, Ganz SD, Hildebolt C, Scarfe WC: American Academy of Oral and Maxillofacial Radiology. Position statement of the American Academy of Oral and Maxillofacial Radiology on selection criteria for the use of radiology in dental implantology with emphasis on cone beam computed tomography. *Oral Surg Oral Med Oral Pathol Oral Radiol.* 2012; 113(6):817-26.
- [77.] Arisan, V., Karabuda, Z. C., Pişkin, B., & Özdemir, T.: Conventional multi-slice computed tomography (CT) and cone-beam CT (CBCT) for computer-aided implant placement. Part II: Reliability of mucosupported stereolithographic guides. *Clinical Implant Dentistry and Related Research*, 2013; 15(6), 907–917.
- [78.] Varga E, Antal M, Major L, Kicsatári L, Braunitzer G, Piffkó J: Guidance mains accuracy: a randomized clinical trial on freehand versus guided dental implantation *Clinical Oral Implants Research* 31: 5 pp. 417-430. (2020)
- [79.] Joda, T., Derksen, W., Wittneben, J. G., & Kuehl, S.: Static computer-aided implant surgery (s-CAIS) analysing patient-reported out- come measures (PROMs), economics, and surgical complications: A systematic review. *Clinical Oral Implants Research*, 2005; 29, 359–373.
- [80.] Kalaiivani G, Balaji VR, Manikandan D, Rohini G.: Expectation and reality of guided implant surgery protocol using computer-assisted static and dynamic navigation system at present scenario: Evidence-based literature review. *J Indian Soc Periodontol.* 2020 ;24(5):398-408.
- [81.] Barrak IÁ, Varga E, Piffko J.: Navigáció alkalmazása az implantológiában: Összefoglaló áttekintés a pontossági adatok alapján. *Fogorv Szemle.* 2016;109(2):61-8.
- [82.] Di Giacomo GA, Cury PR, de Araujo NS, Sendyk WR, Sendyk CL: Clinical application of stereolithographic surgical guides for implant placement: preliminary results. *J Periodontol.* 2005; 76: 503–507.
- [83.] Ersoy AE, Turkyilmaz I, Ozan O, McGlumphy EA: Reliability of implant placement with stereolithographic surgical guides generated from computed tomography: clinical data from 94 implants. *J Periodontol.* 2008; 79: 1339–1345.
- [84.] Pettersson A, Kero T, Gillot L, Cannas B, Faldt J, Soderberg R, et al.: Accuracy of CAD/CAM-guided surgical template implant surgery on human cadavers: Part I. *J Prosthet Dent.* 2010; 103: 334–342.
- [85.] Tahmaseb A, De Clerck R, Aartman I, Wismeijer D: Digital protocol for reference-based guided surgery and immediate loading: a prospective clinical study. *Int J Oral Maxillofac Implants.* 2012; 27: 1258–1270. 29.
- [86.] Tahmaseb A, De Clerck R, Eckert S, Wismeijer D: Reference based digital concept to restore partially edentulous patients following an immediate loading protocol: a pilot study. *Int J Oral Maxillofac Implants.* 2011; 26: 707–717. 30.
- [87.] Tahmaseb A, van de Weijden JJ, Mercelis P, De Clerck R, Wismeijer D: Parameters of passive fit using a new technique to mill implant-supported superstructures: an in vitro study of a novel three-dimensional force measurement-misfit method. *Int J Oral Maxillofac Implants.* 2010; 25: 247–257.
- [88.] Cassetta M, Stefanelli LV, Giansanti M, Calasso S. Accuracy of implant placement with a stereolithographic surgical template. *Int J Oral Maxillofac Implants.* 2012; 27: 655–63.
- [89.] Arisan V, Karabuda ZC, Ozdemir T. Accuracy of two stereolithographic guide systems for computer-aided implant placement: A computed tomography-based clinical comparative study. *J Periodontol.* 2010; 81:43–51.
- [90.] Tahmaseb A, Wu V, Wismeijer D, Coucke W, Evans C. The accuracy of static computer-aided implant surgery: A systematic review and meta-analysis. *Clin Oral Implants Res.* 2018 Oct;29 Suppl 16:416-435.
- [91.] Tahmaseb A, Wismeijer D, Coucke W, Derksen W: Computer technology applications in surgical implant dentistry: a systematic review. *Int J Oral Maxillofac Implants.* 2014; 29: 25–42
- [92.] Jung RE, Schneider D, Ganeles J, Wismeijer D, Zwahlen M, Hämmerle CH, Tahmaseb A. Computer technology applications in surgical implant dentistry: s systematic review. *Int J Oral Maxillofac Implants.* 2009; 24: 92–109.
- [93.] Block MS, Emery RW, Lank K, Ryan J. Implant placement accuracy using dynamic navigation. *Int J Oral Maxillofac Implants.* 2017; 32(1): 92–99.
- [94.] Brånemark PI, Hansson BO, Adell R, Breine U, Lindström J, Hallén O, Ohman A. Osseointegrated implants in the treatment of the edentulous jaw. Experience from a 10-year period. *Scand J Plast Reconstr Surg Suppl.* 1977;16:1-132.
- [95.] Albrektsson T, Hansson HA. An ultrastructural characterization of the interface between bone and sputtered titanium or stainless steel surfaces. *Biomaterials.* 1986 May;7(3):201-5. doi: 10.1016/0142-9612(86)90103-1.

Fogászati implantátumok behelyezésének diagnosztikája, sebészi irányelvei

- [96.] Ogle OE. Implant surface material, design, and osseointegration. *Dent Clin North Am.* 2015 Apr;59(2):505-20.
- [97.] Schulte, W., Heimke, G., D'Hoedt, B.: Enossale Implantate (Frialit-Typ Tübingen) aus Aluminiumoxidkerámik. In Franke, J.: *Der heutige Stand der Implantologie* Hanser München, 1980.
- [98.] Plenk, H.jr., Danhel_Mayrhauser, M., Reichsthaler, J.: Schuh, E.: The bone-tantalum interface in the double-blade-implant „Impladent Austria”. A clinical and histomorphometrical evaluation. *Vortrag Chester, U.K., 9th European conference on biomaterials 1991.*
- [99.] Johansson, C.B.: On tissue reaction to metal implants Ph.D.thesis, Göteborg, Sweden,1991.
- [100.] Spiekermann, H.: *Implantologie*, Georg Thieme Verlag, 1994.
- [101.] Schliephake, H., Neukam, F.W., Urban, R.: Titanbelastung parenchymatöser Organe nach Insertion von Titanschraubenimplantaten, *Z Zahnärztl Implantol* 5: 180-184, 1989.
- [102.] Fallschüssel, H.: Das allergene Potential von Titan, *Zeitschrift für zahnärztliche Implantologie*, Band II, 1995
- [103.] Morton D, Galluci G, et al. Group 2 ITI Consensus Report, 2018: Prosthodontics and implant dentistry.
- [104.] Koppány F, Bérczy K, Körmöczy K, Németh Zs: A fogászati implantátumok csontbeépülését befolyásoló „klasszikus” tényezők változásai az elmúlt évtizedekben *Orv Hetil.* 2019; 160(37): 1455-1463.
- [105.] Jokstad A, Ganeles J: Systematic review of clinical and patient-reported outcomes following oral rehabilitation on dental implants with a tapered compared to a non-tapered implant design. *Clin Oral Implants Res.* 2018; 29, 16:41-54.
- [106.] Lovatto ST, Bassani R, Sarkis-Onofre R, Dos Santos MBF.: Influence of Different Implant Geometry in Clinical Longevity and Maintenance of Marginal Bone: A Systematic Review. *J Prosthodont.* 2019; 28(2): 713-721.
- [107.] Chowdhary R, Halldin A, Jimbo R, Wennerberg A: Influence of Micro Threads Alteration on Osseointegration and Primary Stability of Implants: An FEA and In Vivo Analysis in Rabbits. *Clin Implant Dent Relat Res.* 2015 ;17(3): 562-9.
- [108.] Niu W, Wang P, Zhu S, Liu Z, Ji P.: Marginal bone loss around dental implants with and without microthreads in the neck: A systematic review and meta-analysis. *J Prosthet Dent.* 2017; 117(1):34-40.
- [109.] Alshehri M, Alshehri F. Influence of Implant Shape (Tapered vs Cylindrical) on the Survival of Dental Implants Placed in the Posterior Maxilla: A Systematic Review. *Implant Dent.* 2016; 25(6):855-860.
- [110.] Samieirad S, Mianbandi V, Shiezadeh F, Hosseini-Abrishami M, Tohidi E.: Tapered Versus Cylindrical Implant: Which Shape Inflicts Less Pain After Dental Implant Surgery? A Clinical Trial. *J Oral Maxillofac Surg.* 2019; 77(7):1381-1388.
- [111.] Rameh S, Menhall A, Younes R. Key factors influencing short implant success. *Oral Maxillofac Surg.* 2020; 24(3):263-275.
- [112.] Garg R, Mishra N, Alexander M, Gupta SK.: Implant Survival between Endo-osseous Dental Implants in Immediate Loading, Delayed Loading, and Basal Immediate Loading Dental Implants a 3-Year Follow-up. *Ann Maxillofac Surg.* 2017 ;7(2):237-244.
- [113.] Ihde S, Ihde A. Considerations Regarding Dental Implant Surfaces, Bone Reaction and "Peri-implantitis". *Ann Maxillofac Surg.* 2018; 8(2):365-368.
- [114.] Lazarov A. Immediate Functional Loading: Results for the Concept of the Strategic Implant®. *Ann Maxillofac Surg.* 2019; 9(1):78-88.
- [115.] Ihde A, Lazarov A, Gaur V, Lysenko V, Konstantinovic V, Grombkötö G, Lukas P, Ihde S: Consensus regarding 16 recognized and clinically proven methods and sub-methods for placing corticobasal® oral implants. *Ann Maxillofac Surg* 2020;10:457-62
- [116.] Ihde S, Palka L, Slawomir J, Janecek M, Gozdziwska-Harlajczuk K.: Three-Dimensional Determination of the Fusion Zone between the Distal Maxilla and the Pterygoid Plate of the Sphenoid Bone and Considerations for Implant Treatment Procedure. *Appl. Sci.* 2021, 11, 30
- [117.] Lin CS, Wu SY, Huang HY, Lai YL: Systematic Review and Meta-Analysis on Incidence of Altered Sensation of Mandibular Implant Surgery. *PLoS One.* 2016 21;11(4)
- [118.] Pappaspyridakos P, De Souza A, Vazouras K, Gholami H, Pagni S, Weber HP.: Survival rates of short dental implants (≤ 6 mm) compared with implants longer than 6 mm in posterior jaw areas: A meta-analysis. *Clin Oral Implants Res.* 2018; 29, 16:8-20.
- [119.] Guidelines of the 11th European Consensus Conference 2016. Short, angulated and diameter-reduced implants. *EDI J.* 2016; 12(1): 16–19.

Fogászati implantátumok behelyezésének diagnosztikája, sebészi irányelvei

- [120.]Thoma DS, Zeltner M, Hüsler J, et al. EAO Supplement Working Group 4 – EAO CC 2015: Shortimplants versus sinus lifting with longer implants to restore the posterior maxilla: a systematic review. *Clin Oral Implants Res.* 2015; 26: 154–169
- [121.]Bérczy K, László Zs, Göndöcs Gy, Shkolnik T, Joób-FÁ: Az implantátumok méretváltozásának tendenciái az utóbbi években: 1. rész: Rövid implantátumok szerepe a fogászati implantológiában: Irodalmi áttekintés *Fogorvosi Szemle* 109: 4, 36-140, (2016)
- [122.]Inchingolo AD, Inchingolo AM, et al: Effectiveness of Osseodensification Drilling Protocol for Implant Site Osteotomy: A Systematic Review of the Literature and Meta-Analysis. *Materials (Basel).* 2021; 28, 14(5):1147.
- [123.]Al-Johany SS, Al Amri MD, Alsaeed S, Alalola B. Dental Implant Length and Diameter: A Proposed Classification Scheme. *J Prosthodont.* 2017; 26(3):252-260.
- [124.]Schiegnitz E, Al-Nawas B.: Narrow-diameter implants: A systematic review and meta-analysis. *Clin Oral Implants Res.* 2018; 29: 21-40.
- [125.]Goiato MC, Andreotti AM, Dos Santos DM, Nobrega AS, de Caxias FP, Bannwart LC.: Influence of length, diameter and position of the implant in its fracture incidence: A Systematic Review. *J Dent Res Dent Clin Dent Prospects.* 2019 Spring;13(2):109-116.
- [126.]Al-Aali KA, ArRejaie AS, Alrahlah A, AlFawaz YF, Abduljabbar T, Vohra F.: Clinical and radiographic peri-implant health status around narrow diameter implant-supported single and splinted crowns. *Clin Implant Dent Relat Res.* 2019; 21(2):386-390.
- [127.]Javed F, Romanos GE. Role of implant diameter on long-term survival of dental implants placed in posterior maxilla: a systematic review. *Clin Oral Investig.* 2015; 19(1):1-10.
- [128.]Koppány F. A fogászati implantátumok felületmorfológiájának befolyása a csontintegrációra, Összefoglaló referátum *Fogorvosi Szemle* 2019. 112. (1) 18–23.
- [129.]Nagy R, Szűcs A, Ruszin T, Joób FÁ: A rheumatoid arthritis a szájsebészet és implantológiai ellátásban a szakirodalom alapján. *Fogorvosi szemle*, 2017; 110: 3–6.
- [130.]Le Guehenne L, Soueidan A, Layrolle P, Amouriq Y: Surface treatments of titanium dental implants for rapid osseointegration. *Dent Mater.* 2007; 23: 844–855.
- [131.]Abraham CM: A brief historical perspective on dental implants, their surface coatings and treatments. *Open Dent J.* 2014; 8: 50–55.
- [132.]Albrektsson T, Wennerberg A: Oral implant surfaces: part 1-review focusing on topographic and chemical properties of different surfaces and in vivo responses to them. *Int J Prosthodont.* 2004; 17: 536–544.
- [133.]Chrcanovic BR, Albrektsson T, Wennerberg A: Reasons for failures of oral implants. *J Oral Rehabil.* 2014; 41: 443–476.
- [134.]Coelho PG, Jimbo J, Tovar N, Bonfante, EA: Osseointegration: hierarchical designing encompassing the micrometer, micrometer, and nanometer length scales. *Dent Mater.* 2015; 31: 37–52.
- [135.]Mendonça G, Mendonça DBS, Aragão FJL, Cooper LF: Advancing dental implant surface technology – from micron – to nanotopography. *Biomaterials*, 2008; 29: 3822–3835.
- [136.]Rigolin MSM, de Avila ED, Basso FG, Hebling J, de Costa CA, Mollo Junior FA: Effect of different implant abutment surfaces on OBA-09 epithelial cell adhesion. *Microsc Res Tech.* 2017; 80: 1304–1309.
- [137.]Webster TJ, Ejiófor, JU: Increased osteoblast adhesion on nanophases metals: Ti, Ti6Al4V, and CoCrMo. *Biomaterials*, 2004; 25: 4731–4739.
- [138.]Körmöczy K, Komlós G, Papócsi P, Horváth F, Joób-Fancsaly Á.: The early loading of different surface-modified implants: a randomized clinical trial. *BMC Oral Health.* 2021, 26;21(1):207.
- [139.]A. Wennerberg et al. (eds.), *Implant Surfaces and their Biological and Clinical Impact*, © Springer-Verlag Berlin Heidelberg 2015
- [140.]Wennerberg A, Albrektsson T, Andersson B. Design and surface characteristics of 13 commercially available oral implant systems. *Int J Oral Maxillofac Implants.* 1993; 8: 622–3.
- [141.]Rameh S, Menhall A, Younes R.: Key factors influencing short implant success. *Oral Maxillofac Surg.* 2020; 24(3):263-275.
- [142.]Weszl M, Tóth KL, Kientzl I, Nagy P, Pammer D, Pelyhe L, Vrana L, Nihal E, Scharnweber D, Wolf-Brandstetter, Joób FÁ: et al: Investigation of the mechanical and chemical characteristics of nanotubular and nano-pitted anodic films on grade 2 titanium dental implant materials. *Materials Science & Engineering C- Materials for Biological Applications* 78 pp. 69-78., 10 p. (2017)
- [143.]Buser D, Chappuis V, Belsler UC, Chen S: Implant placement post extraction in esthetic single tooth sites: when immediate, when early, when late? *Periodontol* 2000. 2017; 73(1):84-102.
- [144.]Annibaldi S, Bignozzi I, Iacovazzi L, La Monaca G, Cristalli MP.: Immediate, early, and late implant placement in first-molar sites: a retrospective case series. *Int J Oral Maxillofac Implants.* 2011; 26(5):1108-22.

Fogászati implantátumok behelyezésének diagnosztikája, sebészi irányelvei

- [145.]Gallucci GO, Hamilton A, Zhou W, Buser D, Chen S. Implant placement and loading protocols in partially edentulous patients: A systematic review. *Clin Oral Implants Res.* 2018; 29:106-134.
- [146.]Tarnow DP, Chu SJ, Salama MA, Stappert CF, Salama H, Garber DA, Sarnachiaro GO, Sarnachiaro E, Gotta SL, Saito H.: Flapless postextraction socket implant placement in the esthetic zone: part 1. The effect of bone grafting and/or provisional restoration on facial-palatal ridge dimensional change-a retrospective cohort study. *Int J Periodontics Restorative Dent.* 2014; 34(3): 323-31.
- [147.]Gluckman H, Du Toit J, Salama M, Nagy K, Dard M.: A decade of the socket-shield technique: a step-by-step partial extraction therapy protocol. *Int J Esthet Dent.* 2020; 15(2): 212-225.
- [148.]Linkevicius T, Apse P, Grybauskas S, Puisys A.: The influence of soft tissue thickness on crestal bone changes around implants: a 1-year prospective controlled clinical trial. *Int J Oral Maxillofac Implants.* 2009; 24:712–719.
- [149.]ITI treatment 1: Buser D., Belser U., Wismeijer D.: ITI treatment guide volume 1 Implant therapy in the esthetic zone. Single tooth replacements. Quintessence Publishing 2007.
- [150.]Buser D, von Arx T, ten Bruggenkate C, Weingart D.: Basic surgical principles with ITI implants. *Clin Oral Implants Res.* 2000;11, 1:59-68.
- [151.]Grunder U, Gracis S, Capelli M.: Influence of the 3-D bone-to-implant relationship on esthetics. *Int J Periodontics Restorative Dent.* 2005, 25(2):113-9.
- [152.]Tarnow DP, Magner AW, Fletcher P.: The effect of the distance from the contact point to the crest of bone on the presence or absence of the interproximal dental papilla. *J Periodontol.* 1992; 63(12):995-6.
- [153.]Lindhe J, Meyle J, Group DoEWoP. Peri-implant diseases: Consensus Report of the Sixth European Workshop on Periodontology. *J Clin Periodontol* 2008; 35:282-285.
- [154.]Broggini N, McManus LM, Hermann JS, et al. Peri-implant inflammation defined by the implant-abutment interface. *J Dent Res.* 2006; 85(5):473–478.
- [155.]Quirynen M, van Steenberghe D.: Bacterial colonization of the internal part of two-stage implants: an in vivo study. *Clin Oral Implants Res.* 1993; 4(3):158–161.
- [156.]Piattelli A, Vrespa G, Petrone G, Iezzi G, Annibali S, Scarano A.: Role of the microgap between implant and abutment: a retrospective histologic evaluation in monkeys. *J Periodontol.* 2003; 74(3):346–352.
- [157.]Becker W, Becker BE, Ricci A, et al.: A prospective multicenter clinical trial comparing one- and two-stage titanium screw-shaped fixtures with one-stage plasma-sprayed solid-screw fixtures. *Clin Implant Dent Relat Res* 2000; 2:159-165.
- [158.]Qian J, Wennerberg A, Albrektsson T.: Reasons for marginal bone loss around oral implants. *Clin Implant Dent Relat Res.* 2012; 14(6): 792–807.
- [159.]Hermann JS, Buser D, Schenk RK, Cochran DL.: Crestal bone changes around titanium implants. A histometric evaluation of unloaded non-submerged and submerged implants in the canine mandible. *J Periodontol.* 2000;71(9):1412–1424.
- [160.]Canullo L, Fedele GR, Iannello G, Jepsen S.: Platform switching and marginal bone-level alterations: the results of a randomized-controlled trial. *Clin Oral Implants Res.* 2010; 21(1):115–121.
- [161.]Grandi T, Guazzi P, Samarani R, Garuti G.: Immediate positioning of definitive abutments versus repeated abutment replacements in immediately loaded implants: effects on bone healing at the 1-year follow-up of a multicentre randomised controlled trial. *Eur J Oral Implantol* 2012; 5:9-16.
- [162.]Adell R, Lekholm U, Rockler B, Brånemark PI.: A 15-year study of osseointegrated implants in the treatment of the edentulous jaw. *Int J Oral Surg.* 1981;10(6):387–416.
- [163.]Albrektsson T, Jansson T, Lekholm U.: Osseointegrated dental implants. *Dent Clin North Am.* 1986; 30:151–174.
- [164.]Su H, Gonzalez-Martin O, Weisgold A, Lee E.: Considerations of implant abutment and crown contour: critical contour and subcritical contour. *Int J Periodont Restor Dent.* 2010; 30:335–343.
- [165.]Saleh MHA, Ravidà A, Suárez-López Del Amo F, Lin GH, Asa'ad F, Wang HL. The effect of implant-abutment junction position on crestal bone loss: A systematic review and meta-analysis. *Clin Implant Dent Relat Res.* 2018; 20(4):617-633.
- [166.]Ercoli C, Jammal G, Buyers M, Tsigarida AA, Chochlidakis KM, Feng C, Caton J.: Influence of Apico-Coronal Implant Placement on Post-Surgical Crestal Bone Loss in Humans. *J Periodontol.* 2017; 88(8): 762-770.
- [167.]Nevins M, Nevins ML, Camelo M, Boyesen JL, Kim DM.: Human histologic evidence of a connective tissue attachment to a dental implant. *Int J Periodont Restor Dent.* 2008; 28:111–121.
- [168.]Piattelli A, Vrespa G, Petrone G, Iezzi G, Annibali S, Scarano A.: Role of the microgap between implant and abutment: a retrospective histologic evaluation in monkeys. *J Periodontol.* 2003; 74(3):346–352.

Fogászati implantátumok behelyezésének diagnosztikája, sebészi irányelvei

- [169.]Sutter F, Schroeder A, Buser DA.: The new concept of ITI hollowcylinder and hollow-screw implants: part 1. Engineering and design. *Int J Oral Maxillofac Implants*. 1988; 3:161–172.
- [170.]Buser D, Dula K, Belser U, Hirt HP, Berthold H.: Localized ridge augmentation using guided bone regeneration. 1. Surgical procedure in the maxilla. *Int J Periodont Restor Dent*. 1993; 13:29–45.
- [171.]Hess D, Buser D, Dietschi D, Grossen G, Sch€onenbeger A, Belzer UC.: Esthetic single-tooth replacement with implants: a team approach. *Quintessence Int*. 1998; 29(2): 77–86.
- [172.]H€ammerle CHF, Br€agger U, B€urgin W, Lang NP.: The effect of subcrestal placement of the polished surface of ITI® implants on marginal soft and hard tissues. *Clin Oral Implants Res*. 1996; 7(2):111–119.
- [173.]Hartman GA, Cochran DL.: Initial implant position determines the magnitude of crestal bone remodeling. *J Periodontol*. 2004; 75 (4):572–577.
- [174.]Schwarz F, Hegewald A, Becker J.: Impact of implant-abutment connection and positioning of the machined collar/microgap on crestal bone level changes: a systematic review. *Clin Oral Implants Res*. 2014; 25(4): 417–425.
- [175.]Van Eekeren P, Tahmaseb A, Wismeijer D.: Crestal bone changes around implants with implant-abutment connections at epicrestal level or above: systematic review and meta-analysis. *Int J Oral Maxillofac Implants*. 2016; 31:119–124.
- [176.]Alsaadi G, Quirynen M, Komarek A, van Steenberghe D.: Impact of local and systemic factors on the incidence of oral implant failures, up to abutment connection. *J Clin Periodontol* 2007; 34:610-617.
- [177.]Cordaro L, Torsello F, Rocuzzo M. Clinical outcome of submerged vs. non-submerged implants placed in fresh extraction sockets. *Clin Oral Implants Res*. 2009; 20(12):1307-13
- [178.]Esposito M, Grusovin MG, Chew YS, Coulthard P, Worthington HV.: Interventions for replacing missing teeth: 1- versus 2-stage implant placement. *Cochrane Database Syst Rev*. 2018 23;5(5) 9.
- [179.]Troiano G, Lo Russo L, Canullo L, Ciavarella D, Lo Muzio L, Laino L.: Early and late implant failure of submerged versus non-submerged implant healing: A systematic review, meta-analysis and trial sequential analysis. *J Clin Periodontol*. 2018; 45(5):613-623.
- [180.]Deepak K, Tiwana D.: Atlas of Oral and Maxillofacial Surgery. Elsevier, 2015.
- [181.]Vajdovich I.: Dentális implantológia – Gyakorló fogorvosok részére. Semmelweis Kiadó, 2017
- [182.]Maló P, Lopes I, de AraújoNobre MA: The all on 4 concept. In Babbush CA, Hahn JA, Krauser JT, Rosenlicht JL, editors: *Dentalimplants: the art and science*, St Louis, 2011, Saunders.
- [183.]Singh PP, Cronin AN: Atlas of oral implantology 3, pp 164, 167, 182-183, 275-277, St Louis, 2009, Mosby.
- [184.]Schenk, G., Flemmig, T. F. et al: Controlled local delivery of tetracycline HCl in the treatment of periimplant mucosal hyperplasia and mucositis. A controlled case series. *Clinical oral implants research*, 1997, 8(5), 427-433.
- [185.]Albrektsson T, Lekholm U. Osseointegration: Current state of the art. *Dent Clin North Am*. 1989; 33:537–554.
- [186.]Manzano G, Montero J, Martín-Vallejo J, Del Fabbro M, Bravo M, Testori T.: Risk Factors in Early Implant Failure: A Meta-Analysis. *Implant Dent*. 2016; 25 (2) :272-80.
- [187.]Baqain ZH, Moqbel WY, Sawair FA.: Early dental implant failure: Risk factors. *Br J Oral Maxillofac Surg*. 2012; 50:239–243.
- [188.]Berglundh T, et al.: Peri-implant diseases and conditions: Consensus report of workgroup 4 of the 2017 World Workshop on the Classification of Periodontal and Peri-Implant Diseases and Conditions. *J Periodontol*. 2018; 89 1:313-318.
- [189.]Renvert S, Roos-Jansáker AM, Claffey N.: Non-surgical treatment of peri-implant mucositis and peri-implantitis: a literature review. *J Clin Periodontol*. 2008; 35 :305-15.
- [190.]Khoury F, Keeve PL, Ramanauskaitė A, Schwarz F, Koo KT, Sculean A, Romanos G.: Surgical treatment of peri-implantitis - Consensus report of working group 4. *Int Dent J*. 2019; 69: 18-22.

X. FEJLESZTÉS MÓDSZERE

1. Fejlesztőcsoport megalakulása, a fejlesztési folyamat és a feladatok dokumentálásának módja

Az egészségügyi szakmai irányelv kidolgozását az Egészségügyi Szakmai Kollégium Fog- és szájbetegségek Tagozata kezdeményezte a témaválasztási javaslat dokumentum kitöltésével és továbbításával.

Ezután megtörtént a társszerzők, véleményezőik kijelölése, az irányelvfejlesztő csoport megalakulása.

Az irányelv fejlesztése a bizonyítékokon alapuló szakmai irányelvek fejlesztéséről szóló dokumentumának felhasználásával, a vizsgálati és terápiás rendek kidolgozásának és szerkesztésének, valamint az ezeket érintő szakmai egyeztetések lefolytatásának egységes szabályairól szóló 18/2013. (III.5.) EMMI rendeletben foglaltak szerint történt. A fejlesztőcsoport a megalakulást követően meghatározta az egyes elvégzendő feladatokat.

Fogászati implantátumok behelyezésének diagnosztikája, sebési irányelvei

A fejlesztési folyamat során, napi szinten kommunikáltak egymással a szakemberek, illetve heti rendszerességgel strukturált formában az addig elkészült munkáról, illetve a folyamatról visszajelzést adtak. Az irányelv kialakítása a tagok egyéni munkáján és többszöri konzultáción keresztül valósult meg.

2. Irodalomkeresés, szelekció

Az egészségügyi szakmai irányelv fő kérdéseinek meghatározása (klinikai probléma meghatározása, a vizsgált diagnosztikus vagy terápiás eljárások meghatározása, egy beavatkozás összehasonlítása a referencia vagy rutin eljárással) után ezek elemeit kulcsszavakként használtuk az irodalomkeresés során a PubMed adatbázisban.

Elsődlegesen már meglévő bizonyítékokon alapuló nemzetközi irányelveket kerestünk. Az itt talált irányelveket felhasználás előtt alaposan áttanulmányoztuk, kritikusan értékeltük és ajánlásait összevetettük a hazai gyakorlattal. Ha nem találtunk adaptálásra alkalmas irányelvet, a bizonyítékok felkutatását a megfogalmazott klinikai kérdések alapján meghatározott keresőszavak segítségével végeztük.

Az irodalomkutatás időintervalluma: 2021.01.01-2021.06.01.

Az adatbázisban (2021.02.08.) a basal implant-dental-immediate-loading szavak keresésére mindössze 18 találat, strategic implant-dental-immediate-loading 16 találat, ezzel szemben implant-dental-immediate-loading szavakra 3129 találatot eredményeztek. A basal implant és strategic implant keresőszavak használatával sem metaanalízis, sem szisztematikus irodalmi áttekintés nem érhető el, amely jól szemlélteti, hogy a módszer jelenleg nem jól megalapozott evidenciákra épül. A jövőben nagyobb esetszámú, hosszabb utánkövetéssel rendelkező, nagyszámú tanulmányokra, összehasonlító vizsgálatokra lenne szükség.

3. Felhasznált bizonyítékok erősségének, hiányosságainak leírása (kritikus értékelés, „bizonyíték vagy ajánlás mátrix”), bizonyítékok szintjének meghatározási módja

A nemzetközi irányelveket szükség esetén körültekintően adaptáltuk a hazai környezetre. Amennyiben az adott kérdéskörre nem rendelkezünk jó irányelvajánlásokkal, törekedtünk a primer (pl. RCT, kohorsz, eset-kontroll tanulmányok) vagy szekunder szakirodalom (pl. a primer tudományos eredményeket összefoglaló szisztematikus irodalmi áttekintések, meta-analízisek) feldolgozására. Ha az egészségügyi szakmai irányelv ajánlásai nem más irányelv ajánlások adaptálásán, hanem tudományos tanulmányokból származó bizonyítékokon alapultak, először megállapítottuk az adott kérdésre vonatkozó bizonyítékok besorolási fokozatát.

4. Ajánlások kialakításának módszere

Az ajánlások megfogalmazása során a rendelkezésre álló, a kritikusan értékelt külső irányelvekből, valamint a szakirodalomból származó, rangsorolt bizonyítékokat először összefoglaltuk, szintetizáltuk. Ha sem nemzetközi irányelvek, sem tudományos bizonyítékok nem álltak rendelkezésre egy adott kérdés megválaszolására szolgáló ajánlás kialakításához, akkor az irányelvfejlesztő csoport szakértői véleményeken alapuló konszenzusán alapult az ajánlás.

Az ajánlások besorolása az azokat alátámasztó bizonyítékok rangsorolásán alapul. A hazai adottságokat, a nemzetközi irányelvek adaptálhatóságát a fejlesztőcsoport az ajánlások megfogalmazásánál figyelembe vette.

5. Véleményezés módszere

Az ajánlások megfogalmazása során a rendelkezésre álló, a kritikusan értékelt külső irányelvekből, valamint a szakirodalomból származó, rangsorolt bizonyítékokat először összefoglaltuk, szintetizáltuk. Ha sem nemzetközi irányelvek, sem tudományos bizonyítékok nem álltak rendelkezésre egy adott kérdés megválaszolására szolgáló ajánlás kialakításához, akkor az irányelvfejlesztő csoport szakértői véleményeken alapuló konszenzusán alapult az ajánlás.

Az ajánlások besorolása az azokat alátámasztó bizonyítékok rangsorolásán alapul. A hazai adottságokat, a nemzetközi irányelvek adaptálhatóságát a fejlesztőcsoport az ajánlások megfogalmazásánál figyelembe vette.

6. Független szakértői véleményezés módszere

Nem került bevonásra.

XI. MELLÉKLET

1. Alkalmazást segítő dokumentumok

1.1. Betegtájékoztató, oktatási anyagok

1. tájékoztató. Implantációs műtéti beleegyező nyilatkozat

IMPLANTÁCIÓS MŰTÉTI BELEEGYZŐ NYILATKOZAT

Alulírott.....szül.idő.....
lakcím.....TAJ-szám.....
 kijelentem és aláírással tanúsítom, hogy a személyes orvosi tájékoztatások nyomán állapotom természetét megértettem. Megismertem a lehetséges kezelési formákat, a fogászati implantáció esetleges és lehetséges szövődményeit, azok kockázatát, valamint az implantáció elmaradásának kockázatait és következményeit.

Megerősítem, hogy érthető tájékoztatást kaptam az implantáció szükségességéről, az implantáció elmaradásának valószínű következményeiről, az előrelátható orvosi intézkedések jellegéről, lefolyásáról, terjedelméről, mértékéről, a beavatkozás lényegéről és azokról az okokról, amiért ezek orvosi szempontból előnyt jelentenek, az ezzel összefüggő, elkerülhetetlen hátrányos következményekről, lehetséges kockázatokról és gyakoribb szövődményekről és veszélyekről, várható eredményekről, kilátásokról.

Elismerem, hogy a kezelőorvos a fogászati implantátum beültetés melletti más fogpótlási lehetőségekről – úgymint rögzített, részleges kivehető, teljes kivehető pótlás – tájékoztatót, azok előnyeiről, hátrányairól személyemre vonatkozóan felvilágosított és mindezeket figyelembe véve döntöttem az implantálás módszere mellett.

Tudomásul veszem, hogy a beavatkozás következtében lehetséges a meglévő fogak sérülése, csonttörés, az arcüreg megnyílása, elhúzódó gyulladás, allergiás reakciók az alkalmazott gyógyszerekkel szemben.

Tudomásul veszem, hogy a műtét eredményeként jelentkezhet sebfájdalom, arcduzzanat, arclilulás, kékülés, utóvérzés, szájjár, étkezési nehezítettség, az alsó ajkak és a nyelv átmeneti zsibbadása; orrvérzés, levegőátáramlás, gyulladás, esetenként arcidegzsába jellegű tünetek, mely elváltozások pontos időtartama nem mondható meg előre.

Tudomásul veszem, hogy a csontgyógyulás egyes személyenként eltérő és előfordulhat, hogy az implantátumok bizonyos esetekben nem csontosodnak be, így el kell őket távolítani.

Vállalom, hogy az implantációt követően az orvosi utasításokat betartom és rendszeres kontroll vizsgálatokon megjelenek.

Tudomással bírok arról, hogy jogom van a felajánlott kezeléseket, műtéteket bármelyikének vagy mindegyikének visszautasítására.

A kezelés olyan kiterjesztéséhez és változtatásokhoz, – mind a tervezett implantáció alatt vagy után – amelyek az orvosi intézkedések alkalmazása során előre nem látható okból szükségesek vagy célszerűnek mutatkoznak az implantáció sikere szempontjából, már most hozzájárulok. Beleegyezem továbbá a műtét során használt anyagok megváltoztatásába is, amennyiben a beavatkozást végző orvos ennek szükségességét ítéli meg.

Az implantációval kapcsolatban felmerült kéréseimről részletes felvilágosító beszélgetés során a kezelőorvosom kielégítően tájékoztatót. Szóban feltett kérdéseimre megfelelő és számomra érthető választ kaptam.

Kellő idő állt rendelkezésemre ahhoz, hogy szabadon dönthessek arról, hogy milyen kezelést szeretnék, így elegendő gondolkodási idő után beleegyezem, hogy a felajánlott implantációs műtétet – azok ismert lehetséges veszélyeinek tudatában – rajtam a kezelőorvos elvégezze. Az előrelátható orvosi intézkedéseket és kezelésmódokat elfogadom.

Kijelentem, hogy fenti nyilatkozataim akaratommal mindenben megegyeznek, azokat a tájékoztatás megértése alapján minden kényszerből mentesen adom és ezt aláírással is megerősítem.

Megjegyzések:.....

Helység, dátum.....

.....
 páciens/törvényes képviselő

1.2. Tevékenységsorozat elvégzésekor használt ellenőrző kérdőívek, adatlapok

Nem készült.

1.3. Táblázatok

1. táblázat. Antiresszorptív kezelésben részesülő páciensek rizikóanalízisének szempontjai. [8]

„Low-risk” beteg	„High-risk” beteg
<p><i>Szisztémás:</i> Benignus (osteológiai) alapbetegség Egyszerű AR vagy VEGF-terápia Orális gyógyszer-adminisztráció Alacsony kumulatív dózis, rövid kezelési idő Kísérő betegség hiánya (DM, RA) Egyéb gyógyszeres kezelés hiánya</p> <p><i>Lokális:</i> Nincs megelőző MRONJ az anamnézisben Jó páciens compliance Jó szájhigiéné Fogon megtámasztott pótlás/ nincs fogpótlás</p>	<p><i>Szisztémás:</i> Malignus alapbetegség Kombinált/konkomittáns AR + VEGF-terápia Intravénás gyógyszer-adminisztráció Magas kumulatív dózis, hosszú kezelési idő Kísérő betegség jelenléte (DM, RA) Egyéb gyógyszeres kezelés (szteroid-, immunterápia)</p> <p><i>Lokális:</i> Megelőző MRONJ az anamnézisben Rossz páciens compliance Rossz szájhigiéné Nyálkahártyán/rosszul támaszkodó fogpótlás</p>

AR = antiresszorptív; DM = diabetes mellitus; RA = rheumatoid arthritis; VEGF = vascularis endothelialis növekedési faktor

2. táblázat. Vérzékenységet okozó gyógyszerek fogorvosi szempontból fontos farmakológiája. [56]

Véralvadásgátló szer jellemzői	acetilszalicilsav	clopidogrel	4-hydroxi-kumarin	aceno-kumarol	rivaroxaban	dabigatran	Heparin/L MWH
	thrombocytá aggregáció gátlók		K-vitamin antagonisták		ún. új orális antikoagulánsok		
Hatásmechanizmus	a thromboxan A2 képződés irreverzibilis gátlásán keresztül a thrombocytá aggregáció gátlása	ADP receptor blokkolása útján akadályozza a vérlemezkék aggregációját	K-vitamin epoxid reduktáz gátlása, gátolja a funkcionálisan aktív K-vitamin dependens alvadási faktorok képződését		direkt Xa faktor inhibitor	direkt thrombin (IIa) inhibitor	anti-thrombin III hatását potenciózza, Xa, (IIa) faktor inaktiválás
A hatás eléréséig szükséges idő	3-6 óra	1. naptól jelentős gátlás, 3-7. naptól egyensúlyi állapot	2-7 nap	2-3 nap	2-4 óra	2-4 óra	3-5 óra
Eliminációs féleletidő (hatástartam*)	2-3 óra (8-10 nap*)	egyszeri dózis: 8 óra, fenntartó terápia: 30-50 óra (5 nap*)	18-70 óra (2-5 nap*)	8-11 óra (2 nap*)	7-11 óra	12-17 óra	4 óra

Fogorvosi kezeléssel kapcsolatos javaslat	Nem kell leállítani, lokális vérzéscsillapítás sz.e.	3,5>INR esetén lokális vérzéscsillapítás	az utolsó adag utáni legkésőbbi időpontban kezelni a beteget		lokális vérzéscsillapítás
Antidótum	Thrombocyta készítmény	K-vitamin (Konakion); FFP (friss fagyasztott plazma); PCC (prothrombin komplex konc.)	Vizsgálati stádiumban: Xa faktor inhibitor antidótum (pl.: Andexanet alfa)	Vizsgálati stádiumban: idarucizumab	protamin szulfát

3. táblázat. A statikus navigáció pontossága. [84]

	Részleges fogatlanság	Teljes fogatlanság
Coronalis eltérés	0,9 mm (0,79-1,00)	1,3 mm (1,09-1,56)
Apicalis eltérés	1,2 mm (1,11-1,20)	1,5 mm (1,29-1,62)
Tengelyeltérés	3,3° (2,07-4,63)	3,3° (2,71-3,88)
Vertikális eltérés coronalisan	0,2 mm (-0,25-0,57)	
Vertikális eltérés apicalisan	0,5 mm (-0,08-1,13)	

4. táblázat. Implantátum behelyezésének lehetséges időpontjai az esztétikai régióban, Buser és mtsi. javaslatai. [143]

Terminológia	Azonnali implantátum behelyezés	Korai implantátum behelyezés lágyszöveti gyógyulással	Korai implantátum behelyezés részleges csont gyógyulással	Késői implantátum behelyezés	
Műtét típus	1. típus	2. típus	3. típus	4. típus, csontpótlással kiegészítve gerinc preservatio céljából	4. típus preservatio nélkül
Műtétet megelőző gyógyulás időtartama	-	4-8 hét	12-16 hét	6 hónap, vagy annál hosszabb	6 hónap, vagy annál hosszabb (gyakran évek)
Esetkiválasztás szempontjai	-Intakt facialis alveolus csontfal, vastag fal fenotípussal (> 1 mm) -Vastag lágyszöveti biotípus -Alveolusban nincs akut gyulladás -Elégséges apicalis csontkínálat az implantátum három dimenzióban	-Vékony, vagy sérült facialis csontfal -Elégséges apicalis csontkínálat az implantátum három dimenzióban ideális pozíciójú stabilizációjához	Kiterjedt periapicalis csontdefektus, mely esetben 1., 2. típusú műtét nem lehetséges	-Serdülők (nem érték el az implantáció alsó korhatárát) (<20 éves) -Kiterjedt csont laesio a foggyökértől apicalisan, palatinalisan Apicalis pozícióban ankilotizált foggyökér, hiányos csontvolumen a gyökértől	Implantáció hosszú távú, késleltetése a páciens (pl. serdülő, várandósság), vagy a lokális tényezőkből (pl. kiterjedt cysta) adódóan

Fogászati implantátumok behelyezésének diagnosztikája, sebészi irányelvei

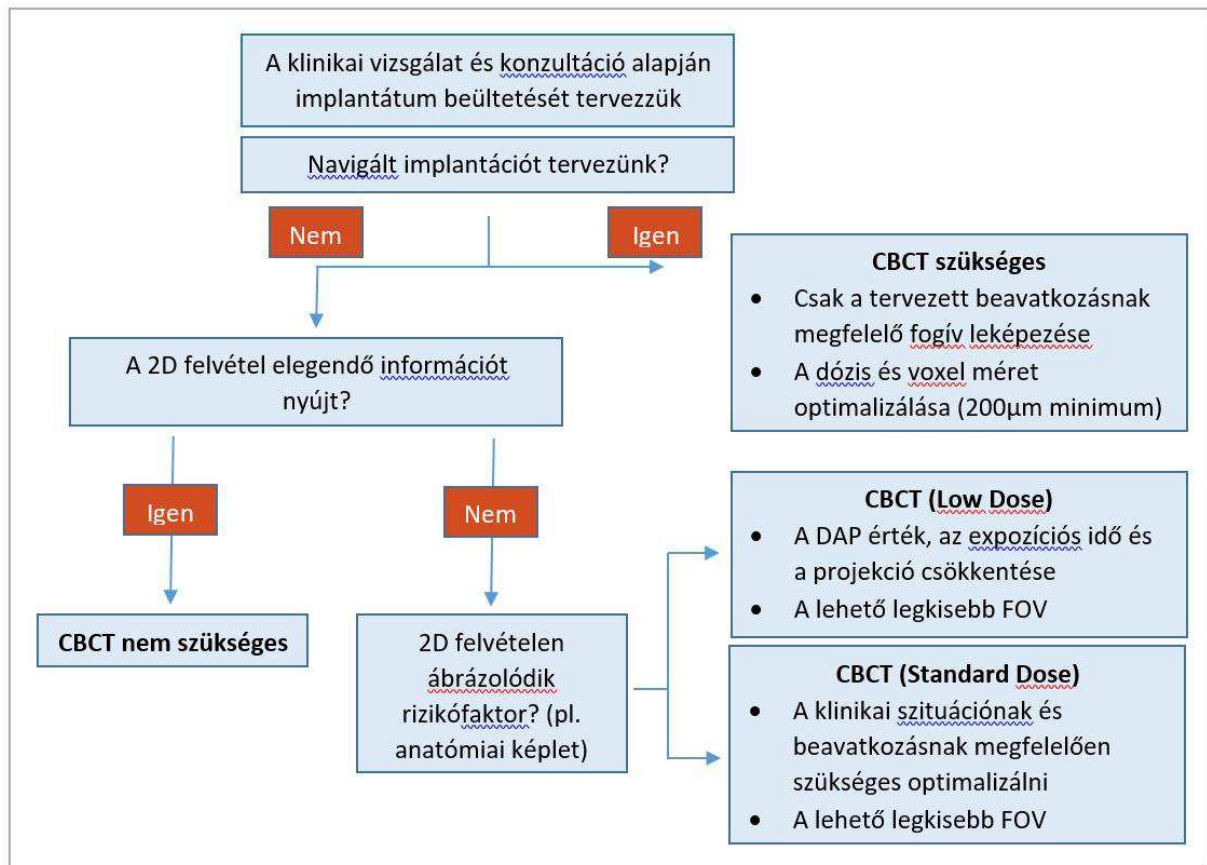
	ideális pozíciójú stabilizációjához			apicalisan	
Sebészeti kivitelezés	Lehetőség szerint lebenyképzés nélkül, Belső augmentatio	Lebenyképzéssel Kontúragmentatio GBR-vel	Lebenyképzéssel Kontúragmentatio GBR-vel	Lebenyképzéssel Kontúragmentatio GBR-vel	-Elégséges csontmennyiség lebenyképzéssel, kontúragmentatioval (GBR technika) -Elégtelen mennyiségű csont esetén, csontpótlás több lépésben. Ezt követően implantátum behelyezés általában kontúragmentatioval
Nehézségi szint	Komplex (C kategória)	Haladó (A kategória)	Haladó (A kategória)	Haladó (A kategória)	Komplex (C kategória)

5. táblázat. A megfelelő implantátum pozicionálás irodalmi hivatkozásokkal alátámasztva. [153]

Irodalom	Mesiodistalis	Irodalom	Apicocoronalis	Irodalom	Vesibulooralis
Grunder és mtsai (2005)	1,5 mm-re a szomszédos fogaktól			Buser és mtsai (2004)	1 mm-el palatinalisabban a szomszédos fog emergencia pontjától
Vela és mtsai (2012)	1 mm-re a szomszédos fogtól (platform switching esetén)	Saadon és mtsai (1999), Grunder és mtsai (2005), Capelli & Testori (2012)	3 mm-el a korona apicalis széle alatt		
Grunder és mtsai (2005)	3 mm-re a szomszédos implantátumtól	Buser és mtsai (2004)	1 mm-el apicalisabban a szomszédos fog zománc-cement határától	Scutella és mtsai (2015)	Az implantátum hossz tengelye a jövőbeni fog, vagy szomszédos fog incisalis élének megfelelően legyen

1.4. Algoritmusok

1. ábra. A sugárdózis optimalizálásának stratégiája a 2011-es EAO (European Association for Osseointegration) irányelvek alapján. [75]



1.5. Egyéb dokumentumok

Nem készültek.