Emberi Erőforrások Minisztériuma
EGÉSZSÉGÜGYI SZAKMAI KOLLÉGIUM

Egészségügyi szakmai irányelv
Implantátum elhorgonyzású és megtámasztású fogpótlások alkalmazása a foghiányok gyógyításában

Típusa:	Klinikai egészségügyi szakmai irányelv
Azonosító:	002134
Megjelenés dátuma:	év. hónap. nap (Közlönykiadó adja meg)
Érvényesség időtartama:	2025. április 15.
Kiadja:	Emberi Erőforrások Minisztériuma
Megjelenés helye	
Nyomtatott verzió:	Egészségügyi Közlöny
Elektronikus elérhetőség:	https://kollegium.aeek.hu

TARTALOMJEGYZÉK

I. IRÁNYELVFEJLESZTÉSBEN RÉSZTVEVŐK 2

II. ELŐSZÓ 3

III. HATÓKÖR 3

IV. MEGHATÁROZÁSOK 4

1. Fogalmak 4
2. Rövidítések 5
3. Bizonyítékok szintje 5
4. Ajánlások rangsorolása 6

V. BEVEZETÉS 7

1. A témakör hazai helyzete, a témaválasztás indoklása 7
2. Felhasználói célcsoport 8
3. Kapcsolat hivatalos hazai és külföldi irányelvekkel 8

VI. AJÁNLÁSOK SZAKMAI RÉSZLETEZÉSE 12

VII. JAVASLAT AZ AJÁNLÁSOK ALKALMAZÁSÁHOZ 31

1. Az alkalmazás feltételei a hazai gyakorlatban A jelölt szövegrész 31
2. Alkamlazást segítő dokumentumok listája 34
3. A gyakorlati alkalmazás mutatói, audit kritériumok 34

VIII. IRÁNYELV FELÜLVIZSGÁLATÁNAK TERVE 34

IX. IRODALOM 35

X. FEJLESZTÉS MÓDSZERE 44

1. Fejlesztőcsoport megalakulása, a fejlesztési folyamat és a feladatok dokumentálásának módja 44
2. Irodalomkeresés, szelekció 45
3. Felhasznált bizonyítékok erősségének, hiányosságainak leírása (kritikus értékelés, „bizonyíték vagy ajánlás mátrix”), bizonyítékok szintjének meghatározási módja 45
4. Ajánlások kialakításának módszere 45
5. Véleményezés módszere 45
6. Független szakértői véleményezés módszere 46

XI. MELLÉKLET 46

1. Alkalmazást segítő dokumentumok 46

I. IRÁNYELVFEJLESZTÉSBEN RÉSZTVEVŐK

Társszerző Egészségügyi Szakmai Kollégiumi Tagozat(ok):

1. Fog- és Szájbetegségek Tagozat
Prof. Dr. Hermann Péter, fog- és szájbetegségek szakorvosa, parodontológus, konzerváló fogászat és fogpótlástan szakorvosa, fogpótlástan szakorvos, implantológus, elnök, koordinátor, társszerző

Fejlesztő munkacsoport tagjai
Prof. Dr. Nagy Katalin, fog- és szájbetegségek szakorvosa, dento-alveoláris sebész, konzerváló fogászat és fogpótlástan szakorvosa, orális implantológus, fogpótlástan szakorvosa, társszerző
Dr. Mikulás Krisztina, fog- és szájbetegségek szakorvosa, konzerváló fogászat és fogpótlástan szakorvosa, parodontológus, fogpótlástan szakorvos, implantológus, társszerző
Dr. Joób-Fancsaly Árpád, dento-alveoláris sebész, orális implantológus, konzerváló fogászat és fogpótlástan szakorvosa, fog- és szájbetegségek szakorvosa, társszerző
Prof. Dr. Hegedűs Csaba, fog- és szájbetegségek szakorvosa, konzerváló fogászat és fogpótlástan szakorvosa, fogpótlástan szakorvos, orális implantológus, társszerző

Véleményező Egészségügyi Szakmai Kollégiumi Tagozat(ok):

Arc, -Állcsont Szájsebészet Tagozat
Prof. Dr. Piffkó József, fog- és szájbetegségek szakorvosa, szájsebészet szakorvosa, arc-állcsont-szájsebészet szakorvosa, dento-alveolaris sebészet szakorvosa, elnök, véleményező

„Az egészségügyi szakmai irányelv készítése során a szerzői függetlenség nem sérült."

„Az egészségügyi szakmai irányelvben foglaltakkal a fent felsorolt egészségügyi szakmai kollégiumi tagozatok dokumentáltan egyetértenek."

Az irányelvfejlesztés egyéb szereplői
Betegszervezet(ek) tanácskozási joggal:
Nem került bevonásra.

Egyéb szervezet(ek) tanácskozási joggal:
Nem került bevonásra.

Szakmai társaság(ok) tanácskozási joggal:
1. Magyar Implantológiai Társaság
2. Magyar Fogpótlástani Társaság

Független szakértő(k):
Nem került bevonásra.

II. ELŐSZÓ

A bizonyítékokon alapuló egészségügyi szakmai irányelvek az egészségügyi szakemberek és egyéb felhasználók döntéseit segítik meghatározott egészségügyi környezetben. A szisztematikus módszertannal kifejlesztett és alkalmazott egészségügyi szakmai irányelvek, tudományos vizsgálatok által igazoltan, javítják az ellátás minőségét. Az egészségügyi szakmai irányelvben megfogalmazott ajánlások sorozata az elérhető legmagasabb szintű tudományos eredmények, a klinikai tapasztalatok, az ellátottak szempontjai, valamint a magyar egészségügyi ellátórendszer sajátságainak együttes figyelembevételével kerülnek kialakításra. Az irányelv szektorsemleges módon fogalmazza meg az ajánlásokat. Bár az egészségügyi szakmai irányelvek ajánlásai a legjobb gyakorlatot képviselik, amelyek az egészségügyi szakmai irányelv megjelenésekor a legfrissebb bizonyítékokon alapulnak, nem pótolhatják minden esetben az egészségügyi szakember döntését, ezért attól indokolt esetben dokumentáltan el lehet térni.

III. HATÓKÖR

Egészségügyi kérdéskör:	Implantátum megtámasztású és elhorgonyzású fogpótlások készítése.
Ellátási folyamat szakasza(i):	A kezelési terv, a terhelési protokoll, az implantátum- fejek, a fogpótlás rögzítési módjának és kiterjesztésének megválasztását befolyásoló szempontok, az anyag választás biomechanikai aspektusai.
Az érintett ellátottak köre:	Mindazon felnőtt páciensek, akiknél a foghiány ellátására implantátum elhorgonyzású fogpótlás készítése válik szükségessé.
Érintett ellátók köre:	Fogszakorvos, fogorvos, illetve központi gyakornokok
Szakterület:	1300 fogászati ellátás 1301 dento-alveoláris sebészet 1302 fogszabályozás 1303 parodontológia 1306 fogászati röntgen 1308 konzerváló fogászat, fogpótlástan 1309 általános anesztéziában végzett fogászati ellátás 1700 arc-, állcsont-, szájsebészet
Ellátási forma:	A1 alapellátás A2 ügyeleti ellátás J1 szakrendelés
Progresszivitási szint:	I-II-III.
Egyéb specifikáció:	Államilag finanszírozott és magánfinanszírozott ellátás. Fogászati szakdolgozók (asszisztens, dentálhigiénikus).

IV. MEGHATÁROZÁSOK

1. Fogalmak

Az orális implantológiában a nemzetközi irodalomban használt „terminus technicus”-k magyar nyelvű megfelelőit fontosnak tartjuk a jelen egészségügyi szakmai irányelvben feltüntetni, az egységes szakmai fogalom használatának értelmezése miatt.

Implantátum: Sebészileg az állcsontba ültetett műgyökér, melyet olyan orvosi eszköznek tekintünk, mely önállóan képes egy hiányzó fog pótlására, teherviselésére. A korábbi gyökér (gyökerek) helyére sebészileg olyan módon ültethetőek be, hogy egyedi formájukkal, méretükkel a szomszédos fogazatot és anatómiai struktúrákat nem károsítják. Emellett lényeges, hogy szükség esetén eltávolításuk is kíméletesen, a fent említettek szerint legyen elvégezhető. A páciens érdekeit szem előtt tartva ügyelnünk kell arra, hogy az implantátum eltávolítása az eredeti csonthiánynál lényegesen nagyobb defektust ne hozzon létre.

Továbbá bizonyítottnak kell lennie, hogy az implantátum képes az osseointegratiora, akár önálló behelyezés esetén is. Ennek során a környező csontszövettel stabil kapcsolat jön létre, melyet kívülről a szájüregi lágyszövet véd. Stabilitását tehát nem csupán nagy számban behelyezve, a rágóterhelést a pillérek között elosztva lehet elérni a ráhelyezett fogpótlás segítségével.

Egyrészes implantátum: Az implantátum teste és feje mechanikailag egy egységet alkot.

Kétrészes implantátum: A kétrészes implantátum esetében az implantátumfej külső, illetve belső elhorgonyzással rögzül az implantátum testbe (az illeszkedésnek számos formája ismert pl. külső hexagonális kapcsolat, belső kónikus kapcsolat stb.).

Protetikai szemléletű tervezés (backward planning): Az implantátum pozíciójának meghatározásakor elsősorban a majdani implantátum felépítményt vesszük figyelembe, a meglévő csont kínálat mellett, annak érdekében, hogy az implantátumot terhelő erők - a felépítményen keresztül - a legideálisabban, lehetőleg tengelyirányban, terheljék az implantátumot.

A protetikai szemléletű implantátum pozíció tervezés figyelembe veszi a páciens igényeit, a tervezés biomechanikai szempontjait, a tervezett fogpótlás rögzítettségét, kiterjedését, megtámasztását és az esztétikai szempontokat. Szükség esetén kemény ill. lágyszöveti augmentáció javasolt.

Zárócsavar: Az implantátum occlusalis felszínét lezáró csavar az osseointegráció időszakában, kétfázisú implantációkor.

Transzmucosalis gyógyulási fej (ínyformázó csavar): Kétfázisú implantációnál az implantátum felszabadítását követően, vagy egyfázisú implantáció esetén azonnal az implantátumhoz csatlakoztatott csavar - gyógyulási fej - feladata a periimplantális lágyrészkontúr (emergencia profil) kialakítása és fenntartása**.**

Implantátumfej: Kétrészes implantátumok esetén az implantátumba behelyezett, egyrészes implantátum esetén annak folytatásába eső egység, amelynek feladata rögzített fogpótlás esetén a preparált csonkok helyettesítése, kivehető fogpótlásoknál az elhorgonyzás és részben vagy teljes egészében a megtámasztás biztosítása.

Lenyomati fej: A lenyomati fej feladata, hogy az implantátumhoz vagy az implantátumfejhez csatlakoztatva annak pozícióját a lenyomatban rögzülve, vagy oda visszahelyezve egyértelműen mutassa és a technikai analóg segítségével a mintára átvihetővé tegye.

A digitális lenyomatvétel során a scan body-t (speciális geometriájú karakterisztikával rendelkező szkennelő fej) az implantátumhoz rögzítve detektálható a pontos 3D implantátum pozíció intraorális szkenner segítségével.

Technikai analóg („laborimplantátum”, „laboranalóg”): A technikai analóg occlusalis felszíne pontos mása az implantátum, vagy az implantátumfej kialakításának. A mintában rögzülő része alámenős, retentív, ezért nem mozdul el. Létezik a mintából kiemelhető, de csak egy, egyértelmű pozícióban visszahelyezhető technikai analóg is. Direkt lenyomatvételnél nem használunk technikai analógot.

Fogpótlás (restaurátum, felépítmény): Az implantátumokkal elhorgonyzott és megtámasztott fogpótlás.

Élíves lenyomatvételi technika: A nyitott kanalas lenyomatvétel egyik speciális formája, amelyet egyfázisú implantációnál alkalmazunk abban az esetben, ha az implantátum megfelelő primer stabilitással bír, azonnal terhelhető. A művelet célja az implantátumok pontos pozíciójának regisztrálása az implantátum behelyezését követően azonnal (az élív segítségével), a műtéti terület „megsértése” nélkül, ideiglenes fogpótlás készítése céljából.

Protetikai lágyrészmenedzsment: Az ideiglenes fogpótlást az implantátum pozíciójától függően, lehetőleg anatómikus formához hasonlóan alakítjuk ki, elősegítve ezzel a periimplantális lágyszövet ideális formálását. A megfelelő mennyiségű keratinizált periimplantális mucosa jelenléte alapvető feltétele a protetikai lágyrészmenedzsmentnek, amely megfelelő szaktudással körültekintő lágyrészformálást biztosít egy vagy több

lépésben (elsősorban a csont szintjébe behelyezett - bone level (BL) - implantátumok esetében). Ez hosszútávú funkcióstabilitást és ideális esztétikai eredmények elérését biztosíthatja az esztétikail zónában és a támasztó zónában is, amelynek hosszútávon hatása van az interproximális csontszintre.

Periimplantális mucosa: Az implantátumot horizontálisan és vertikálisan, 3D-ben körülvevő szupra- és peri-implantális mucosa.

Implantátum elhorgonyzású, mucosalis megtámasztású kivehető fogpótlás: Olyan kivehető fogpótlás, amelynél az implantátumok csak az elhorgonyzásban vesznek részt, a megtámasztást teljes egészében a nyálkahártya-csont alapzat végzi. Az implantátumok nincsenek egységbe foglalva, jellemző lokalizációjuk az anterior régióban, a szemfogaknak megfelelően van.

Implantátum elhorgonyzású, muco-implantális megtámasztású kivehető fogpótlás: Olyan kivehető fogpótlás, amelynél az implantátumok nem csak az elhorgonyzásban, hanem a megtámasztásban is részt vesznek a nyálkahártya-csont alapzat mellett. Az implantátumok interforaminálisan kerülnek behelyezésre, azokat minden esetben egységbe kell foglalni, merevítőrudas rendszert kialakítva. A fogsor ekkor egy irányba süllyedhet, a merevítőrúd, mint forgástengely irányítja a süllyedést.

Implantátum elhorgonyzású, implantátumokkal megtámasztott kivehető fogpótlás: A kivehető fogpótlás elhorgonyzását és megtámasztását is az implantátumokra épülő merevítőrúd rendszer végzi. A fogsor egyik irányba sem süllyedhet, az alaplemeze nagymértékben redukálható.

2. Rövidítések

AAIP: American Association of Implant Prosthodontics
BL implantátum: Bone Level implant a csont szintjébe behelyezett implantátum
BNO: Betegségek Nemzetközi Osztályozása
BOP: (Bleeding on Probing) (szondázási) vérzési index
CAD/CAM: Computer Aided Design / Computer Aided Manufacturing
CBCT: Cone Beam Computer Tomográfia
CVD: Cardiovascular Disorders
DICOM: Digital Imaging and Communications in Medicine
DM: Diabetes Mellitus
EAO: European Association of Osseointegration
ITI: International Team of Implantology
NNK: Nemzeti Népegészségügyi Központ
OPG: Orthopantomogram
PI: Plaque Index plakk index
PPD: Probing Pocket Depth (tasak) szondázási mélység
PROM: Patient Reported Outcome Measure
RCT: Randomized Control Study
SAC: SAC Classification in Implant Dentistry: Straightforward, Advanced, Complex
SIGN: Scottish Interccollegiate Guidelines Network
TL implantátum: (Tissue Level implant) a mucosa szintjébe behelyezett implantátum
WHO: World Health Organization

3. Bizonyítékok szintje

A magyar egészségügyi szakmai irányelvben megfogalmazott ajánlások a SIGN, 2000 rangsorolás (Scottish Intercollegiate Guidelines Network) szerinti evidencia szintek és erősségek alapján történt [1].

A rendszerezett irodalmi áttekintések felkutatására a Cochrane Könyvtárat és a MEDLINE (PUBMED, EMBASE) adatbázisokat használtuk. Az International Team of Implantology (ITI), az American Association of Implant Prosthodontics (AAIP) és a European Association of Osseointegration (EAO) társaságok ajánlásait is alapul vettük az egészségügyi szakmai irányelv szerkesztése során [2-7].

A tudományos bizonyítékok rangsorolása.

Bizonyíték fokozata	**Meghatározás**	**Ajánlás rangsora**
1^{++}	Az eredmények olyan magas minőségű meta-analízisből, szisztematikus irodalmi áttekintésből, vagy több randomizált vizsgálatból származnak, melyekben nagyon alacsony a szisztematikus hiba (bias) lehetősége.	A
1^{+}	Az eredmények jól kivitelezett meta-analízisből, szisztematikus irodalmi áttekintésből, vagy több randomizált vizsgálatból származnak, melyekben alacsony a szisztematikus hiba (bias) lehetősége.	A
1^{-}	Az eredmények meta-analízisből, szisztematikus irodalmi áttekintésből, vagy több randomizált vizsgálatból származnak, melyekben nagy a szisztematikus hiba lehetősége.	
2^{++}	Az eredmények jó minőségű kohorsz vagy eset-kontroll vizsgálatok szisztematikus irodalmi áttekintéséből, vagy olyan jó minőségű kohorsz vagy eset-kontroll vizsgálatokból származnak, melyekben nagyon alacsony a szisztematikus hiba és a zavaró hatások esélye, továbbá a bizonyítékok és következtetések közötti ok-okozati kapcsolat valószínűsége nagy.	B
2^{+}	Az eredmények jól kivitelezett kohorsz vagy eset-kontroll vizsgálatokból származnak, melyekben alacsony a szisztematikus hiba és zavaró hatások esélye, és a bizonyítékok és következtetések közötti ok-okozati kapcsolat valószínűsége közepes.	C
2^{-}	Az eredmények olyan kohorsz és eset-kontroll vizsgálatokból származnak, melyekben nagy a szisztematikus hiba és zavaró hatások esélye, és a bizonyítékok és következtetések közötti kapcsolat nagy valószínűséggel nem okozati jellegű.	
3	Az eredmények nem kísérleti tanulmányból származnak, pl. esettanulmányok, esetsorozatok.	D
4	Az eredmények szakmai véleményen, (szakmai kollégium, kutatócsoport, vagy a szakterület vezető egyénisége(i)nek szakértői véleményén) alapulnak.	D

A tudományos bizonyítékok rangsorolása. A könnyebb áttekinthetőség végett az ajánlások rangsorát is feltüntettük a táblázatban.

Megjegyzés:
++ Az adott tanulmány értékeléskor az alkalmazott kérdőív szinte valamennyi kritériumának megfelelt, vagy a nem megfelelő elemek nem befolyásolták lényegesen a tanulmány következtetéseit.
+ A kritikus értékelő kérdőív néhány kritériumának nem felelt meg a tanulmány és a vizsgált kritériumnak nem megfelelő, hiányzó, vagy hiányosan kifejtett elemek nem valószínű, hogy befolyásolták a következtetéseket.
– A tanulmány csak kevés, vagy egyetlen kritériumnak sem felelt meg, és a nem megfelelő, hiányzó, vagy hiányosan kifejtett elemek nagy valószínűséggel befolyásolták a következtetéseket. A „-” jelzéssel rendelkező bizonyítékokat sohasem szabad ajánlás kialakítására felhasználni.

4. Ajánlások rangsorolása

A bizonyítékok rangsorolása alapján történt az ajánlások A, B, C és D szintű rangsorolása az egészségügyi szakmai irányelvek fejlesztéséhez szükséges útmutató szerint, ahol az A fokozatú ajánlás erősen ajánlott, a D fokozatú ajánlás szerint az adott eljárás, beavatkozás ajánlható, végezhető [1].

Ajánlás fokozat	Meghatározás
A	Az ajánlások legalább egy 1^{++} fokozatú bizonyítéknak számító meta-analízisen, vagy rendszerezett irodalmi áttekintésen alapulnak, és a saját populációra jól adaptálhatók; vagy legalább 1^{+} szintű bizonyítéknak számító, a saját populációra jól adaptálható, és egyértelműen hasonló hatást mutató vizsgálatokon alapulnak.
B	Az ajánlások legalább 2^{++} szintű bizonyítéknak számító, a saját populációra jól adaptálható, és egyértelműen hasonló hatást mutató vizsgálatokon alapulnak; vagy 1^{++} és 1^{+} szintű bizonyítékok extrapolálásán* alapulnak.
C	Az ajánlások legalább 2^{+} szintű bizonyítéknak számító, a saját populációra jól adaptálható, és egyértelműen hasonló hatást mutató vizsgálatokon alapulnak; vagy 2^{++} szintű bizonyítékok extrapolálásán* alapulnak.
D	Az ajánlások 3-4 szintű bizonyítékon; vagy 2^{+} szintű bizonyítékok extrapolálásán* alapulnak.

*Az extrapolálás azt jelenti, hogy egy bizonyos populáción elvégzett vizsgálat eredményét egy más, az adott ajánlás kialakítása szempontjából releváns populációra vetítik.

V. BEVEZETÉS

1. A témakör hazai helyzete, a témaválasztás indoklása

Az utóbbi évtizedekben a fogorvoslás jelentős fejlődésen ment keresztül, amely a betegek ellátását jelentősen megváltoztatta. Az amalgámtömést felváltották a kompozit tömések, a fém-kerámia restaurátumok mellett elterjedtek a teljes kerámia fogpótlások, a kivehető fogpótlásokkal szemben az implantátummal elhorgonyzott fogpótlások számos előnyt biztosítanak.
Az implantátum elhorgonyzású fogpótlások már több mint négy évtizede jól bevált kezelési lehetőséget nyújtanak a foghiányok pótlásában. Az implantátum elhorgonyzású szóló koronák és többtagú rögzített fogpótlások túlélése 89 és 93% 10 évet követően [8, 9]. Ennek az alapját az osszeintegráció biztosítja, amit számos implantátum felszín fejlesztés, kifinomult sebészi technikák, az implantátum-implantátumfejek és fogpótlások közötti stabil pontos illeszkedés megteremtése, az anyagválasztás és a megfelelő okklúziós viszonyok kialakítása egészít ki [10]. Az élethosszig tartó profilaktikus kezelés, a szupportív terápia és az utógondozás segíti elő a biológiai komplikációk előfordulásának megakadályozását [11-16].
A foghiánnyal rendelkező páciensek rehabilitációjának legmodernebb ellátását az orális implantológia biztosítja, amelynek alapvető indikációs területe megegyezik a konvencionális fogpótlást igénylő esetekével: egy, illetve több fogat érintő sorközi hiány, egy- vagy kétoldali sorvégi foghiány, a teljes fogatlan állcsont [17]. Készülhet implantátum elhorgonyzású és megtámasztású, speciális rögzítési elemekkel elhorgonyzott extraorális epitézis pótlás is a páciens számára a tumor utáni rehabilitáció részeként [18].

Az implantátumok klinikailag és tudományosan is alátámasztott hosszútávú túlélése 93-98% közötti a tízéves utánkövetési eredmények alapján, így biztonsággal ajánlható terápiás alternatívát jelent a páciensek számára, amelynek feltétele az ellátásban a megfelelő szaktudás és a tárgyi feltételek biztosítása [10].
Az implantációs fogpótlások készítése Magyarországon is nagymértékben elterjedt. Az implantációs protetika a fogorvostudomány egyik legdinamikusabban fejlődő ága, és az elmúlt évtizedekben egyre nagyobb igény kezdett kialakulni a páciensek részéről az implantátumok mindennapi klinikai alkalmazása iránt. Az implantátumokkal elhorgonyzott restaurátumok készítése a konvencionális fogpólásokkal összehasonlítva funkcionális és preventív szempontból is előnyösebb, mivel nincs szükség további egészséges foganyag feláldozására az elhorgonyzás és megtámasztás céljából, a hiányzó fog helyén további kemény- és lágyszöveti veszteséget előz meg, valamint a

fogpótlás jó rögzítettségével képes hosszú távon visszaadni a teljes funkciót. Az implantátumokkal elhorgonyzott fogpótlások készítése komplex folyamat, amelyhez tapasztalt orvosokra, nagyobb idő- és költség ráfordításra, energiabefektetésre van szükség és figyelembe kell venni az implantáció során előforduló műtéti kockázatokat. Az esetleges kedvezőtlen anatómiai szituációk esetén a lágy- és keményszöveti augmentáció tovább fokozhatja ezeket a rizikó faktorokat [19-21].

Napjainkban az implatátummal elhorgonyzott fogpótlások készítésének aránya folyamatosan nő Magyarországon, azonban jelenleg nem áll rendelkezésre friss és megbízható epidemiológiai adat a felhasználás kapcsán. Az egészségügyi szolgáltató az implantátum beültetéséről, kivételéről és cseréjéről a Nemzeti Egészségbiztosítási Alapkezelő (NEAK) által működtetett informatikai felület alkalmazásával nyilvántartást köteles vezetni. A Központi Implantátumregiszterbe vagy a Nemzeti Protézis Regiszterbe adatszolgáltatásra kötelezett nem közfinanszírozott egészségügyi ellátást nyújtó egészségügyi szolgáltatóknak kötelező az EESZT használata. A Központi Implantátumregiszter segítségével lehetővé válik a behelyezett implantátumok, az implantátumokkal elhorgonyzott és megtámasztott fogpótlások nyilvántarása és utánkövetése, amely a betegellátás biztonságosságának érdekét szolgálja [22].

2. Felhasználói célcsoport

Az egészségügyi szakmai irányelv az érintett orvosok (DENTO-ALVEOLARIS ÉS MAXILLO-FACIALIS szájsebész, fogszakorvos, fogorvos, orális implantológia szakorvos, parodontológia szakfogorvos, fogpótlástan szakorvos, konzerváló fogászat és fogpótlástan szakorvos, központi gyakornokok és a szakképzésben résztvevők) mint ellátók munkájához korszerű, tudományos alapokon nyugvó összefoglaló szakmai tájékoztatást és terápiás ajánlásokat nyújt. Az ellátók a fogorvosi társszakmákkal (dento-alveoláris sebészet, parodontológia, fogszabályozás, arc-állcsont sebészet) együttműködve dolgoznak.

Az egészségügyi szakmai irányelv felhasználásának célja:
- Adott foghiány esetén a klinikai döntéshozatal, a protetikai szemléletű kezelési terv készítése („backward planning”) és az implantátumokkal elhorgonyzott és megtámasztott fogpótlások tervezésének megkönnyítése.
- A páciensek megfelelő ellátáshoz való hozzáférésének biztosítása, az egészségügyi ellátás minőségének javítása.
- A társszakmák együttműködésének javítása.

Az egészségügyi szakmai irányelv minden fogorvos és fogszakorvos számára ajánlásokat tartalmaz, amennyiben a foghiányok gyógyítása implantátum elhorgonyzású és megtámasztású fogpótlásokkal történik.

3. Kapcsolat hivatalos hazai és külföldi irányelvekkel

Egészségügyi szakmai irányelv előzményei:
Hazai egészségügyi szakmai irányelv ebben a témakörben még nem jelent meg.

Kapcsolat külföldi szakmai irányelvekkel:
Jelen egészségügyi szakmai irányelv az alábbi külföldi irányelv(ek) ajánlásainak adaptációjával készült.

Szerző(k): **Tudományos szervezet:** **Cím:** **Megjelenés adatai:** **Elérhetőség:**	S. Cortellini, C. Favril, M. De Nutte, W. Teughels, M. Quirynen, Patient compliance as a risk factor for the outcome of implant treatment. *Periodontology 2000* **81**, 209-225 (2019). [*16*] https://www.ncbi.nlm.nih.gov/pubmed/31407429

Szerző(k): **Tudományos szervezet:** **Cím:** **Megjelenés adatai:** **Elérhetőség:**	Gallucci GO, Benic GI, Eckert SE, et al. Consensus statements and clinical recommendations for implant loading protocols. *Int J Oral Maxillofac Implants*. 2014;29 Suppl:287–290. [*23*] http://www.quintpub.com/journals/omi/abstract.php?iss2_id=1220&article_id=13469&article=19&title=Consensus%20Statements%20and%20Clinical%20Recommendations%20for%20Implant%20Loading%20Protocols#.XlLtM5VKjIV
Szerző(k): **Tudományos szervezet:** **Cím:** **Megjelenés adatai:** **Elérhetőség:**	Heitz-Mayfield LJ, Needleman I, Salvi GE, Pjetursson BE. Consensus statements and clinical recommendations for prevention and management of biologic and technical implant complications. *Int J Oral Maxillofac Implants*. 2014;29 Suppl:346–350. [*24*] https://pubmed.ncbi.nlm.nih.gov/24660208/
Szerző(k): **Tudományos szervezet:** **Cím:** **Megjelenés adatai:** **Elérhetőség:**	Stanford CM. Academy of Osseointegration's Summit on Clinical Practice Guidelines for the Edentulous Maxilla: Overview, Process, and Outcomes-Changing the Face of Implant Dentistry. *Int J Oral Maxillofac Implants*. 2016;31 Suppl:s6–s15. [*25*] https://pubmed.ncbi.nlm.nih.gov/27228255-academy-of-osseointegrations-summit-on-clinical-practice-guidelines-for-the-edentulous-maxilla-overview-process-and-outcomes-changing-the-face-of-implant-dentistry/?from_term=guideline+for+implant+prosthodontic+treatment&from_page=3&from_pos=5

Szerző(k): **Tudományos szervezet:** **Cím:** **Megjelenés adatai:** **Elérhetőség:**	Wismeijer D, Brägger U, Evans C, et al. Consensus statements and recommended clinical procedures regarding restorative materials and techniques for implant dentistry. *Int J Oral Maxillofac Implants*. 2014;29 Suppl:137–140. [*26*] https://pubmed.ncbi.nlm.nih.gov/24660195/
Szerző(k): **Tudományos szervezet:** **Cím:** **Megjelenés adatai:** **Elérhetőség:**	Hämmerle CHF, Cordaro L, Alccayhuaman KAA, et al. Biomechanical aspects: Summary and consensus statements of group 4. The 5th EAO Consensus Conference 2018. *Clin Oral Implants Res*. 2018;29 Suppl 18:326–331. [*27*] https://pubmed.ncbi.nlm.nih.gov/30306690-biomechanical-aspects-summary-and-consensus-statements-of-group-4-the-5-th-eao-consensus-conference-2018/?from_term=consensus+statements+of+implant+prosthodontic+treatment&from_pos=2
Szerző(k): **Tudományos szervezet:** **Cím:** **Megjelenés adatai:** **Elérhetőség:**	H. J. A. Meijer, C. Boven, K. Delli, G. M. Raghoebar, Is there an effect of crown-to-implant ratio on implant treatment outcomes? A systematic review. *Clinical Oral Implants Research* 29 Suppl 18, 243-252 (2018). [*28*] https://pubmed.ncbi.nlm.nih.gov/30306696/

Szerző(k): **Tudományos szervezet:** **Cím:** **Megjelenés adatai:** **Elérhetőség:**	Morton D, Gallucci G, Lin WS, et al. Group 2 ITI Consensus Report: Prosthodontics and implant dentistry. *Clin Oral Implants Res*. 2018;29 Suppl 16:215–223. [*20*] https://pubmed.ncbi.nlm.nih.gov/30328196-group-2-iti-consensus-report-prosthodontics-and-implant-dentistry/?from_term=sailer+i&from_pos=2
Szerző(k): **Tudományos szervezet:** **Cím:** **Megjelenés adatai:** **Elérhetőség:**	Wittneben JG, Joda T, Weber HP, Brägger U. Screw retained vs. cement retained implant-supported fixed dental prosthesis. *Periodontol 2000*. 2017;73(1):141–151. [*29*] https://pubmed.ncbi.nlm.nih.gov/28000276/?from_term=wittneben+jg+2017&from_pos=1
Szerző(k): **Tudományos szervezet:** **Cím:** **Megjelenés adatai:** **Elérhetőség:**	Schwarz F, Alcoforado G, Nelson K, et al. Impact of implant-abutment connection, positioning of the machined collar/microgap, and platform switching on crestal bone level changes. Camlog Foundation Consensus Report. *Clin Oral Implants Res*. 2014;25(11):1301–1303. [*30*] https://pubmed.ncbi.nlm.nih.gov/24147913-impact-of-implant-abutment-connection-positioning-of-the-machined-collarmicrogap-and-platform-switching-on-crestal-bone-level-changes-camlog-foundation-consensus-report/?from_term=consensus+statements+of+implant+prosthodontic+treatment&from_page=3&from_pos=5
Szerző(k): **Tudományos szervezet:** **Cím:** **Megjelenés adatai:** **Elérhetőség:**	Sicilia A, Quirynen M, Fontolliet A, et al. Long-term stability of peri-implant tissues after bone or soft tissue augmentation. Effect of zirconia or titanium abutments on peri-implant soft tissues. Summary and consensus statements. The 4th EAO Consensus Conference 2015. *Clin Oral Implants Res*. 2015;26 Suppl 11:148–152. [*31*] https://pubmed.ncbi.nlm.nih.gov/26385628-long-term-stability-of-peri-implant-tissues-after-bone-or-soft-tissue-augmentation-effect-of-zirconia-or-titanium-abutments-on-peri-implant-soft-tissues-summary-and-consensus-statements-the-4th-eao-consensus-conference-2015/?from_term=consensus+statements+of+implant+prosthodontic+treatment&from_page=2&from_pos=9
Szerző(k): **Tudományos szervezet:** **Cím:** **Megjelenés adatai:** **Elérhetőség:**	Heitz-Mayfield LJ, Aaboe M, Araujo M, et al. Group 4 ITI Consensus Report: Risks and biologic complications associated with implant dentistry. *Clin Oral Implants Res*. 2018;29 Suppl 16:351–358. [*32*] https://pubmed.ncbi.nlm.nih.gov/30328181-group-4-iti-consensus-report-risks-and-biologic-complications-associated-with-implant-dentistry/?from_term=consensus+statements+of+implant+prosthodontic+treatment&from_page=2&from_pos=4

Szerző(k): **Tudományos szervezet:** **Cím:** **Megjelenés adatai:** **Elérhetőség:**	Klinge B, Sanz M, Alcoforado G, et al. Dental implant register: Summary and consensus statements of group 2. The 5th EAO Consensus Conference 2018. *Clin Oral Implants Res*. 2018;29 Suppl 18:157–159. [*33*] https://pubmed.ncbi.nlm.nih.gov/30328196-group-2-iti-consensus-report-prosthodontics-and-implant-dentistry/?from_term=consensus+statements+of+implant+prosthodontic+treatment&from_pos=5
Szerző(k): **Tudományos szervezet:** **Cím:** **Megjelenés adatai:** **Elérhetőség:**	Sailer I, Mühlemann S, Kohal RJ, et al. Reconstructive aspects: Summary and consensus statements of group 3. The 5th EAO Consensus Conference 2018. *Clin Oral Implants Res*. 2018;29 Suppl 18:237–242. [*34*] https://pubmed.ncbi.nlm.nih.gov/30306691-reconstructive-aspects-summary-and-consensus-statements-of-group-3-the-5-th-eao-consensus-conference-2018/?from_term=sailer+i&from_pos=8
Szerző(k): **Tudományos szervezet:** **Cím:** **Megjelenés adatai:** **Elérhetőség:**	S. Storelli, M. Del Fabbro, M. Scanferla, G. Palandrani, E. Romeo, Implant-supported cantilevered fixed dental rehabilitations in fully edentulous patients: Systematic review of the literature. Part II. *Clinical oral implants research* 29 Suppl 18, 275-294 (2018). [*35*] https://www.ncbi.nlm.nih.gov/pubmed/30306681
Szerző(k): **Tudományos szervezet:** **Cím:** **Megjelenés adatai:** **Elérhetőség:**	B. R. Chrcanovic, T. Albrektsson, A. Wennerberg, Tilted versus axially placed dental implants: a meta-analysis. *Journal of dentistry* 43, 149-170 (2015). [*36*] https://www.ncbi.nlm.nih.gov/pubmed/25239770
Szerző(k): **Tudományos szervezet:** **Cím:** **Megjelenés adatai:** **Elérhetőség:**	S. N. Papageorgiou, T. Eliades, C. H. F. Hammerle, Frequency of infraposition and missing contact points in implant-supported restorations within natural dentitions over time: A systematic review with meta-analysis. *Clinical oral implants research* 29 Suppl 18, 309-325 (2018). [*37*] https://www.ncbi.nlm.nih.gov/pubmed/30306689

Kapcsolat hazai egészségügyi szakmai irányelv(ek)kel:
Jelen irányelv nem áll kapcsolatban más hazai egészségügyi szakmai irányelvvel.

VI. AJÁNLÁSOK SZAKMAI RÉSZLETEZÉSE

Ajánlás1

A foghiányok ellátásában javasolt az implantációs fogpótlások készítése, számos kritériumot figyelembe véve (a páciens egészségi állapota és a klinikai anatómiai szituáció). (1^{++}, A)

Az imlpantátumok és az implantátumokkal elhorgonyzott fogpótlások eredményessége és sikeres túlélése különböző foghiányok esetében az irodalmi eredmények alapján magas evidencia szinten bizonyított.

Az implantátumok és az implantátumokkal elhorgonyzott restaurátumok sikerességét számos tényező befolyásolja mind sebészi és protetikai aspektusból. Az egészségügyi szakmai irányelv célja az implantációs fogpótlások sikerességét befolyásoló számos protetikai tényező bemutatása, értékelése és a magas evidenciájú nemzetközi irodalmi adatok alapján egységes szakmai protokoll kidolgozása.

A tervezést és az implantátum elhorgonyzású és megtámasztású fogpótlások készítését befolyásoló protetikai aspektusokat részletesen tárgyalja jelen szakmai egészségügyi szakmai irányelv az alábbi szempontok alapján:

- Az implantátumok behelyezési és terhelési protokollja.
- Biomechanikai szempontok.
- Egyrészes és kétrészes implantátumok.
- Lenyomatvételi módszerek.
- Az implantátumfej anyagtani vonatkozásai, az implantátum és implantátumfej csatlakozása.
- Digitális módszerek.
- Csavarral és cementtel rögzített restaurátumok.
- Rögzített implantátum elhorgonyzású fogpótlások: szóló restaurárumok, hidak és hibridprotézisek.
- Kivehető implantátum elhorgonyzású fogpótlások.
- Gnatológiai aspektusok.
- Utógondozás, szupportív terápia.

Az implantátumok behelyezését ideális esetben megelőzi a protetikai szemléletű tervezés („backward planning”), ami alapján meghatározható a behelyezendő impantátumok száma, mérete, a szükséges augmentációs technika és az implantátum behelyezési protokoll megválasztása, majd a restaurátumra vonatkozó anyagválasztás, a rögzítési lehetőség kiválasztása és a restaurátum kiterjedésének meghatározása.

A kiindulási lépés minden esetben a részletes anamnézis felvételből, az alapos szájvizsgálatból, az esetleges rizikótényezők és általános sebészi kontraindikációt jelentő faktorok felméréséből és megismeréséből áll. A különböző képalkotó eljárásoknak szintén kimagasló jelentősége van ebben a preprotetikai lépésben, mivel a rendelkezésre álló szövetekről csak így nyerhetők ki a tervezéshez szükséges információk, amelyek a rendelkezésre álló klinikai szituáció modellezésére szolgálnak. A kezelés célja a rágófunkció, a fonetika, az esztétika helyreállítása és a kiszámítható, hosszú távú eredmények elérése [20, 21]. Jelen ajánlások nem tartalmazzák az anamnézist, a betegvizsgálatot, a tervezést befolyásoló sebészi szempontokat, az implantáció indikációját és kontraindikációját, a sebészi kockázati tényezőket és a képalkotó eljárások diagnosztikáját. Az implantációs protetika célja a protetikai tervezést és a helyreállító kezelést befolyásoló protetikai szempontok ismertetése, amelynek alapvető szerepe van az implantátumok és az implantátumokkal elhorgonyzott fogpótlások sikeres túlélésében. A fogpótlásokkal kapcsolatos szövődmények elkerülésének és minimalizálásának céljából szükséges ezeknek az ajánlásoknak a figyelembe vétele, amelyek nemzetközi evidencián alapulnak.

A jelenlegi implantátum behelyezési és terhelési protokollok [20, 38].

Jelenleg a következő implantátum behelyezési és terhelési protokollok javasoltak az implantológiában.

1A típus: Azonnali implantátum behelyezés és azonnali terhelés.
1B típus: Azonnali implantátum behelyezés és korai terhelés.
1C típus: Azonnali implantátum behelyezés és konvencionális terhelés.
2A típus: Korai implantátum behelyezés lágyszöveti gyógyulással és azonnali terhelés.
2B típus: Korai implantátum behelyezés lágyszöveti gyógyulással és korai terhelés.
2C típus: Korai implantátum behelyezés lágyszöveti gyógyulással és konvencionális terhelés.
3A típus: Korai implantátum behelyezés részleges csont gyógyulással és azonnali terhelés.

3B típus: Korai implantátum behelyezés részleges csont gyógyulással és korai terhelés.
3C típus: Korai implantátum behelyezés részleges csont gyógyulással és konvencionális terhelés.
4A típus: Késői implantátum behelyezés és azonnali terhelés.
4B típus: Késői implantátum behelyezés és korai terhelés.
4C típus: Késői implantátum behelyezés és konvencionális terhelés.

Ajánlás2
Implantátum behelyezési protokollokat szükséges alkalmazni.
***Azonnali implantátum behelyezés*: az implantátum az extrakció napján kerül behelyezésre.**
***Korai implantátum behelyezés*: az implantátum behelyezés a lágyszöveti gyógyulás (4-8 hét) vagy a csontszövet részleges gyógyulása (12-16 hét) után történik, a fogeltávolítást követően.**
***Késői implantátum behelyezés*: Az implantátum behelyezése a teljes csontszöveti gyógyulás után történik, több mint 6 hónappal a fogeltávolítást követően [20, 38]. (1^{++}, A)**

Ajánlás3
Implantátum terhelési protokollokat szükséges alkalmazni:
***Azonnali terhelés*: az implantátumokra egy héten belül fogpótlás készül az implantációt követően, amely az antagonista fogakkal okklúzióban kerül átadásra**
***Azonnali ideiglenes fogpótlás*: az implantátum behelyezése után, egy héten belül az implantátumra fogpótlás készül, ami átadásra kerül és nincs okklúzióban az antagonista fogakkal**
***Korai terhelés*: Az implantációt követően, egy hét múlva és 2 hónapon belül átadásra kerül az implantátum elhorgonyzású fogpótlás**
***Konvencionális terhelés*: Az implantátum behelyezést követően több mint 2 hónapos gyógyulási periódus áll rendelkezésre, amíg nem készül fogpótlás [20, 38]. (1^{++}, A)**
Az új besorolás szerint az 1A típus esetén, az azonnali implantátum behelyezés és azonnali terhelés klinikailag jól dokumentált, a túlélési aránya 98%. Az 1B típus esetén, az azonnali implantátum behelyezés és korai terhelés (1-2 héttel az implantátum behelyezés után) túlélési aránya 98%. Az 1C esetén, azonnali implantátum behelyezéskor és konvencionális terheléskor (gyógyulási periódus megvárása, több mint két hónap után a fogpótlás behelyezése) a túlélési arány 96%.
A 3. Típus: 2A-3A (korai implantátum behelyezés és azonnali terhelés), nem áll rendelkezésre elég dokumentáció. 2B-3B (korai implantátum behelyezés és korai terhelés), nincs elég klinikai adat. 2C-3C (korai implantátum behelyezés és konvencionális terhelés) tudományosan és klinikailag elegendő adat áll rendelkezésre, a túlélés 96%.
4. típus: 4A (késői implantátum behelyezés és azonnali terhelés) klinikailag dokumentált protokoll, a túlélés 98%. 4B (késői implantátum behelyezés és korai terhelés) tudományosan és klinikailag bizonyított (megalapozott) protokoll, a túlélés 98%. 4C (késői implantátum behelyezés és konvencionális terhelés) tudományosan és klinikailag is bizonyított, a túlélés 98%.

Ajánlás4
A klinikai gyakorlatban implantátum behelyezési és terhelési protokollokat szükséges használni.
Az alkalmazandó implantátum behelyezési és terhelési protokollok mérlegelésekor a következő tényezőket szükséges mérlegelni, amelyek megakadályozhatják a tervezett kezelés elvégzését:
- **A pácienssel kapcsolatos tényezők,**
- **a primer stabilitás hiánya,**
- **a csont augmentáció szüksége.**

***Klinikai ajánlások*: Az extrakciót megelőzően kell megtervezni az implantátum behelyezési és terhelési protokollt. A kiszámítható eredmények céljából a döntésnél a következőket kell figyelembe venni: hosszútávú lágy- és keményszöveti stabilitás, esztétika, a komplikációk kockázatának csökkentése, a páciens specifikus és klinikai anatómi adottságok. A tervezési és a döntési periódusban alternatív kezelési lehetőségeket is figyelembe kell venni arra az esetre, amikor az egyedi intraoperatív körülmények során változás történik [20, 38]. (1^{++}, A)**
Az implantátum behelyezési és terhelési protokollok alkalmazása során különböző klinikai nehézségekkel és kockázatokkal találkozhat a klinikus. Az adott kezelés kiválasztásakor figyelembe kell venni a klinikus

tapasztalatát, aminek egyeznie kell a kiválasztott protokollhoz kapcsolódó kihívásokkal.
A választott implantátum behelyezési és terhelési prokollnak negatív hatása is lehet az implantátum és fogpótlás túlélésére, amennyiben az nem felelt meg a kiválasztási kritériumnak és/vagy a klinikai kezelés minősége elégtelen minőségű volt. Körültekintően kell mérlegelni a behelyezési és terhelési protokollok beteg-központú előnyeit és a kapcsolódó kockázatokat.

Ajánlás5
Az azonnali implantátum behelyezés és terhelés (1A) egy komplex sebészi és protetikai eljárás, amit csak nagy klinikai tapasztalattal rendelkező klinikus végezhet. Ez a protokoll olyan esetben ajánlott, amikor páciens-központú előnyei vannak (pl. esztétikai szempontok) és a klinikai szituáció is lehetővé teszi:

- **Intakt csontfalak.**
- **A faciális/buccalis csontfal vastagsága legalább 1,5 mm.**
- **Vastag keratinizált lágyszövet (vastag fenotípus).**
- **Nincs akut gyulladás az azonos oldalon.**
- **Az extractiós üreget körülvevő anatómiai csontos struktúrák biztosítják a primer stabilitást.**
- **A behelyezési nyomaték 25–40 Ncm és vagy a ISQ érték>70.**
- **Az occlusalis viszonyok kedvezőek és védelmet biztosítanak az ideiglenes fogpótlás jelenlétében, funkció közben.**
- **A páciens szempontok ideálisak.**

Az azonnali, vagy korai implantátum terhelés azokban a klinikai szituációkban nem javasolt, amikor vékony a faciális/buccalis csontfal és defektus, és szimultán csont augmentációra van szükség. (1^{++}, A)

Ajánlás6
A konvencionális terhelés (2-3C) jól dokumentált, és a korai implantáció során ajánlott.
Az azonnali (2-3A) és a korai (2-3B) terhelési protokollok korai implantátum behelyezéssel kombinálva nem jól dokumentáltak az irodalomban, ezért nem ajánlottak rutin beavatkozásként. (1^{++}, A)

Ajánlás7
Tervezett eljárásnak a késői implantátum behelyezés a legkevésbé optimális implantátum behelyezési opció az alveoláris állcsontgerinc rezorpciója és a csonttérfogat csökkenése miatt, továbbá a meghosszabbodott kezelési idő miatt. Amennyiben késői implantátum behelyezés indikált páciens szempontú vagy egyéb tényezők miatt, akkor alveolus prezerváció javasolt.
A késői implantátum behelyezés esetében a korai (4B) és konvencionális (4C) terhelések jól dokumentált protokollok és rutin eljárásnak számítanak.
A késői implantátum behelyezés azonnali terheléssel (4A) abban ez esetben mérlegelhető, amikor a betegközpontú szempontok dominálnak, ugyanakkor teljesülnek az azonnali terhelés kritériumai [20, 38]. (1^{++}, A)

Egy- és kétrészes implantátumrendszerek
A kétrészes implantátumokat először Branemark és mtsai írták le, a kétrészes sebészi fázis alkalmazásával. Később ez a koncepciót megváltoztatták, hogy egyszerűsítsék és növeljék a kezelés hatásosságát és a páciensek komfortérzetét. A protokoll változott, ma már lehetőség nyílik az egy- és kétfázisú sebészetre és a többféle terhelési protokoll alkalmazására, ami az implantátum behelyezési és terhelési fejezetben található meg részletesen [39].
A kétrészes implantátumok esetében az implantátumtest a csontba kerül behelyezésre a lebenyképzést követően (vagy lebenyképzés nélkül), vagy az azonnali implantáció során a fogeltávolítást követően. Az implantátum behelyezés után az implantátum gyógyulhat zártan és nyitottan (egyfázisú és kétfázisú műtét után). Az egyfázisú műtétnél az implantátum transgingiválisan gyógyul [39, 40]. A kétfázisú műtéti technikánál az implantátum gyógyulási idejének letelte után, új lebenyképzés során kerül felszabadításra az implantátum. Az implantátumfej ezután rögzíthető az implantátum testbe, amely lehetővé teszi a fogpótlás elkészítését [39]. Gyakrabban, az implantátum felszabadítása után gyári vagy egyedi gyógyulási fej kerül rögzítésre, amelynek segítségével egy vagy több lépésben kialakítható az emergencia profil. A gyógyulási fej többszöri eltávolításával és visszahelyezésével a munkafázisok során a mucosalis zárás többszöri megsértése 0,19 mm-rel növelheti a

periimplantális csontszöveti rezorpciót, mely a vékony fenotípus esetén nagyobb jelentőséggel bír. Így a minimális számú diszkonnekció elérésére kell törekedni [41].
Az implantátumok 3D pozíciójáról konvencionális vagy digitális lenyomat készülhet (kivéve, ha már a tervezés fázisában meghatároztuk a pontos implantátum pozíciót és kiválasztottuk az fejet), majd a megfelelő implantátumfej kiválasztása és a fogpótlás elkészítése következik minta vagy minta nélkül (a digitális lenyomat esetében van rá lehetőség) [42].
Az egyrészes implantátumok teste és feje mechanikailag egy egységet alkot, míg a kétrészes implantátumoknál a fej külön rögzül az implantátumba [40, 43]. A kétrészes implantátumoknál az implantátumfej azonnal az implantáció napján is rögzíthető az implantátumhoz, ha a behelyezéskor eléri az implantátum a primer stabilitást (ld. azonnali terhelés, külön alfejezet). A korai ill. a késői terhelés során a fejet később rögzítjük az implantátumhoz az egyfázisú ill. a kétfázisú műtét után.
Az egyrészes implantátumok tervezésének és gyártásának a célja, hogy a transmucosalis implantátumfej és az implantátum egy egységet képez. Ez a kialakítás számos előnnyel rendelkezik: a mikrorés és mikromozgás hiánya az implantátum - implantátumfej határán, csökkent baktérium akkumuláció [44], redukált sebészi beavatkozási idő és az egyszerűsített protetikai fázis [45]. Az egyrészes implantátumokat azonnali funkcióra és a fogeltávolítást követő azonnali implantációra tervezték és sebészileg lebenyképzéssel ill. anélkül is behelyezhetők [45, 46].
Az azonnali terhelési protokollnak vannak előnyei a késő terheléssel szemben, mint pl. a kevesebb sebészi beavatkozás, rövidebb kezelési idő, kevesebb trauma a páciens szempontjából [39, 47]. Ennek az eljárásnak az alkalmazása azonban limitált és nagy szaktudást, tapasztalatot igényel (ld. implantátum behelyezési és terhelési protokoll).

Ajánlás8
Az egy- és kétrészes implantátumokkal kapcsolatos hosszú távú vizsgálatok eredményei magas túlélési arányt mutattak a különböző indikációs területeken, azonban kevés klinikai randomizált vizsgálat értékelte a különbségeket a két rendszer között. Nincs szignifikáns különbség az egy- és kétrészes implantátumok között a marginális csontveszteséget, a túlélési rátát és a protetikai komplikációkat illetően, így megfelelő indikációval mindkét rendszer alkalmazható. (1^{++}, A)
Azonban a kis esetszámú tanulmányok eredményei és a rövid követési idők miatt további hosszú távú követési idővel rendelkező összehasonlítási vizsgálatokra van szükség a jövőben [43].

Ajánlás9
Az egyrészes, mucosa szintbe helyezett cirkónium-dioxid implantátumok alkalmazásakor cement rögzítés javasolt. Az egyrészes implantátumok behelyezése protetikai szemléletű tervezés alapján történjen. Az alábbi szempontokat szükséges figyelembe venni az egyrészes implantátum alkalmazásánál: a restaurátum submucosalis lezárása miatt nem megfelelően kontrollálható a cement eltávolítás, ezért lehetőleg supramucosalis lezárás javasolt. A kétrészes cirkónium-dioxid implantátumok alkalmazása nagy körültekintéssel ajánlott, mivel nem áll jelenleg rendelkezésre elég klinikai adat [48]. (1^{+}, A)

Cirkónium-dioxid implantátumok alkalmazása
Napjainkban több cirkónium-dioxid implantátum elérhető a piacon eltérő fizikai tulajdonságokkal. A nemzetközi irodalmi eredmények alapján jelenleg csak az egyrészes cirkónium-dioxid implantátumokkal kapcsolatban áll rendelkezésre elegendő információ. A cirkónium-dioxid implantátum körüli átlagos marginális csontveszteség átlagosan 0,67 mm egy év után (0,79 mm, CI 0,73–0,86) [49], ami hasonló a titánium implantátumokéval (1-5 évet követően) [48-50].

Számítógépes műtéti tervezés és vezérelt implantológia
Az implantológiai beavatkozások pontos megtervezése és a terv szerinti kivitelezése nagymértékben csökkenti a műtét közben fellépő kockázatokat és mind sebészileg, mind protetikailag kiszámíthatóbb végeredményt tesz lehetővé. A technológia megjelenésekor kiemelkedően magas számítógépes és képfeldolgozói tudásra volt szükség az orvosok részéről, ám a mai modern rendszereknek és szolgáltatásoknak köszönhetően ma már elegendőek az implantológiai és protetikai ismeretek.
A páciensek véleménye (patiented reported outcome measure – PROM – a páciensek véleménye szerinti eredmények), a gazdasági szempontok és a komplikációkat tekintve nincs jelenleg ellenjavallata a statikus

computer navigált implantátum behelyezésnek a konvencionális helyett.

Képalkotó diagnosztika számítógépes tervezéshez

Számítógépes műtéti tervezéshez a keményszöveti és lágyszöveti anatómiai struktúrák mérethelyes leképzése és vizualizációja szükséges egy tervező felületen. A mai képalkotó technológiákkal pontos lágyszövet megjelenítést úgy tudunk elérni, ha a páciens CBCT felvétele mellett egy második képet is készítünk. Ez lehet szintén CBCT felvétel, az első felvételen a páciens szájába helyezett nyálkahártya megtámasztású sablonról, vagy pedig felület szken a szájképletekről. A két felvétel egy koordinátarendszerbe helyezve tartalmazza a keményszöveti és lágyszöveti információt és adja meg a lehetőséget a tervezéshez.

Fontos megjegyezni, hogy mindkét eljárásnak megvannak az indikációs területei. Minden tervező és navigációs rendszernek megvannak a képalkotó protokolljai, amelyek betartása nélkülözhetetlen a megfelelő vizualizáció és végső soron a pontosság szempontjából [51-55].

Műtéti tervezés

Az implantációs beavatkozás tervezése egy komplex, implantológiai ismereteket igénylő folyamat. Az elérhető számítógépes programok kiváló felületet biztosítanak a protetikailag vezérelt tervezéshez, de nem helyettesítik a szükséges ismereteket. A terv 3D megjelenítése segítség az orvosnak a beavatkozás megértéséhez, illetve hasznos eszköz a páciens kommunikációhoz is.

A műtéti tervben lévő implantátum pozíciók meghatározzák a majdani implantációs sablonban lévő vezető perselyek pozícióját. Ez teszi lehetővé a sablon tervezését, melyet a mai modern rendszerekben már kész szolgáltatásként kapja az orvos felhasználó, tehát egyéb ismereteket nem igényel.

Vezérelt implantológia

A vezérelt implantológiához 3 dolog elengedhetetlen összhangjának kell meglennie. Ezek az implantációs sablon, a navigációs műtéti tálca és az őket összekötő sebészi protokoll. Ezek harmóniája teremti meg a pontos, kiszámítható és biztonságos vezérelt beavatkozást.

Az implantációs sablon egy páciens és terv specifikus, egyszer használatos műtéti segédeszköz. A sablon a páciens szájképleteire illeszkedik, a benne lévő perselyek pedig az implantátum (és bizonyos esetekben rögzítés) pozícióknak megfelelően helyezkednek el.

A navigációs műtéti tálca eszközei a sablon perselyei által kerülnek megvezetésre. A vezetés mértéke szerint beszélhetünk pilot, részleges és teljes szekvenciájú navigációról [55].

A műtéti protokoll részletesen tartalmazza, hogy a műtéti tálca mely eszközeit milyen sorrendben szükséges alkalmazni ahhoz, hogy a terv megvalósuljon.

A vezérelt implantológia megadja a lehetőséget a minimál invazív beavatkozásokhoz. Lehetőség van klasszikus lebenyképzési eljárásokat alkalmazni, vagy indokolt esetben lebenyképzés nélküli sebészi behatolás mellett dönteni [51, 55].

Ajánlás10

A részleges foghiányok esetén a statikusan navigált implantáció nagy pontosságot mutat, azonban a 2mm-es biztonsági zónát be kell tartani a kritikus anatómiai struktúrák jelenlétében. A sebészi sablonokat digitálisan kell tervezni a szkennelési fájlok segítségével, amelyek a DICOM adatokkal is egymásra vannak vetítve. Ez sokkal pontosabb eredményekhez vezet, mintha a tervezés csak DICOM formátumú adatok alapján történik. Be kell tartani a gyártó utasításait (irányelveit) a kalibrációs protokollokat illetően, az optimális pontosság elérése érdekében [52-55].

A lebenyképzés nélküli statikus computer navigált sebészet előnyös lehet teljes fogatlanság esetén a posztoperatív fájdalom intenzitást tekintve, összehasonlítva a lebenyképzéses technikával.

A lebenyképzés mentes, statikus navigált implantációs sebészet azonban a keratinizált mucosa területén kívül eső implantátum behelyezéshez vezethet: ezért a keratinizált mucosa minőségét és mennyiségét a tervezés előtt figyelembe kell venni [56]. (1^{++}, A)

Biomechanikai szempontok az implantációs protetikában [27]

Az implantátum-restaurátum arány hatása az implantátumok túlélésére

Az optimális korona/implantátum hossz arányról elmondható, hogy egy önmagában is vitatott tényező jelenleg. Az 5. Európai Osszeointegrációs Egyesület (European Association for Osteointegration, EAO) [7] 2018-as Konszenzus Konferenciáján született összefoglaló cikk alapján, melyben több korona-implantátum aránnyal foglalkozó tanulmányt is vizsgáltak, arra a következtetésre jutottak, hogy ez nem megatározó tényező az implantációs protetikában. Minden vizsgált esetben magas túlélési arányt és alacsony marginális csontpusztulást

írtak le, amelyet nem befolyásolt szignifikánsan a 0,9 és 2,2 között változó korona-implantátum arány [27].

Ajánlás11
A vertikálisan csökkent csontmennyiség és az ennek következtében megnövekedett interocclusalis térköz esetén szóló fogpótlásoknál a 0,9 és 2,2 korona-implantátum hosszarány esetén nem várható hibaráta növekedés. Rövid (6-8 mm hosszúságú), szabvány szerinti átmérőjű implantátum behelyezése szintén jó eredményeket mutat, így mindkét klinikai kezelési opció ajánlható megfelelő indikációval. Ezek a lehetőségek csökkenthetik a csontpótlás szükségességét adott helyzetben [27, 28]. (1^+, A)

A szomszédos implantátumok egységbe foglalásnak kérdésköre
Az implantátum elhorgonyzású és megtámasztású szuprastruktúrák sínezése mind az axiális, mind az excentrikus terhelést is egyenletesebben oszlatja el, így csökken az egyes implantátumokra jutó terhelés. A sínezés előnyei: a fogpótlás retenciója nő, kevesebb implantátum behelyezése szükséges, mint szóló fogpótlásoknál, a technikai komplikációk aránya kisebb (pl. rögzítőcsavar lazulása, ragasztócement elengedése vagy kerámia leplezés lepattanás) [57]. A sínezés hátránya, hogy a plakk mennyisége szignifikánsan magasabb, mint szóló koronák esetén (legnagyobb arányú előfordulás a centrális implantátum körül) és a megfelelő emergenciaprofil kialaktása nehezebb. A sínezés mind cementezett, mind csavarozott restaurátumoknál alkalmazható megoldás [58].
Protetikai szempontból a szólókoronák készítése technikailag egyszerűbb és a feszülésmentes illeszkedés könnyebben biztosítható. Egymás mellett elhelyezkedő szóló koronák esetében az egyéni szájhigiéne könnyebben kivitelezhető [16, 59].

Ajánlás12
Lehetőség szerint szóló implantátum elhorgonyzású fogpótlás készítése javasolt a higiéniai szempontok miatt. Sínezés esetén nagy gondot kell fordítani az ideális formájú szuprastruktúra kialakítására, hogy könnyen hozzáférhető legyen a páciens számára a tökéletes egyedi plakkontroll megvalósításához.
A szupportív terápia elengedhetetlenül fontos minden páciens esetében [16]. (1^+, A)

Implantátum elhorgonyzású és megtámasztású szabad végű rögzített fogpótlások, teljes foghiány esetén
A teljes fogatlan állcsontok rehabilitációja során a szabadvégű fogpótlások magas túlélési rátát eredményeznek (97%), hasonlóan a fogpótlásokat elhorgonyzó implantátumokéhoz (99%) [35]. A megfigyelési időszak 5-10 év volt, ahol az egyéb komplikációk – elsősorban a kerámia lepattanás és a leplezőanyag törése (26%) – magasabb arányban jelentkeztek a megfigyelési periódus során. Több tanulmány nem említette a biológiai vagy a technikai komplikációk előfordulását, ezért a konszenzus közleményben megjelent erről szóló ajánlást nagy körültekintéssel kell értelmezni és alkalmazni. A komplikációk aránya ugyanis magasabb lehet az irodalomban fellelhető tanulmányok torzítása miatt.

Ajánlás13
A jelenlegi adatok alapján a teljesen fogatlan állcsontok rehabilitációjában a szabadvégű rögzített fogpótlások alkalmazása javasolható, mivel mind a fogpótlások, mind az implantátumok is magas túlélési rátákat érhetnek el. Mind a klinikusoknak, mind a pácienseknek tisztában kell lenniük a komplikációk gyakori előfordulásával, és a pácienseket tájékoztatni kell erről. Mivel a konszenzus tanulmány eredményei nem vonatkoznak a hosszabb (több mint maximum két fog hosszával megegyező vagy 20mm-nél hosszabb) szabadvéggel kialakított implantátum elhorgonyzású fogpótlásokra, ezért kerülendő a készítésük. A szupportív terápia elengedhetetlenül fontos minden páciens esetében [27, 35]. (2^{++}, B)

Implantátum megtámasztású szabad végű rögzített fogpótlások részleges foghiány esetén
A többtagú szabadvéggel rendelkező implantátum elhorgonyzású fogpótlások magas túlélési rátákat mutatnak. Az 5-18 éves átlagos megfigyelési időszak alatt nagyarányú - elsősorban technikai - komplikáció jelentkezett. Ez a megállapítás megfelelő mennyiségű adaton alapszik, azonban ezen irodalmi eredmények olyan tanulmányokból származnak, ahol torzítás fordulhat elő nagy valószínűséggel. A jelenleg rendelkezésre álló irodalmi adatok alapján nem sikerült valid adatokat összegyűjteni a komplikációk előfordulásának gyakoriságáról. További klinikai összehasonlító vizsgálatokra van szükség [27].

Ajánlás14

Az aktuális adatok szerint a többtagú, szabadvégű rögzített fogpótlások készítése javasolható a magas túlélési rátákra hivatkozva. Mind a klinikusoknak, mind a pácienseknek egyaránt tisztában kell lenniük azzal, hogy jelenleg ez az ajánlás kevés tanulmány eredményein alapszik. Az egy szóló implantátummal elhorgonyzott szabadvégű implantációs fogpótlásokról szóló eredmények bíztatók, azonban kevés adat áll rendelkezésre, így klinikai rutin alkalmazása még nem ajánlható. A szabadvégek felhasználhatóak mind az implantátumoktól meziális vagy disztális irányban elhelyezkedő foghiányok pótlására. A jelenlegi ajánlás csak olyan szabadvégű fogpótlásokra vonatkozik, amelyek ugyanolyan hosszúságúak vagy rövidebbek, mint az előbbi ajánlásban említett adatok (maximum két fog hosszával megegyező vagy 20mm-nél rövidebb) [27]. (2^{++}, B)

A dőlt pozícióban és rágósíkra merőlegesen behelyezett implantátumokkal elhorgonyzott rögzített fogpótlások értékelése biomechanikai szempontok alapján

A szándékosan döntött implantátumok alkalmazása azért terjedt el, hogy elkerülje és csökkentse a szabadvégek alkalmazását és csökkentse a sebészi beavatkozások számát. Az irodalomban ilyen esetekben az implantátumok és a fogpótlások túlélése és követése, továbbá a periimplantális csontveszteség, a lágy és keményszöveti komplikációk, a mechanikai komplikációk és a szubjektív betegközpontú eredmények szerepelnek.

Nincs szignifikáns különbség a fent említett paraméterekben az axiálisan és a dőlve behelyezett implantátumok között a több mint 5 éves időtartamban. A leggyakoribb komplikáció mindkét esetben az ideiglenes akrilát alaplemezű, teljes fogívre kiterjedő fogpótlásoknál a fogpótlás törés, csavar vesztés, leplezés törése. [60, 61] A végleges restaurátumok esetében nem fordult elő gyakran fémváz törés, hanem a leplezés lepattanás és a műfog törés volt gyakoribb. A páciensek elégedettek voltak az esztétikai, fonetikai, funkcionális és tisztíthatósági paraméterekkel. Azoban fontos megjegyezni, hogy a retrospektív és a prospektív vizsgálatok eredményeinek összehasonlítása limitációt jelent a biológiai és technikai komplikációk értékelés során [27, 61].

Jelenleg kevés tudományos bizonyíték alapú eredmény érhető el a szakirodalomban, hogy az implantátum döntött pozíciója befolyásolja-e az implantátum stabilitását, ill. milyen hatással van a környező lágyszövetre és a fogpótlásra, ezért alkalmazásuk nagy körültekintést igényel és további kutatások szükségesek [27, 60].

Ajánlás15

Az anterior és posterior implantátum elosztást optimalizálni (maximalizálni) kell a rögzített teljes fogívre kiterjedő fogpótlások esetében. Ha a feltételek adottak, axiális pozícióba kell az implantátumokat behelyezni. Anatómiai korlátozottság vagy protetikai indikáció esetén a posterior implantátumok lehetnek szándékosan döntöttek abban az esetben, ha a mesialis implantátumok axiálisan kerülnek behelyezésre [36, 62-68]. A dőlt implantátumok megoldást nyújthatnak olyan esetekben, amikor az anatómiai helyzet nem teszi lehetővé az ideális implantátum pozíciót, azonban ilyen esetben is figyelembe kell venni a kezelési terv készítésénél az optimális implantátum pozíció lehetőségét, a szabadvégek alkalmazását és a csontpótlási módszereket. A páciens személyes igényeinek figyelembevétele minden esetben kiemelt fontosságú a kezelési terv készítése során [27, 61]. (2^{++}, C)

Az implantátumok hatása az implantátumokat körülvevő természetes fogakra

Az implantációs fogpótlások melletti természetes fogazatban történő elmozdulás (infrapozíció, proximális kontaktpont hiánya) előfordulhat, de kevés klinikai adat támasztja ezt még alá.

Ajánlás16

A kezelési terv készítésénél a klinikusnak körültekintően kell eljárnia és fel kell hívni a páciensek figyelmét az implantációs fogpótlások melletti természetes fogazatban történő fogelmozdulásra és ennek kezelési következményeire. A fogpótlás átadása után monitorozni kell az elváltozásokat, amely fiatalok körében gyakoribb [37, 69-73]. (2^{+}, C)

Az implantátum és természetes fog összesínezése

Szélesekörűen elfogadott, hogy nem ideális az ankylotikusan rögzült implatátumot a rugalmasan elhorgonyzott természetes fogakkal össszekötni [74-76]. Számos kutató javasolja elkerülni a vegyes elhorgonyzást, ahol lehetséges. Olyan nagyobb kiterjedésű foghiányok esetén sem javasolt vegyes elhorgonyzás alkalmazni, ahol konvencionális híd fogpótlások sem készíthetők [77].

A fog és az implantátum sínezés (vegyes elhorgonyzás) hosszútávú sikerét a biomechanikai szempontok befolyásolják. Nagy figyelmet kell fordítani a pillérek eltérő biomechanikai viselkedésére: míg a természetes fogak rugalmas rostrendszerbe ágyazott struktúrák, addig az implantátumok funkcionális ankylozissal rögzülnek. Vegyes elhorgonyzás esetén megnövekedett kockázattal (mechanikai és biológiai komplikációk) kell számolni, azonban adott klinikai anatómiai szituációban indikált lehet a fogak és az implantátumok összesínezése. Vegyes elhorgonyzás esetén a rendszeres gondozással, visszarendeléssel mérsékelhető a sikertelen esetek száma és a kedvezőtlen anatómiai szituációkban elkerülhető a nagyobb kiterjedésű szabadvégek alkalmazása (elsősorban olyan esetekben, ahol a beavatkozás komplexitását minimalizálni kell). További hátrány, hogy ilyen esetekben nem alkalmazható csavarozott rögzítés [78].

Ajánlás17
Elsőrendű kezelésnek csak tisztán implantátumokkal elhorgonyzott rögzített fogpótlás választandó, amikor lehetséges. A legfrissebb eredmények azt mutatják, hogy szűkebb indikációval alkalmazható vegyes elhorgonyzású restaurátum. Ezekben az esetekben azonban több javításra és kontrollra van szükség, mint a csak implantátumokkal elhorgonyzott fogpótlások esetében [79]. (2⁻, C)

Implantátum és implantátumfej kapcsolat
A kétrészes implantátum rendszerek két részből állnak: az implantátum test és az implantátumfej. Az implantátumot sebészi úton helyezik be a csontba, ami osseointegrációval rögzül. Az implantátumfej az implantátum testhez csavarral rögzül, feladata a fogpótlás elhorgonyzása (pl. korona, híd, kivehető fogpótlás stb.), azaz hordozza a suprastruktúrát [80].
A kétrészes rendszerek esetén az implantátumot vagy a lebenyképzést követően helyezik be a csontba, vagy az azonnali implantáció során, a fogeltávolítást követően. Az implantáció után az implantátum gyógyulhat zártan (a kétfázisú műtétnél) és nyitottan (az egyfázisú műtétnél). Az egyfázisú műtét esetében az implantátum transmucosalisan gyógyul [39, 40]. A kétfázisú műtétnél az implantátumot a gyógyulási idő letelte után lebenyképzés során felszabadítják és a gyógyulási fej (ínyformázó csavar) illetve az implantátumfej ezután rögzíthető az implantátum testbe [39]. A gyári gyógyulási fej vagy az egyedi gyógyulási fej segítségével egy vagy több lépésben formálható az emergencia profil. A gyógyulási fej többszöri eltávolításával és visszahelyezésével a transzmucosalis hám többszöri megsértése 0,19 mm-rel növelheti a periimplantális csontszöveti rezorpciót, amely vékony fenotípus esetén nagy jelentőséggel bír. Lehetőleg kevés számú diszkonnekció elérésére kell törekedni [41].
Míg korábban az implantátum- implantátumfej közötti kapcsolatot csak mechanikai kapcsolatnak tartották, jelenleg számos kutató foglalkozik a témával, és egyértelműen bizonyított, hogy ez a kapcsolat nagy hatással van az implantátumok és az implantációs fogpótlások életidejére, a crestalis csont és a lágyszövetek stabilítására. A mindennapi gyakorlatban sok szempontot kell mérlegelni, hogy melyik implantátumrendszert és annak milyen kialakítású elemeit használjuk a hosszú távú, stabil eredmények érdekében.
Az implantátumfej illeszkedése az impantátumhoz biomechanikai szempontból kritikus pont. A kétrészes implantátumoknál a teljes rágóterhelés (axiális irányú, horizontális és nyíró erő) a restaurátumon és az implantátumfejen keresztül adódik át az implantátumra, ezért nagy a klinikus felelőssége a tervezés során [40]. A „backward planning" alapján történő implantátum pozíció tervezés, a megfelelő anyagú, típusú és alakú implantátumfej, szuprastruktúra, továbbá a rögzítettség típusának (cementezett vagy csavarozott) megválasztása, az okklúziós viszonyok korrekt kialakítása és az utógondozás elősegíti az implantációs fogpótlások hosszú élettartamát. Az implantátum testhez az implantátumfej csavarral rögzül. A csavarral rögzülő implantátumfejre készíthető cementezett korona és többtagú híd illetve csavarozott fogpótlás. A csavarozott fogpótlás lehet egyrészes, amikor az implantátumfej és a restaurátum egy egyrészes szuprastruktúra, amely egy rögzítő csavarral rögzül az implantátumhoz. A kétrészes csavarozott restaurátumoknál a csavarral rögzült implantátumfejre ill. fejekre egy másik rögzítő csavarral rögzíthető a fogpótlás, amely szükség esetén oldható. Az egyes implantátum rendszerek kétrészes fej segítségével teszik lehetővé a tengelytől eltérő irányú csavar helyzetének kiválasztását [40]. A csavar rögzítés esetén rendelkezésre állnak olyan szögtört csavarbemeneti nyílással rendelkező implantátumfejek is, amelyek 30 fokot tudnak korrigálni [10].
Az implantátum és implantátumfej kapcsolata befolyásolja az implantációs fogpótlások és implantátumfejek mechanikai és biológiai komplikációinak előfordulását. Az implantátum elhorgonyzású szóló koronák esetében mind a belső és külső csatlakozással (illeszkedéssel) rögzülő fém és a kerámia implantátumfejek magas túlélési rátával rendelkeznek, hasonlóan a belső és külső illeszkedésű fém implantátumfejekkel elhorgonyzott többtagú

rögzített fogpótlásokhoz.
A külső csatlakozású implantátumfejeknél gyakrabban fordul elő a fej vagy a csavar lazulása. Mind a szóló-, mind a többtagú rögzített fogpótlásoknál szignifikánsan gyakrabban volt megfigyelhető az implantátumfejet rögzítő csavar törése a külső csatlakozás esetében [81]. A külső elhorgonyzású fejeknél gyakoribb a csavartörés és csavar lazulás [82, 83]. A belső elhorgonyzású implantátumfejek szignifikánsan ellenállóbbak a laborvizsgálatok szerint (in vitro) [84], ahol az implantátumfejet rögzítő csavarra kevesebb terhelés jut, ezért a csavar lazulás és törés előfordulása ritkább.
Mind a külső, mind a belső csatlakozású kerámia implantátumfejek esetében magasabb arányú volt a fejek törése, mint fém esetén. A cement rögzítésű szóló koronáknál szignifikánsan magasabb volt a biológiai komplikációk aránya, míg a csavarozott koronáknál a technikai komplikációk és a csavar lazulások fordultak elő nagyobb arányban [85]. A cementezett koronák esetében előforduló biológiai komplikációk lehetséges oka a cementfelesleg, ami gyulladásos reakciót indít be. Mind a gyári, mind az egyedi fejek esetében is cementfelesleg mutatkozott az epi- és submucosálisan elhelyezkedő széli záródásnál is [86-89].
A belső illeszkedésű többtagú rögzített hidak esetén gyakoribb volt a 2mm-es csontveszteség, mint a külső csatlakozásnál. Ennek oka multifaktoriális, azonban a biológiai komplikációk hátterében leggyakrabban a cement rögzítés áll. Nagyobb arányú csontveszteség figyelhető meg a platform-matching implantátumfej-implantátum kapcsolatnál, mint platform-switching esetén [90, 91], amennyiben megfelelően széles keratinizált periimplantális mucosa veszi körül az implantátumot [92, 93].

„Platform switching” implantátum – implantátumfej kapcsolat [30, 92, 94-97]

A „platform switching” illeszkedés fő jellemzője, hogy a marginális csont szintjében az implantátum testre egy konkáv implantátumfej illeszkedik, ahol horizontális behúzódás („horizontal offset”) keletkezik az implantátum felett. Az implantátumfej vállának kialakítása az előre gyártott ill. egyedi implantátumfejtől függően változhat és különböző magasságban helyezkedhet el. Minél feljebb helyezkedik el a váll, annál jobbak a hosszú távú eredmények [98].
Az implantátumok körüli vertikális csontveszteséget (bone remodelling) a nemzetközi irodalom részletesen tárgyalja [99]. A periimplantális csontveszteség hátterében a műtét közbeni sebészi trauma, a csont remodelling fázis, az implantátum-implantátumfej közötti mikrorés, mikromozgás, a nem ideális szuprastruktúra kialakítás, az occlusális túlterhelés, a fenotípus és a supracrestalis szöveti tapadás (biológiai szélesség) megsértése mind szerepet játszhatnak [98].
A kétrészes implantátum gyenge pontja az implantátum - implantátumfej kapcsolat, ahol előfordulhat mikrorés és mikromozgás. A „platform switching” kialakítás biomechanikailag kedvező, mivel a stresszt a csont implantátum szintjétől eltávolítja és az implantátum belsejébe közvetíti, ezzel segítve a marginális csont épségének fenntartását [96]. A „platform switching” kapcsolat a mikrorés jelenlétét az implantátum vállától centrális irányba helyezi és az implantátumfej kialakításától függően feljebb helyeződik a váll. A kétrészes implantátumoknál előforduló mikrorés nagysága 10 és 100µm közé esik [100, 101], amely még a hosszú kónikus implantátum – implantátumfej kapcsolatnál is megtalálható [102]. Ezen kívül a kónikus elhorgonyzású rendszereknél a megfelelő nyomatékkal meghúzott rögzítő csavar körül is kialakulhat mikrorés, amely a terhelési stressz hatására keletkezik [99]. A különböző laboratóriumi körülmények között végzett vizsgálatok kimutatták, hogy az implantátum és az implantátumfej közötti felületen a baktériumok bejutásának megelőzése lehetetlen [103-105], így elkerülhetetlen a kétrészes implantátum rendszereknél a baktériumok kolonizációja és a biofilm képződése in vivo [106, 107].
A „platform switching” további előnye, hogy a horizontális behúzódás több teret biztosít a periimplantális lágyszövet (szemi-cirkuláris rostok) adaptációjának [108]. A konkáv nyaki kialakítású implantátumfej ill. a korona így elősegítheti a megfelelő emergencia profil kialakítását [93].
Természetesen számos tényező befolyásolja még az implantátumok körüli marginális csontfelszívódást, amit a terjedelem és a sebészi szempontok miatt jelen egészségügyi szakmai irányelv nem tartalmaz. A nemzetközi irodalom a külső és belső illeszkedésű implantátum- implantátumfej kapcsolat alkalmazására tesz ajánlást.

Ajánlás18

Az implantátum elhorgonyzású szóló koronák esetében mind a külső, mind a belső elhorgonyzású fém és a kerámia implantátumfejek is ajánlhatók. A hibrid kerámia implantátumfejek (titánbázissal elhorgonyzott kerámia fejek) elsősorban a kiterjesztett front régióban (a két első premoláris közötti terület) javasoltak. Az implantátum elhorgonyzású, többtagú rögzített fogpótlások esetében a belső és külső elhorgonyzású fém implantátumfejek alkalmazása javasolt. A cirkónium-dioxid fejek alkalmazása többtagú rögzített fogpótlások esetén jelenleg nem igazolt, ezért nem javasolt alkalmazásuk többtagú rögzített fogpótlások esetén [34]. Lehetőleg kevés számú diszkonnekció elérésére kell törekedni a fogpótlás elkészítése során [34, 41]. (1^{+}, A).

Az azonnali implantátumfej behelyezése előnyös a crestalis csont megőrzése szempontjából, ezért az implantátumfejek behelyezése az implantátum megfelelő primer stabilitása esetén ajánlható a protetikai elveknek megfelelően (Ajánlás3, Ajánlás5).

Az implantátumfejek: titán *vs* cirkónium-dioxid implantátumfejek alkalmazása

A cirkónium-dioxid és titán implantátumfejek indikációs területének összehasonlítási alapját egy konszenzus közlemény adja, amely 4 randomizált kontroll tanulmányt, 5 prospektív tanulmányt és egy splith mouth vizsgálat eredményét foglalja össze. A két különböző anyagú implantátum fej vizsgálatakor a PPD [109-113], a BOP [109-111, 113-116] és a pakk akkumuláció követésékor nem volt különbség az utánkövetések során. A marginális csontszél tekintetében [31, 109, 110, 112, 114-116], szintén nem volt statisztikailag szignifikáns különbség a két anyag között. A biológiai komplikációk előfordulása magasabb cirkonium-dioxid esetén, bár ez nincs összefüggésben az implantátumfej anyagával, mivel valószínűleg ezek a komplikációk a cement maradványoknak köszönhetőek [109, 113, 115, 116]. A periimplantális recesszió előfordulásában sem volt jelentős különbség a két anyag között [112, 113, 117]. A lágyszöveti viszonyok figyelembvételekor az esztétikai paraméterek a cirkónium-dioxid implantátumfej esetében jobbak voltak [110, 111, 115, 116, 118, 119], melynek leginkább csak vékony fenotípusnál van jelentősége [120].

Jelenleg további homogénebb, több implantátum elhorgonyzású, nagyobb kiterjedésű fogpótlásokat követő, hosszabb utánkövetéssel rendelkező tanulmányokra van szükség [31, 109-116].

Ajánlás19

Az esztétikailag magasabb igényű területeken, főként vékony buccalis lágyszövet jelenlétekor cirkónium-dioxid választása javasolt. A biológiai komplikációk elkerülése végett az implantátumfej kiválasztásakor az anyagtól függetlenül figyelembe kell venni a cement eltávolíthatóságának megkönnyítését [31, 109-116]. (1^{++}, A)

Teljes foghiány esetében alkalmazott rögzített implantátum elhoronyzású fogpótlások - az implantátumok számának befolyása

Mind a felső, mind az alsó állcsont esetében számos faktor befolyásolja a behelyezett implantátumok számát [25]. A kevesebb mint 5 implantátummal elhorgonyzott rögzített fogpótlások esetén nincs szignifikáns különbség az implantátumok túlélésében az 5 ill. több mint 5 implantátummal elhorgonyzott rögzített fogpótlásokkal összehasonlítva, az átlagosan 8 éves követés után (tartomány: 1-15 év) [35, 121].

Nincs szignifikáns különbség a felső állcsonton az implantátumok és a fogpótlások túlélésében a teljes állcsontra kiterjedő fogpótlások esetében, a kevesebb mint 5 behelyezett implantátum (átlag 5,5 év) esetén, összehasonlítva az 5 vagy annál több implantátummal elhorgonyzottakéval (átlag követési idő 8,8 év). A legtöbb tanulmány a kevesebb mint 5 implantátummal elhorgonyzott fogpótlások esetében a 4 implantátum elhorgonyzású fogpótlásokat és implantátumokat vizsgálta, ahol a distalis implantátum dőlt pozícióba került behelyezésre azonnali terheléssel. Az 5-nél több implantátummal elhorgonyzott fogpótlások értékelésekor és követésekor a 6 párhuzamosan behelyezett implantátummal elhorgonyzott fogpótlásokat vizsgálták azonnali terhelést követően (átlag követés 8 év).

Az alsó állcsonton nincs szignifikáns különbség (az implantátum és fogpótlás túlélésében) a teljes álllcsontra kiterjedő fogpótlások tekintetében a kevesebb mint 5 implantátummal (átlagos követés 5,5 év) illetve az 5 vagy több mint 5 implantátummal elhorgonyzott fogpótlások között (átlagos követés 5,5 év). A leggyakrabban 5 implantátumot helyeztek be a tanulmányokban párhuzamos pozícióban azonnali terheléssel. 5-nél kevesebb implantátum esetén 4 implantátummal elhorgonyzott fogpótlás készült leggyakrabban az irodalmi adatok alapján [20].

Teljes fogatlanság
Amikor a páciens természetes fogakkal is rendelkezik, az összes kezelési lehetőséget figyelembe kell venni, mérlegelni kell a fogak megőrzését és tájékoztatni kell a pácienst a lehetséges megoldásokról. A teljes állcsontra kiterjedő fogpótlás rehabilitációjának tervezésekor (amikor a fogak eltávolítása is szükséges lehet) figyelembe kell venni a fogpótlás számára szükséges, minden irányban rendelkezésre álló teret.
Az egyrészes, teljes állcsontra kiterjedő rögzített fogpótlás elhorgonyzására és megtámasztására minimum 4 implantátum ajánlott. Az implantátumok számának megválasztásakor azonban figyelembe kell venni a jövőben esetlegesen előforduló implantátum vesztés és szövődmények hatását a fogpótlás túlélése szempontjából. További implantátumok behelyezése lehetőséget nyújthat ilyen esetben a rögzített fogpótlások elhorgonyzására.

Ajánlás20
A teljes fogatlanság esetén figyelembe kell venni a végleges protetikai kezelési tervet a sebészi terv készítése során. A tervezéskor a következő tényezőket kell értékelni:
- **A fogpótlás anyaga,**
- **egyrészes vagy több részes szuprastruktúra,**
- **esztétikai tényezők (pl. ajak alátámasztás, mosolyvonal),**
- **az antagonista fogazat,**
- **a fogpótlás számára rendelkezésre álló hely,**
- **a fogatlan állcsont (gerinc) anatómiája (alsó v. felső állcsont, csont mennyiség és minőség, anatómiailag limitáló tényezők),**
- **a tervezett implantátumok eloszlása/ elhelyezkedése és a szabadvég hossza,**
- **a hygiénés szempontoknak, a tisztításnak megfelelő hely biztosítása,**
- **a páciens preferenciája, egyéni szájhigiéneje [20, 35, 121]. (1^+, A)**

Az implantátum behelyezési és terhelési protokoll kiválasztásakor a következő tényezőket kell figyelembe venni:
- **Általános szempontok.**
- **Implantátum stabilitás (behelyezési nyomaték ISQ).**
- **Az implantátum behelyezésekor csontpótlás szükségessége.**
- **Az implantátum mérete és formája.**
- **A klinikus tapasztalata.**

Ezeket a tényezőket minden esetben értékelni kell az implantátumok behelyezésének tervezésekor [20, 35, 121]. (1^+, A)
Az általános kezelési tervnél kellő klinikai tapasztalat és kedvező anatómiai szituáció esetén a sebészi beavatkozás invazivítása csökkenthető a következő fejlesztések alkalmazásával: új fejlesztésű anyagok, új felszínek és formák (rövid, keskeny, elkeskenyedő formájú implantátum) vagy a behelyezési szempont (pl. dőlt pozíció) alkalmazásával. Csont augmentáció ajánlott, amikor a protetikai terv alapján az implantátumok elhelyezése (pozíciója) és száma ezt megkívánja. Ezek a beavatkozások invazívak, kihívást jelentenek és ilyenkor a klinikus jártassága és nagy tapasztalata alapfeltétel [20].

Lenyomatvételi módszerek az implantációs protetikában

Az implantációs protetikában a váz passzív illeszkedése különösen fontos a mechanikai és a biológiai komplikációk megelőzésében a több implantátummal elhorgonyzott fogpótlások esetén. A nem pontosan illeszkedő fogpótlások hátrányosan befolyásolhatják a teljes állcsontra kiterjedő rögzített fogpótlások hosszútávú sikerét, főleg az azonnali terhelés protokollját alkalmazva [122-126]. Az implantációs lenyomatvételi technikákat tekintve számos különböző faktort vizsgáltak meg és hasonlítottak össze a nemzetközi irodalomban (pl. a lenyomatvételi anyag, a lenyomatvételi technika, a lenyomati fejek össze sínezése, az implantátum szögeltérése és mélysége), amelyek befolyásolhatják a pontos illeszkedésű fogpótlások elkészítését.
Az implantációs protetikában a konvencionális/hagyományos lenyomatvételi eljárásokhoz lenyomatanyagokra, lenyomati fejekre és kanalakra van szükség, hogy az implantátum intraorális 3D pozíciója átvihető legyen a mintára, amire majd az implantátum elhorgonyzású fogpótlások készülnek. Jelenleg a csavarral rögzíthető lenyomati fejeket és a nyitott kanalas lenyomatvételi technikát részesítik előnyben a szerzők általában a nagyobb

pontosság elérésének érdekében [127].
A lenyomat deformációja és a laboratóriumi előkészítés során előforduló hibák nagymértékben hozzájárulhatnak az általános protetikai hibákhoz [123, 126]. A passzív illeszkedés hiányában az implantációs fogpótlásban stressz keletkezik, ami átadódik az implantátumot körülvevő marginális csontra.
Míg néhány szerző a zárt lenyomatvételi technikánál számol be nagyobb pontosságról [128, 129], addig mások a nyitott kanalas lenyomatvételi technikát a lenyomati fejek sínezésével [130, 131], vagy anélkül tartják pontosabbnak [132], eredményeik alapján. Néhány tanulmány pedig nem talált különbséget a nyitott vagy a zárt kanalas lenyomatvételi technika között [129, 130], hasonlóan a lenyomatvételi fejek sínezése vagy a sínezés nélküli eljárás között [132-134].
Az elasztomer lenyomatanyag használata az implantátumok pozíciójának detektálásában széles körűen elterjedt eljárás és „gold standard”-nak számít az implantációs protetikában [135]. Jelenleg azonban nincs evidencia a lenyomati fejek össze sínezését illetően, hogy pontosabb lesz-e a lenyomat. Nagyon rigid lenyomat anyag (pl. poliéter) alkalmazásakor a lenyomatvételi fejek sínezése nem növeli a lenyomat precizitását [136]. Lee vizsgálati eredményei alapján azonban a lenyomati fejek rezinnel történő sínezése mutatta a legnagyobb pontosságot több implantátum szintű lenyomatvétel esetén [137].
Az digitális (optikai) lenyomatvétel paradigmaváltáshoz vezethet az implantológiában. Jelenleg kevés klinikai vizsgálat áll rendelkezésre a digitális lenyomatvételi technikákról. Habár az intraorális szkennerek pontossága hasonló a konvencionális lenyomatok pontosságával a szóló vagy részleges fogpótlások esetében (in vitro), ugynakkor jelenleg a szkennerek pontossága és időtakarékossága több implantátum esetében vagy nagy kiterjedésű fogpótlások esetén csökkent. A páciensek elégedettsége általában magasabb, mint a hagyományos technikáknál [127].
Kevés számú magas evidenciájú eredmény áll rendelkezésre a konvencionális és a digitalis lenyomatok értékelésére. A konvencionális lenyomatvételi technika alkalmazása az angulált pozícióba behelyezett implantátumok esetében szignifikánsan pontatlanabb, mint parallel implantátum pozíció esetén. A digitális lenyomatvétel esetén nincs különbség a szögtört pozícióban és a parelell pozícióban behelyezett implantátum pozíciók lenyomati pontossága között in vitro. Ezen eredmények alapján azonban nem lehet klinikai ajánlást tenni. További vizsgálatokra van szükség in vivo, a digitalis és a konvencionális lenyomatvételi technikákat tekintve, jól felépített protokollal. További klinikai vizsgálatok és randomizált kontroll tanulmányok szükségesek, amik emelhetik az implantációs lenyomatvételi technikák evidenciáját [51, 136].

Ajánlás21
Az elasztomer lenyomatanyag alkalmazása az implantátumok pozíciójának detektálásában széleskörűen elterjedt eljárás és „gold standard”-nak számít az implantációs protetikában [135]. Rigid lenyomatanyag alkalmazásakor a lenyomatvételi fejek sínezése ajánlható a lenyomat pontosságának fokozása érdekében [137].
A direkt digitalis lenyomatvételi technika jelenleg a szóló implantátumokra készülő restaurátumok esetében ajánlott. Minden klinikai helyzetben az optimális digitális lenyomatok készítése céljából az adott készüléknél leírt, specifikus intraorális szkennelési stratégia követése javasolt. Scan body-k használata ajánlott a pontos digitális lenyomatvételhez. Nagy inter-implantáris távolságnál nem javasolt jelenleg a digitalis lenyomatvétel rutin klinikai alkalmazásra [56]. (2^+, C)

Az implantátum elhorgonyzású és megtámasztású fogpótlások rögzítésének tervezését befolyásoló tényezői
A rögzített implantátum elhorgonyzású fogpótlások cementtel vagy csavarral rögzíthetők az implantátumokhoz. Mindkét lehetőség számos előnnyel és hátránnyal bír. A nemzetközi irodalomban [29, 85], részletesen összefoglalták a két rögzítési típus előnyeit és hátrányait, amely szerint mindkét rögzítési forma befolyásolhatja a fogpótlások klinikai sikerességét és életidejét. A 10 éves túlélés az implantátumoknál 98,8%, míg a fogpótlásoknál 95,5% [138, 139]. A cement rögzítésű fogpótlások 5 éves túlélése 96,03%, míg a csavarozottaké 95,55%. A teljes állcsontra kiterjedő csavar rögzítésű fogpótlások 5 éves túlélése 96,71%. Míg nincs szignifikáns különbség a cement és a csavar rögzítésű fogpótlásoknál a túlélésben, addig a csavarozottaknál kevesebb technikai és biológiai komplikáció lépett fel összességében, azonban a kerámia lepattanás a csavarozott fogpótlásoknál volt gyakoribb. A rögzítés megválasztásának alapvető szerepe lehet a fogpótlások túlélésében és felelős lehet a különböző komplikációk kialakulásáért. A retenció típusának kiválasztását befolyásolja az indikációs terület, az adott rögzítési mód előnyei és hátrányai, az eltávolíthatóság fontossága, továbbá az esztétikai és klinikai szempontok (a lehetséges komplikációk figyelembevétele) [29].

Fontos klinikai döntés adott szituációban a rögzítés megválasztása és egyben komoly felelősség is, hiszen nagy befolyással van a hosszú távú sikerességre. Mindkét retenció típus alkalmazható szóló, többtagú és teljes állcsontra kiterjedő fogpótlások esetében.

Csavar rögzítés

Nagy kiterjedésű fogpótlások esetén a csavarozott rögzítés ajánlott a könnyebb eltávolíthatóság és az utógondozás miatt, mivel az irodalmi adatok alapján ezeknél magasabb a komplikációk előfordulásának gyakorisága [140, 141]. A szabad végű fix fogpótlások esetében ugyanez az ajánlás [141, 142]. A csavar rögzítéssel elegendő retenció biztosítható a nagyobb kiterjesztés okozta kompenzáció miatt [29]. A csavar rögzítés fő előnye a kiszámítható roncsolás mentes eltávolíthatóság. A csavarbemeneti nyílás jól látható és lehetővé teszi a fogpótlás eltávolítását és a hygiénés protokoll betartását. Az esetleges későbbi sebészi beavatkozások során a csavarok eltávolíthatók, oldható a fogpótlás, így jobban hozzáférhető a műtéti terület [143].

Az esztétikai zóna nagy kihívást jelent az implantációs fogpótlások esetében. A végleges restaurátumnak és a periimplantális mucusának harmonizálnia kell a szomszédos fogakkal és az eredeti foggal is. A protetikai szemléletű implantátum pozíció tervezés („backward planning”), ami figyelembe veszi a lehetséges sebészi és protetikai rizikó faktorokat és a végleges fogpótlást, elengedhetetlenül fontos a kiszámítható és a hosszú távú stabil eredményekhez [144]. Minden páciens esetében szükséges lenne az egyedi protetikai szemléletű tervezés (backward planning) az implantátum behelyezése előtt [145-148].

Az ideiglenes fázis (ideiglenes fogpótlás készítése) alapvető fontosságú a kiszámítható esztétikai és funkcióstabil fogpótlások készítéséhez, főleg a csont szintjében behelyezett implantátumoknál. Ebben az esetben csavar rögzítés javasolt. Ez a rögzítési mód lehetővé teszi az ideiglenes restaurátum eltávolítását és a protetikai lágyrészmenedzsmentet [149].

A definitív csavarrögzítésű restaurátumoknál (fémkerámia vagy cirkónium-dioxid alapú, kerámiával leplezett) gyakoribb a kerámia lepattanás és törés előfordulása [29].

Cement rögzítés

A peri-implantitisben szenvedő páciensek cement rögzítésű szóló koronáinak 81%-ban reziduális cementfelesleg volt jelen [150]. Az anamnézisükben fogágybetegségben szenvedő pácienseknél, az implantációs fogpólások körüli cementfelesleg mellett valószínűbb a periimplantitis előfordulása, mint a fogágybetegségben nem szenvedőkben [89]. Egy 588 pácienst 9 évig követő vizsgálatban a klinikai és radiológiai vizsgálatok eredményei alapján a peri-implantitis előfordulása gyakoribb volt azokban az esetekben, ahol a fogpótlás széli záródása kevesebb mint 1,5 mm-re helyezkedett el a crestalis csontszéltől a kiinduláskor [151].

A cement rögzítés a leggyakrabban használt rögzítés típus az irodalom szerint [152]. Ennek a rögzítési típusnak a legfőbb előnyei közé sorolható, hogy kompenzálja az implantátumok tengelyeltérését és könnyebben megvalósítható a passzív illeszkedés a cement rétegvastagságának segítségével az implantátumfej és a restaurátum között. A cementtel rögzített fogpótlásoknál hiányzik a csavarbemeneti nyílás, amely az okklúzió könnyebb kontrollját és az intakt occlusalis felszín jelenlétét teszi lehetővé, amely előnyös lehet pl. moláris zónában, keskenyebb restaurátum átmérőnél és kis átmérőjű implantátumoknál. A cementezett resturátumoknál gyakrabban fordult elő implantátumfej vagy fogpótlás vesztés [143]. A cement rögzítésű fogpótlások jelentős hátránya a cementfelesleg eltávolíthatóságának és kontrolljának nehézsége, amely komoly biológiai komplikációhoz vezethet (pl. implantátum vesztést, 2mm-nél nagyobb csontveszteséget okozhat). A cementfelesleg a periimplantális mucositis és peri-implantitis előfordulásában prediszponáló tényező [87, 89, 143, 150, 153-155]. A cementfelesleg játssza a fő szerepet a peri-implantitis kialakulásában [89, 150, 151]. A cementezett restaurátumoknál előforduló bológiai komplikációk aránya magasabb, aminek a hátterében a cementfelesleg áll és a periimplantális gyulladás rizikója is magasabb, ezért a cement eltávolítását precízen kell végezni. Sokszor nagy körültekintés mellett is nehezen kontrollálható a cementfelesleg eltávolítása, amely függ a restaurátum széli záródásának elhelyezkedésétől. A széli záródást ideális esetben supramucosalisan, epimucosalisan vagy max. 0,5-1,0 mm-re submucosalisan javasolt terjeszteni [150, 156-158]. A biológiai komplikációk kifejlődésében a szervezet és az alkalmazott anyagok között fellépő biológiai folyamatok játszanak szerepet. A nem megfelelően illeszkedő fogpótlások és a kioldódó cement következtében mikrorés keletkezik az implantátumfej és a restaurátum között, ami az anaerob környezetben zavartalanul biofilm kialakulásához vezet [78, 107, 159].

Ajánlás22

Csavar rögzítés javasolt a rögzített fogpótlások esetében a roncsolás mentes eltávolíthatóság miatt [85]. Csavar rögzítés esetében könnyebben javítható a fogpótlás a technikai komplikációk előfordulásakor. A csavar rögzítés előnye a roncsolás mentes eltávolíthatóság, amely előnyös az utógondozás során a hygiéniai szempontok miatt és a sebészi beavatkozások előfordulásakor is [26, 29, 149].

A csavar rögzítésű implantációs fogpótlások készítése ajánlott az alábbi esetekben:

- **Minimális inetaralveoláris térköz (minimum 4,0 mm).**
- **Rögzített szabadvégű fogpótlásoknál.**
- **Nagy kiterjedésű fogpótlásoknál.**
- **Csavar rögzítés javasolt a cementfelesleg eltávolításának nehéz kontrollja esetén, ilyenkor kerülendő a cement rögzítés.**
- **Az esztétikai zónában, ideiglenes restaurátum készítésekor, amikor az implantátum elhorgonyzású fogpótlásnak fontos szerepe van a lágyrészmenedzsmentben és az ideális emergencia profil kialakításában.**
- **Amikor roncsolásmentes eltávolíthatóságra van szükség.**
- **Az implantátumokat mindig a protetikailag ideális pozícióba kell behelyezni, hogy a behelyezés után a tervezett korona csavarbemeneti nyílása az incizális élen belül helyezkedjen el, lehetőséget biztosítva a csavaros rögzítésnek. (1^+, A)**

Ajánlás 23

Cement rögzítés javallt az alábbi esetekben:

- **Rövid kiterjedésű fogpótlásoknál, ahol a restaurátum széli záródása supramucosalisan helyezkedik el.**
- **Nem megfelelő pozíciójú implantátumok tengelyállásának kompenzációjára.**
- **Keskeny átmérőjű koronáknál, keskeny átmérőjű implantátumoknál.**

Az adott ajánlásokat és klinikai eredményeket figyelembe véve mindig a fogorvos felelőssége, hogy megválassza az adott klinikai helyzethez legjobban illeszkedő rögzítési technikát [29, 85]. (1^+, A)

A cementezési folyamatot nagyon óvatosan, körültekintően kell végezni, mind a supramucosalis és a mucosalis elhelyezkedésű széli záródások esetében [26]. A mellékletben található táblázat célja, hogy átfogóan áttekintse azokat a tényezőket, amelyek a rögzítési mód megválasztását befolyásolják az anterior és a posterior régiókban (3. melléklet: Döntési folyamatábra, hogy milyen rögzítésű, implantátumon elhorgonyzott fogpótlást válasszunk) [29].

Gnatológiai szempontok

Ajánlás24

Az implantációs protetikában alkalmazott gnatológiai szempontok az általános protetikában alkalmazottakéhoz kapcsolódik. Bilaterális balance dinamikus okklúzió kialakítása javasolt, amikor az antagonista állcsonton teljes kivehető fogpótlást visel a páciens. Unilaterális balance okklúzió javasolt a csak kevés implantátummal elhorgonyzott fedőlemezes fogpótlások esetében. A szemfogvezetés kialakítása rögzített, implantátumokkal elhorgonyzott fogpótások vagy tisztán implantátumokkal megtámasztott kivehető fogpótlások esetében alkalmazott. (D4)

A felső állcsonton éjszakai védő sín hordása javasolt a fogpótlás átadása után, ugyanazzal a dinamikus okklúziós kialakítással, amit a páciens visel. Az implantátum elhorgonyzású és részben mucosalis megtámasztású teljes kivehető fogpótlásoknál nem szükséges védősín készítése [59].

Implantátum elhorgonyzású fogpótlások: anyagválasztás

Kerámiával leplezett cirkónium-dioxid és fémkerámia, implantátummal elhorgonyzott szóló koronák készítésének ajánlása

Ajánlás25
Mind a fémkerámia, mind a kerámiával egyedileg leplezett cirkónium-dioxid vázú szóló fogpótlás készítése ajánlott mind az anterior, mind a posterior zónában. Mindkét esetben fontos az utógondozás [160]. (1^+, A)
Sem az 5 éves túlélésben, sem a biológiai és technikai komplikációk arányában nincs különbség a két anyag között a szóló fogpótlások tekintetében. A cirkónium-dioxid alapú koronák esztétikai szempontból előnyösebbek [160-162].
A monolitikus cirkónium-dioxid megjelenése biztató az implantációs protetikában, azonban jelenleg csak kevés közepesen hosszútávú utánkövetés található az irodalomban. További kutatások szükségesek a témában az anyag indikációját és limitációját tekintve.

Teljes kerámia implantátum elhorgonyzású fogpótlások

Ajánlás26
Az implantátum elhorgonyzású teljes kerámia szóló koronák, - aminek alumínium-, cirkónium-dioxid, lítium-diszilikát és leucit erősítésű váz az alapja- és a monolitikus litium-diszilikát koronák - (csavarozott vagy cementezett) magas túlélési rátával rendelkeznek mind az anterior és a posterior területeken, ezért valid kezelési alternatívát nyújtanak mindkét zónában. (1^{++}, A)
A monolitikus cirkónium-dioxid fogpótlásokról jelenleg azonban még nem áll rendelkezésre elegendő adat. Hibrid rezin bázisú anyagok is fejlesztésre kerültek, de még nem lehet ajánlani őket rutin klinikai alkalmazásra.
A részleges és teljes állcsontra kiterjedő teljes kerámia (egyedi égetéses technikával leplezett cirkónium–dioxid váz) rögzített fogpótlások esetén magas a kerámia lepattanás aránya. A kezelési terv készítésekor ezt figyelembe kell vennie a fogorvosoknak [160-162].

Többtagú, cirkónium-dioxid vázú kerámia leplezésű és fémkerámia rögzített implantációs fogpótlások
Az elmúlt években számos anyag jelent meg a piacon az implantációs fogpótlások esetében. [163]. Jelenleg még mindig a fémkerámia számít „gold standardnak” az implantációs protetikában [164]. A CAD/CAM technológia lehetővé teszi számos anyag felhasználását a gyorsabb előállításban, növelve a hatékonyságot, a pontosságot és az egyénre szabott tervezést, előállítást [165]. Általában a rögzített implantációs fogpótlások 5 éves túlélése nagyon magas, a cirkónium-dioxid alapú, kerámiával leplezett kiterjedtebb fogpótlásoké viszont alacsonyabb. Szignifikánsan gyakrabban történik kiterjedtebb kerámia sérülés és lepattanás (mechanikai komplikáció) az utóbbi esetében. A cirkónium-dioxid vázú fogpótlásoknál ezek a mechanikai komplikációk gyakrabban vezetnek a fogpótlás elvesztéséhez, mint a fémkerámia restaurátumok esetében [166]. Jelenleg a cirkónium-dioxid vázú, rögzített restaurátumok előfordulása egyre gyakoribb a fémkerámia helyett a jobb esztétikai eredmények érdekében [167]. Ugyanakkor a cirkónium-dioxid alapú többtagú fogpótlások 5 éves túlélése szignifikánsan alacsonyabb a fémkerámiánál [168, 169], amelynek oka a váz törése vagy a kiterjedt leplező kerámia sérülés [170]. Általában a kétrétegű anyagok (bilayer materials) alkalmazásánál gyakoribb a lepattanás, a kerámia sérülése, mint a monoblokk restaurátumoknál [171]. A szájüregi körülmények – hőmérséklet, pH változás- és a laborban a kerámia leplezés során bekövetkező anyagtani hibák tovább fokozhatják a mechanikai komplikációk előfordulását [172, 173]. Ezeknek a problémáknak a kiküszöbölésére a monolitikus anyagok alkalmazása nyújthat alternatívát [171, 174], ahol alacsonyabb arányú a kerámia törés, azonban több hosszú távú kutatási erdményre van még szükség [78, 166].

Ajánlás27
Elsődleges választásnak nem javasolt cirkónium-dioxid vázú többtagú, implantátumokkal elhorgonyzott híd készítése a gyakrabban előforduló mechanikai komplikációk, a váz törés és a leplező kerámia sérülés miatt, hanem nemesfém ötvözetek [175], illetve nemesfémmentes fémkerámia fogpótlások készítése javasolt [166]. (1^+, A)

Időskor (75 felett) és/vagy a szisztémás betegségek hatása a fogászati implantátumok túlélésére és a biológiai komplikációk előfordulására.

Az életkor előrehaladtával új kihívások jelentkeznek az implantológiában. Az idős pácienseknél a funkcionális zavarok, a szisztémás megbetegedések és a csökkent immunrendszeri működés következtében a szervezet válasza az implantátumok körüli bakteriális invázióra a periimplantális egészséget veszélyeztetheti.

A szisztémás megbetegedések jelenléte és ezek kezelése az implantátum behelyezésekor komplikációt jelenthetnek és befolyásolhatják a periimplantális egészség fenntarthatóságát és az implantátumok túlélését.

A leggyakoribb megbetegedések a geriátriában az Egészségügyi Világszervezet (World Health Organization-WHO) jelentése szerint a kardiovaszkuláris megbetegedések, a daganatok, a légzőszervi megbetegedések, a diabetes mellitus (DM), a máj cirrhosis, az osteoarthritis és a neurokognitív zavarok [176].

A Konszenzus közlemény ajánlása:

- Az előrehaladott életkor (≥75 év) nem jelent kontraindikációt az implantátum behelyezésre és a fogpótlás készítésére.
- A periimplantális marginális csontveszteség alacsony és hasonló más korcsoportokéhoz.
- Kevés tanulmány foglalkozik az időskorban behelyezett implantátumokkal és a szisztémás megbetegedések öszefüggéseivel.
- A kardiovaszkuláris megbetegedésekben (cardiovascular disease – CVD) szenvedők, -beleértve az ischemiás szívbetegség, a stroke és a hipertenzív szívbetegség- esetén az implantátum túlélés megegyezik a CVD-ben nem szenvedőkkel.
- A fej-nyak tumorral rendelkező páciensek esetén az implantátum túlélését negatívan befolyásolja a sugárterápia. Az irradiáció esetén speciális protokoll szerepel az implantátum behelyezésre. A magas dózisú antirezorptív terápia (csont metasztázis) esetén kontraindikált az implantációs terápia a posztoperatív komplikációk előfordulása miatt. A kemoterápia hosszú távú hatása az implantációra, nem vizsgált a szájüregben.
- A daganatok kezelésekor és terápiájában gyakran fordul elő hyposalivatio. Több gyógyszer együttes szedése és Sjögren szindróma esetén is hyposalivatio áll fenn. Míg Sjögren szindróma esetén magas az implantátum túlélés, daganat és gyógyszerszedés esetében nem számoltak be erről.
- 2-es típusú DM esetén magas implantátum túlélés érhető el.
- Neurokognitív zavar (unipoláris depresszió, Alzheimer-kór, demencia, Parkinson-kór) esetén szintén magas implantátum túlélés jellemző.
- Egyéb, a WHO által említet időskori megbetegedések esetén nincs adat.

Ajánlás28

Az implantátum terápia független a kortól. Az implantátum és az implantációs fogpótlás gondozását biztosítani kell a páciens számára. Erről vagy a páciens vagy az ápolója gondoskodik. (1^+, A)

Magas dózisú antirezorptív terápia (csont metastasis) esetén kontraindikált az implantációs terápia és egyben komoly rizikót jelent a posztoperatív komplikációk előfordulása szempontjából.

Daganatos megbetegedés, DM, neurokognitív zavarok hordozhatnak kockázatot az impantációs terápiában. Ezért minden esetben az egyéni rizikó felmérésére van szükség az implantátum kezelést megelőzően. Szoros együttműködésben kell lenni a fogorvosnak a páciens kezelő orvosával. DM esetén a szájhigiéne (egyéni plakk kontroll) szoros monitorozása szükséges párhuzamosan a glikémiás kontrollal és az egyéb társbetegségekkel.

Nincs bizonyíték az időskorú páciensek kizárására az impantációs terápiában, azonban ajánlott egyéni rizikó felmérést végezni a társbetegségek esetén.

A geriátriai betegeknél az implantációs terápia az életkortól függetlenül mérlegelhető. Az idős és egészségügyileg veszélyeztetett páciensek esetén abban az esetben kell számításba venni az implantátum terápiát, amennyiben az olyan funkcionális/pszichoszociális előnyökkel jár, amik felülmúlják a terápia rizikóját, költségét és terhét.

Amikor az idős páciensek elvesztik függetlenségüket, a betanított ápoló szakemberek jelenléte limitáló tényező lehet az implantációs terápiában. Ezért az ápolók számára biztosítani kell az egyéni plakkontrollról szóló kiegészítő oktatást [32, 177, 178].

Utógondozás

A supracrestalis szöveti tapadás (biológiai szélesség) a fogak és az implantátumok körül barriert képez a mikroorganizmusok és a traumák ellen, ami morfológiailag és élettanilag eltér a két esetben. Az implantátumoknál a rostok körkörösen futnak, nincsenek elhorgonyozva, míg a fogaknál ferde lefutásúak és szorosan tapadnak. A vérellátásuk is különböző: míg a természetes fogaknál a vérellátás az endoperiosteumból és a ligamentumokból biztosított, addig az implantátum esetében a vérellátás csak a periosteumból biztosított. Ez romlott regenerációs képességet jelent az implantátumoknál [40, 179]. A supracrestalis szöveti tapadás és a megfelelő emergencia profil kialakítása kulcsfontosságú az implantátum életidejében. Mind a természetes fogaknál, mind az implantátumoknál, ha a supracrestalis szöveti tapadásban változás következik be, az csontrezorpcióhoz vezet [92]. Ezért nagyon fontos a szupportív terápia mellet a megfelelő protetikai tervezés az implantátum behelyezéséhez és a restaurátum kialakításához.

Az implantátumok hosszú távú sikerében nagy szerepe van az implantátumok körüli szöveti (periimplantális mucosa és periimplantális csontszövet) épség fenntartásának. A plakk felhalmozódása gyulladásos reakciót vált ki, amely előrehaladott lágy- és csontszövet pusztuláshoz vezethet, aminek a következménye implantátum vesztés lehet [180-182]. A mucositis gyulladásos eredetű reakció, marginális tapadásveszteséggel, csontveszteség nélkül [183], a természes fogakhoz hasonlóan (gingivitis). Amikor a gyulladás eléri a periimplantális marginális csontszövetet, a folyamatot peri-implantitisnek nevezzük [184, 185].

Ugyan a peri-implantitis eredete multifaktoriális, a legfontosabb tényező a baktériumok szerepe a kialakulásában. Amikor az implantátum a baktériumokkal teli szájüregi környezetbe kerül, elindul a baktérium kolonizáció [186, 187]. Amennyiben nem megfelelő a szájhigiéné, a plakk baktériumai az implantátum felszínéhez kötődnek és plakkhoz kapcsolt gyulladásos lágyszöveti infiltrációt okoznak [188]. Ennek következtében az implantátumok körüli periimplantális gyulladásos elváltozások előfordulási rizikója megnő. A submucosalis biofilm a periimplantális elváltozások kezdetének, fenntartásának és az ennek következtében kialakuló alveoláris csont lebomlásnak a fő etiológiai faktora [182, 184, 189-191].

1. táblázat: a tisztíthatóságra ható negatív tényezők

Sebészi	**Protetikai**	**Páciens szempontú**
Nem keratinizált periimplantális mucosa az implantátum körül.	Korlátozott hozzáférhetőség az implantátumok körül.	Rossz szájhigiéné.
Nagyfokú szögeltéréssel behelyezett implantátumok.	Túlkontúrált koronák.	Nem együttműködő páciens.
Sebészi trauma.	Rögzített fogpótlások nagymértékben kiterjesztett szabad végekkel.	
A szomszédos természetes foghoz ill. implantátumhoz közeli implantátum behelyezés.	Mucosahoz túl közel elhelyezkedő (overdenture, fedőlemezes fogpótlás) merevítőrúd.	
Túl sok implantátum.	A restaurátum széli záródásának submucosalis elhelyezkedése.	
Nem megfelelő implantátum pozíció.		

Nagyon fontos az implantátumokkal rendelkező páciensek szájhigiénéjének rendszeres (alapos) monitorozása [192-194], a megfelelő egyéni plakk kontroll fenntartására irányuló optimális feltételek megteremtése és a folyamatos motiválás [16]. Nemcsak a páciens szájhigiénéjére (egyéni plakk kontroll felelőssége) való felhívása, hanem bizonyos sebészi és protetikai tényezők figyelembevétele és követése is szükséges az implantátum behelyezése előtt [195]. Számos faktor befolyásolhatja a fogpótlások tisztíthatóságát, amit az 1. táblázat mutat be (1. táblázat) [16].

Az implantátum körüli keratinizált mucosa (periimplantális mucosa) szélessége befolyásolhatja a periimplantális szövetek egészségét. A keratinizált mucosa szélességének befolyását a plakk akkumulációra számos tanulmányban megfigyelték. A keskeny keratinizált mucosa (kevesebb, mint 2 mm) nagyobb mennyiségű plakk felhalmozódást mutatott az implantátumok körül, főleg a posterior régióban [196-200].
A bakteriális kontaminációval rendelkező implantátum felszínek jelentősen megnehezítik a szájhigiénét a szokásos eszközökkel [201].
Több egymás mellett elhelyezkedő implantátum esetén nehezített a tisztíthatóság, különösen, ha az implantátumok egymáshoz nagyon közel helyezkednek el. Az implantátum szomszédos foghoz való közeli elhelyezkedése további interproximális tisztítási nehézségekhez vezethet, akár lehetetlenné is teheti azt. Az implantátum nem megfelelő pozíciója vagy a szögeltérésének kompenzációja kedvezőtlen fogpótlás kiterjedéshez vezethet olyan emergenciaprofil kialakítással, amelyet lehetetlen tisztítani [202]. Protetikai szempontból alapvető fontosságú olyan kiterjedésű és formájú szuprastruktúrákat készíteni a páciensek számára, amely megfelelő szájhigiénét tesz lehetővé. A protetikai szuprastruktúrának fontos hatása van a periimplantális szövetek tisztíthatóságára.
A teljes állcsontra kiterjedő, rögzített implantációs fogpótlások a szóló korona restaurátumokhoz képest 16.1-szer megnövekedett rizikót jelentenek a peri-implantitis szempontjából [203]. A nagy kiterjedésű rögzített fogpótlások esetében a tisztíthatóság nehezített és problémákat vethet fel [204]. A restaurátum széli záródása szintén nagy jelentőséggel bír. A supramucosalis széli záródású fogpótlások esetén szignifikánsan nagyobb szondázási mélység csökkenést figyeltek meg a mucositis kezelését követően, mint a submucosalis széli záródásúaknál [205].
A cementezett fogpótlások esetében a széli záródást lehetőleg supramucosalisan kell elhelyezni, hogy lehetővé tegye a precíz cementeltávolítást. Az implantátum-implantátumfej korrekt, pontos illeszkedésének és a szuprastruktúrának biztosítania kell, hogy elkerülhető legyen a további (utólagos) biofilm felhalmozódás a microleakage területén [206, 207] (1. táblázat).
El kell kerülni a túlkontúrált szuprastruktúra készítését [208]. Sajnos ez utóbbi gyakran fordul elő nem ideális pozíciójú implantátumok esetén, amikor kompenzálni kell a túlkontúrált szuprastruktúrával. A rögzített fogpótlások esetében a túlságosan kiterjesztett szabadvégeket és a nehezen hozzáférhető kialakításokat is el kell kerülni (1. táblázat) [16], mivel elősegítik a plakk akkumulációt és nehezen hosszáférhetők a páciens számára. A fedőlemezes (overdenture típusú) implantátum és stég elhorgonyzású fogpótlások szintén növelik a plakk retenció miatt a peri-implantitisre való hajlamot. Általánosságban, a merevítőrúddal elhorgonyzott fedőlemezes fogpótlások, főleg a nagy kiterjedésűek, magasabb plakk értékekkel (plakk index-szel) rendelkeznek a teleszkópokkal elhorgonyzott fedőlemezes fogpótlásokkal szemben. Azonban az irodalmi eredmények alapján az utóbbinál is magas a peri-implantitis gyakoriságának előfordulása [209, 210]. A plakk akkumuláció elsősorban ott jelenthet problémát, ahol a merevítőrúd túl közel helyezkedik el a mucosahoz, és függ az egyéni szájhgiénétől. Amikor a merevítőrúd kialakítása lehetővé teszi a periimplantális szövetek tisztítását, hasonló plakk értékekről számoltak be gömbretenció és merevítőrúd elhorgonyzás esetén [211, 212].

Szupportív terápia

Az implantátumok és az implantátum elhorgonyzású fogpótlások hosszú távú sikerének eléréséhez jó tervezett szupportív terápiára van szükség, amely magába foglalja a preventív méréseket és a vizsgálatok protokollját (2. és 3. táblázat) [16].

2. táblázat: *az implantátummal rendelkező páciensek számára javasolt szupportív parodontális terápia*

2. táblázat	
Szupportív terápia	**Rutin beavatkozás**
Klinikai kontroll	Ld. 4. táblázat
Radiológiai értékelés	Mivel a peri-implantitis az implantátum behelyezést követő időszakban nagyobb valószínűséggel fordul elő, ezért az első öt évben ajánlott évente röntgen felvételt készíteni, majd három évente, illetve egyéb esetekben, amikor a klinikai paraméterek változásai miatt szükséges.
Professzionális eszközök	Tanácsolt a supragingiválís, supramucosalis polírozás (és közölni a páciensssel mennyire fontos a fogpótlás tisztán tartása). Szükség esetén submucosalis tisztítás, titán scalerrel. Chlorhexidines fertőtlenítés is alkalmazható.
Szájhigiénés instrukciók	Mindig szorgalmazzuk és hívjuk fel a páciensek figyelmét a tökéletes egyéni szájhigiéné fontosságára. Amennyiben szükséges, ismételjük meg az instrukciókat és motiváljuk tovább a pácienst.

Az implantációs terápiának tehát nem csak az implantációra és a fogpótlás készítésére kell korlátozódnia, hanem ki kell egészülnie a szupportív parodontális terápiával, amely elősegíti a tökéletes szájhigiéne fenntartását [8, 189, 213-219]. Az irodalmi eredmények alapján úgy tűnik, hogy azok a páciensek, akik az első években részt vesznek a rendszeres utógondozásban, azok a hosszú távú parodontális szupportív terápiában is aktívan részt vesznek. Az aktív kezelési fázis végén nagyon fontos szerepe van a páciensekkel folytatott kommunikáció és motiváció javításának [220]. Már az implantátum behelyezés előtt be kell mutatni a pácienseknek a szupportív terápiás fázist, amely az implantációs kezelések nélkülözhetetlen, szükséges része (3. táblázat) [16, 183].

3. táblázat: Szupportív parodontális terápia lépései	
Szupportív terápia	**Hogyan végezzük**
Anamnézis	Az anamnézisnek mindig aktuálisnak kell lennie. A pácienst ki kell kérdezni az egészségében és a gyógyszerszedésben történő változásokról.
A lágyszövet állapota	A marginális lágyszöveti szél stabilitásának és a keratinizált mucosa szélesség változásának kontrollálása.
Plakk, vérzés, suppuratio (genny) jelenléte	Ajánlott feljegyezni a plakk, vérzés, suppuratio mértékét az összehasonlíthatóság érdekében. Ismételt szájhigiénés instruálás válhat szükségessé. A vérzés és suppuratio jelenléte gyulladás jelenlétére utalhat.
Szondázás	Az implantátum vizsgálata legalább 4 felszínen történik, speciálisan kialakított rugalmas műanyag szondával. A szondázási mélység növekedése feljegyzendő minden alkalommal, és el kell kezdeni a terápiát szükség esetén.
Okklúzó	Az implantátummal elhorgonyzott fogpótlás, a szomszédos és az antagonista fogak okklúziójának ellenőrzése, hogy megelőzhető legyen az okklúzális túlterhelés.
Mobilitás (mozgathatóság)	A fogpótlás mozgathatósága következhet be csontveszteség, implantátum törés vagy protetikai jellegű komplikáció (csavar, implantátumfej lazulás vagy törés) miatt.
Kontaktpont	A kontaktpontokat fogselyemmel kontrolláljuk. A laza kontaktpont kedvez a plakk felhalmozódásnak.

Ajánlás29

Az implantátumok nagyon fogékonyak a természetes fogakhoz hasonlóan a plakk okozta betegségekre. Már az implantáció előtt a klinikusnak meg kell győződnie arról, hogy a páciens rendelkezik-e azzal a szájhigiénés motivációval és képességgel, ami minimanizálja a periimplantális betegségek előfordulását.

Nem elég a páciensnek ismernie a különböző szájhigiénés eszközöket, hanem a páciensnek meg kell szerezni a gyakorlatot és tudást: megérteni, hogy miért van erre szükség. A fogorvosnak már a tervezéskor figyelembe kell vennie, hogy olyan szuprastruktúrát készítsen a páciens számára, amely könnyen hozzáférhető higiénés szempontból. Érdemes elkerülni olyan túlkontúrált korona és híd restaurátumok készítését, amelyek nem teszik lehetővé a jó hozzáférhetőséget az implantátumok körül.
Az implantációs fogpótlás átadását követően legalább egy éves (12 hónapos) kinikai és radiológiai ellenőrzés szükséges. Amennyiben a periimplantális csontnívó ideális elhelyezkedésű a remodelling fázisa után, további évenkénti követés javasolt [16].
Egyénre szabott speciális utógondozási programmra (recall program) van szükség minden páciens esetében, valamint a periimplantális megbetegedések kialakulásának felismerését és megakadályozását célzó utógondozási programot kell létrehozni és biztosítani a betegek számára [16]. (1^+, A)

Nem lehet elvárni a megfelelő tisztítást olyan fogpótlások esetében, ami az orvos számára is kihívást jelent a supra- és submucosalis biofilm eltávolításában az utógondozás során. Az implantátumokkal rendelkező páciensek esetén minden lehetséges kockázati tényezőt figyelembe kell venni és figyelni.
Az implantációs fogpótlások hosszú távú sikerének a feltétele a gondos szájápolás, a rendszeres fogorvosi kontroll vizsgálatokon való megjelenés és az utógondozás. A kontroll vizsgálatok során az implantátum és szomszédos fogak körüli PPD, BOP és PI értékek felvétele segíti a folyamatos monitorozást. Az utógondozás protokolljának segítségével jól követhető a természetes fogak és az implantátumok körüli tapadásveszteség, a gyulladások jelenléte és a plakk kontroll, ami elősegíti a peri-mucositis illetve a peri-implantitis felfedezését. A kontrollok elmulasztása számos hátrányos következménnyel járhat és a fogpótlás kihordási ideje nagymértékben csökkenhet.

Az ellátás megfelelőségének indikátorai (a beavatkozás eredményének értékelése)

Az eredmény hosszú távú megítélésére többéves ellenőrzés szükséges.

Az ajánlások rövid összefoglalója a XI. Mellékletek című fejezet 1.5. Egyéb dokumentumok 4. mellékletében található.

VII. JAVASLAT AZ AJÁNLÁSOK ALKALMAZÁSÁHOZ

1. Az alkalmazás feltételei a hazai gyakorlatban A jelölt szövegrész

1.1. Ellátók kompetenciája (pl. licence, akkreditáció stb.), kapacitása

Az egészségügyi szakmai irányelv mind az alapellátásban, mind az intézményi ellátás ambuláns keretein belül alkalmazandó. Az implantáció sebészi fázisa fogorvosi diplomával végezhető, a nehezített esetek ellátását lehetőleg ebben jártas maxillofacialis sebész, dentolaveolaris sebész, parodontológus, vagy orális implantológus szakorvos végezze. A komplex esetek ellátása egyetemi szintű szakellátás keretében történjen.

Személyi feltételek

A fogászati implantológiai beavatkozást végző kezelőorvos munkáját fogászati asszisztens vagy dentalhigiénikus segíti minden esetben. Az indirekt restaurációk laboratóriumi elkészítésében fogtechnikusok vesznek részt.
Az Egészségügyi Szakmai Kollégium Fog- és szájbetegségek Tagozata az Országos Tisztifőorvos felkérésére állásfoglalást készített a fogászati implantátumok sebészeti és protetikai alkalmazásáról, mely dokumentum egyértelműen állást foglal arról, milyen nehézségű beavatkozást milyen szakképesítés birtokában lehet csak elvégezni.
A fogászati implantológiai esteket a nemzetközi irodalomban is alkalmazott beosztásnak megfelelően (SAC rendszer) három nagy csoportra oszthatjuk: Egyszerű (S-Simple), Összetett (A-Advanced), valamint Bonyolult (C-Complicated).

Egyszerű esetek:

Leírás:

- Implantációs sebészet:
  - Elégséges csontkínálat esetén történő implantátum beültetés a következő esetekben:
    - Fedőlemezes fogpótlás (overdenture) készítése céljából történő implantátum beültetés teljes foghiány esetén.
    - Szóló foghiány helyreállítása céljából történő implantátum beültetés.
    - Egy vagy kétoldali sorvégi foghiány helyreállítása céljából történő implantátum beültetés.
    - Sorközi foghiány helyreállítása céljából történő implantátum beültetés.
    - Azonnali implantáció (azonos ülésben történő implantátum beültetés az eltávolított fog alveolusába).
    - Digitális navigált sebészeti technikák, melyek során az előre megtervezett implantátum pozíciókat reprodukáljuk a műtét során (statikus navigáció).
    - Implantátumokkal kapcsolatos egyszerű mukogingivális sebészi technikák.

  - Az implantátumokra készülő fogpótlás:
  - Nem digitális munkamenettel készülő:
    - Nem teljes rágófelszíni rehabilitációk,
    - fedőlemezes fogpótlások (overdenture).

Személyi feltételek:

- Fogorvosi diploma,
- hároméves aktív fogorvosi betegellátó tevékenység,
- OFTEX-en meghirdetett akkreditált implantológiai képzés elvégzése,

vagy

- általános orvosi diploma ÉS Szájsebészet szakvizsga (régi típusú) vagy Arc-, Állcsont,- és Szájsebészet szakorvosi képesítés,
- implantátumokra készülő fogpótlás készítése általános orvosi végzettséggel rendelkezők számára csak akkor engedélyezett, amennyiben szakfogorvosi szakképesítéssel is rendelkeznek.

Tárgyi feltételek:

- Fogorvosi tevékenységhez szükséges előírt tárgyi minimumfeltételek,
- fogászati implantációs sebészeti és protetikai készlet.

Összetett esetek:

Leírás:

- Implantációs sebészet:
  - Elégtelen csontkínálat esetén történő implantátum beültetés, csontpótló, csontaugmentációs beavatkozások az implantációval együlésben vagy azt megelőzően kivéve a bonyolult esetekben leírt esetek.
  - Azonnali implantáció (Azonos ülésben történő implantátum beültetés az eltávolított fog alveolusába.) kiegészítő kemény- és lágyszöveti rekonstrukcióval.
  - Parciális extractiós technikák (A fog részleges eltávolításával történő implantátum beültetés.).
  - Digitális navigált sebészeti technikák, melynek során megfelelő eszközzel valós időben követjük a műszerek helyzetét a műtét során (dinamikus navigáció).
  - Implantátumokkal kapcsolatos összetett mukogingivális sebészi technikák.
- Az implantátumokra készülő fogpótlás:
  - Rögzített, teljes rágófelszíni rehabilitáció
  - Direkt digitális fogászati technikák alkalmazása

Személyi feltételek:

- Fogorvosi diploma és
- Dento-alveoláris sebészet vagy Parodontológia vagy Fogpótlástan (vagy legalább 5 éves Konzerváló fogászat és fogpótlástan szakképesítés **ÉS** a kezelőorvos legalább 5 éve az Központi Implantátum Regiszter

rendszerében igazolhatóan, folyamatosan implantológiai tevékenységet folytat) vagy Orális implantológia szakképesítés,

vagy

- általános orvosi diploma ÉS Szájsebészet szakvizsga (régi típusú) vagy Arc-, Állcsont,- és Szájsebészet szakorvosi képesítés,
- implantátumokra készülő fogpótlás készítése általános orvosi végzettséggel és Arc-, Állcsont,- és Szájsebészet szakorvosi szakképesítés mellett csak akkor engedélyezett, amennyiben szakfogorvosi szakképesítések közül Orális implantológia szakképesítéssel is rendelkezik a jelölt.

Tárgyi feltételek:

- Fogorvosi tevékenységhez szükséges előírt tárgyi minimumfeltételek,
- Dento-alveoláris sebészet vagy Parodontológia ÉS Fogpótlástan vagy Orális implantológia tevékenység végzéséhez előírt minimumfeltételek,
- fogászati implantációs sebészeti és protetikai készlet.

Bonyolult esetek:

Leírás:

- Implantációs sebészet:
  - Extraorálisan, bőr felőli feltárással végzett helyreállító-protetikai indikációból történő implantátum beültetés (ezt a beavatkozást csak fekvő osztályon, és csak általános orvosi diplomával ÉS Szájsebészet szakvizsgával (régi típusú) vagy Arc-, Állcsont,- és Szájsebészet szakorvosi képesítéssel rendelkező orvos végezheti).
  - A járomcsontban elhorgonyzott implantátumok beültetése.
  - Extraorális donorrégióból származó saját csont átültetése (ezt a beavatkozást csak fekvőosztályon, és csak általános orvosi diplomával ÉS Szájsebészet szakvizsgával (régi típusú) vagy Arc-, Állcsont,- és Szájsebészet szakorvosi képesítéssel rendelkező orvos végezheti).
  - Nervus alveolaris inferior áthelyezése
- Az implantátumokra készülő fogpótlás:
  - Epitézisek készítése.

Személyi feltételek:

- fogorvosi diploma ÉS
- Dento-alveoláris sebészet vagy Parodontológia ÉS Fogpótlástan vagy Orális implantológia szakképesítések legalább 5 éves megléte

vagy

- általános orvosi diploma ÉS Szájsebészet szakvizsga (régi típusú) vagy Arc-, Állcsont,- és Szájsebészet szakorvosi képesítés legalább 5 éves megléte,
- implantátumokra készülő fogpótlás készítése általános orvosi végzettséggel rendelkezők számára csak akkor engedélyezett, amennyiben Szájsebészet (régi típusú) vagy Arc-, Állcsont,- és Szájsebészet szakorvosi szakképesítés mellett szakfogorvosi szakképesítések közül Fogpótlástan vagy Orális implantológia szakképesítéssel is rendelkeznek.

Tárgyi feltételek:

- Fogorvosi tevékenységhez szükséges előírt tárgyi minimumfeltételek,
- Dento-alveoláris sebészet vagy Parodontológia ÉS Fogpótlástan vagy Orális implantológia tevékenység végzéséhez előírt minimumfeltételek,
- fogászati implantációs sebészeti és protetikai készlet,
- szerződés szájsebészeti fekvőosztállyal a háttér biztosítására.

A külföldön megszerzett diplomát, illetve szakképesítést hivatalosan, az erre a feladatra kijelölt hatóságnál kell elismertetni attól függően, hogy a diplomát illetve a szakképesítést EU-n belül vagy nem EU-s tagállamban szerezte a jelölt. [221]. A külföldön végzett tanfolyamok elfogadására a mindenkori szabályozók az iránymutatóak [222].

1.2. Speciális tárgyi feltételek, szervezési kérdések (gátló és elősegítő tényezők, és azok megoldása)

A minimumfeltételeknek megfelelő, NNK egészségügyi szolgáltatás nyújtására jogosító működési engedéllyel rendelkező intézmény vagy fogorvosi rendelő. Azokban a rendelőkben, ahol a felsorolt feltételek (infekció kontroll, érzéstelenítés, implantációs motor, speciális kézidarabok, sebészi készlet, protetikai eszköztár és anyagok) nem állnak maradéktalanul rendelkezésre, nem végezhető implantáció és implantációs fogpótlás készítése.

1.3. Az ellátottak egészségügyi tájékozottsága, szociális és kulturális körülményei, egyéni elvárásai

Az implantátumok behelyezéséhez és az implantációs fogpótlások készítéséhez elengedhetetlen a páciensek megfelelő kooperációja. Lényeges a páciensek szájüregi szokásainak, pszichoszociális tényezőinek felmérése, valamint a hosszútávú utógondozás fontosságára felhívni a figyelmet.

1.4 Egyéb feltételek
Nincsenek.

2. Alkamlazást segítő dokumentumok listája
2.1. Betegtájékoztató, oktatási anyagok
1. betegtájékoztató: Az egészségügyi szakmai irányelvhez tartozó betegtájékoztatót az 1. melléklet tartalmazza.
2. betegtájékoztató: Az egészségügyi szakmai irányelvhez kapcsolódó utógondozásról szóló betegtájékoztatót a 2. melléklet tartalmazza.

2.2. Tevékenységsorozat elvégzésekor használt ellenőrző kérdőívek, adatlapok
Nincsenek.

2.3. Táblázatok
1. táblázat: Az implantációs fogpótlás tisztíthatóságára ható negatív tényezők.
2. táblázat: Az implantátummal rendelkező páciensek számára szupportív parodontális terápia.
3. táblázat: A szupportív parodontális terápia lépései.

2.4. Algoritmusok
Nem készültek.

2.5. Egyéb dokumentumok
1. mellékletek: Beleegyező és átvételi nyilatkozat.
2. melléklet: Betegtájékoztató az utógondozásról: A páciensek felvilágosítása és a számukra adott utasítások.
3. melléklet: Az implantációs fogpótlások rögzítését befolyásoló tényezők (2. melléklet).
4. melléklet: Az egészségügyi szakmai irányelv ajánlásainak összefoglalása (3. melléklet).

3. A gyakorlati alkalmazás mutatói, audit kritériumok
A gyakorlati alkalmazás mutatói és az audit lehetséges eszközei: a páciensek követése során kérdőíves felmérés, parodontológiai státusz felvétel és röntgenfelvétel készítése az implantátumokról, továbbá OPG felvétel készítése. Panasz esetén a páciens mindig forduljon az orvosához. Az ellátás hatékonyságára a betegforgalmi adatokból, a PPD, PI, BOP értékekből és a röntgenfelvételek értékeléséből lehet következtetni.

VIII. IRÁNYELV FELÜLVIZSGÁLATÁNAK TERVE

Jelen egészségügyi szakmai irányelv felülvizsgálata lehet tervezett, illetve soron kívüli. A felülvizsgálatot meghatározó tényező az adaptált nemzetközi irányelv aktualizálása. Az aktuális egészségügyi szakmai irányelv kidolgozásában részt vevő, fejlesztő munkacsoport tagok folyamatosan követik a szakirodalomban megjelenő, illetve a hazai ellátókörnyezetben bekövetkező változásokat. A tudományos bizonyítékokban, valamint az

ellátókörnyezetben bekövetkező jelentős változás esetén a fejlesztő munkacsoport konszenzus alapján dönt a hivatalos változtatás kezdeményezéséről és annak mértékéről.
Az egészségügyi szakmai irányelv felülvizsgálatának kezdeményezéséért felelős tagozat: Fog- és Szájbetegségek Tagozata. Az egészségügyi szakmai irányelv tervezett felülvizsgálata 3 évenként történik, a változtatások szükségességének függvényében ennél hamarabb.

IX. IRODALOM

[1.] Egészségügyi, Szociális és Családügyi Minisztérium: Szakmai irányelv a bizonyítékokon alapuló szakmai irányelvek fejlesztéséhez. Egészségügyi Közlöny, 2004. január 22. https://www.agreetrust.org/wp-content/uploads/2013/06/AGREE_Instrument_Hungarian.pdf.
[2.] www.pubmed.com.
[3.] www.embase.com.
[4.] www.cochranelibrary.com.
[5.] International Team of Implantology www.iti.org.
[6.] American Academy of Implant Prosthodontics www.aaipusa.com.
[7.] European Association for Osseointegration www.eao.org.
[8.] B. E. Pjetursson, D. Thoma, R. Jung, M. Zwahlen, A. Zembic, A systematic review of the survival and complication rates of implant-supported fixed dental prostheses (FDPs) after a mean observation period of at least 5 years. Clin Oral Implants Res 23 Suppl 6, 22-38 (2012).
[9.] R. E. Jung, A. Zembic, B. E. Pjetursson, M. Zwahlen, D. S. Thoma, Systematic review of the survival rate and the incidence of biological, technical, and aesthetic complications of single crowns on implants reported in longitudinal studies with a mean follow-up of 5 years. Clin Oral Implants Res 23 Suppl 6, 2-21 (2012).
[10.] Stefan Wolfart. Implant prosthodontics- A patient-oriented concept. Quintessence Publishing, United Kingdon,36-41, 59-68, 77-89,92-97, 203-220, 252-260, 293-305, 394-409. (2016).
[11.] L. U. Adell R, Rockler B, Branemark PI, A I5-year study of osseointegrated implants in the treatment of the edentulous jaw. Int J Oral Surg 1981: 10: 387–416., (1981).
[12.] P. I. Branemark et al., Intra-osseous anchorage of dental prostheses. I. Experimental studies. Scand J Plast Reconstr Surg 3, 81-100 (1969).
[13.] S. R. Buser D, Steinemann S, Fiorellini JP, Fox CH, Stich H., Influence of surface characteristics on bone integration of titanium implants. A histomorphometric study in miniature pigs. J Biomed Mater Res 1991: 25: 889–902. (1991).
[14.] v. d. Z. E. Schroeder A, Stich H, Sutter F. , The reactions of bone, connective tissue, and epithelium to endosteal implants with titanium-sprayed surfaces. J Maxillofac Surg 1981: 9: 15–25., (1981).
[15.] A. J. Taylor TD, Twenty years of progress in implant prosthodontics. J Prosthet Dent 2002: 88: 89–95, (2002).
[16.] S. Cortellini, C. Favril, M. De Nutte, W. Teughels, M. Quirynen, Patient compliance as a risk factor for the outcome of implant treatment. Periodontol 2000 81, 209-225 (2019).
[17.] C. Monaco et al., 2D/3D accuracies of implant position after guided surgery using different surgical protocols: A retrospective study. J Prosthodont Res, (2020).
[18.] B. Divinyi Tamás: Orális implantológia. Semmelweis Kiadó, 2007; 7, 33-35, 44-46, 51, 55-60, 101-102, 111-119, 133, 140-148, 198-199.
[19.] J. N. Walton, M. I. MacEntee, Choosing or refusing oral implants: A prospective study of edentulous volunteers for a clinical trial. The Journal of Prosthetic Dentistry 96, 353 (2006).
[20.] D. Morton et al., Group 2 ITI Consensus Report: Prosthodontics and implant dentistry. Clin Oral Implants Res 29 Suppl 16, 215-223 (2018).
[21.] D. Furze et al., Influence of the fixed implant-supported provisional phase on the esthetic final outcome of implant-supported crowns: 3-year results of a randomized controlled clinical trial. Clin Implant Dent Relat Res 21, 649-655 (2019).
[22.] B. Klinge et al., Dental Implant Quality Register-A possible tool to further improve implant treatment and outcome. Clin Oral Implants Res 29 Suppl 18, 145-151 (2018).
[23.] G. O. Gallucci et al., Consensus statements and clinical recommendations for implant loading protocols. Int J Oral Maxillofac Implants 29 Suppl, 287-290 (2014).

[24.] L. J. Heitz-Mayfield, I. Needleman, G. E. Salvi, B. E. Pjetursson, Consensus statements and clinical recommendations for prevention and management of biologic and technical implant complications. Int J Oral Maxillofac Implants 29 Suppl, 346-350 (2014).

[25.] C. M. Stanford, Academy of Osseointegration's Summit on Clinical Practice Guidelines for the Edentulous Maxilla: Overview, Process, and Outcomes-Changing the Face of Implant Dentistry. Int J Oral Maxillofac Implants 31 Suppl, s6-s15 (2016).

[26.] D. Wismeijer et al., Consensus Statements and Recommended Clinical Procedures Regarding Restorative Materials and Techniques for Implant Dentistry. The International Journal of Oral & Maxillofacial Implants 29, 137-140 (2014).

[27.] C. H. F. Hammerle et al., Biomechanical aspects: Summary and consensus statements of group 4. The 5(th) EAO Consensus Conference 2018. Clin Oral Implants Res 29 Suppl 18, 326-331 (2018).

[28.] H. J. A. Meijer, C. Boven, K. Delli, G. M. Raghoebar, Is there an effect of crown-to-implant ratio on implant treatment outcomes? A systematic review. Clin Oral Implants Res 29 Suppl 18, 243-252 (2018).

[29.] T. J. Julia-Gabriela Wittneben, Hans-Peter Weber, Urs Bragger, Screw retained vs. cement retained implant-supported fixed dental prosthesis. Periodontology 2000, Vol. 73, 2017, 141–151, (2017).

[30.] F. Schwarz et al., Impact of implant-abutment connection, positioning of the machined collar/microgap, and platform switching on crestal bone level changes. Camlog Foundation Consensus Report. Clin Oral Implants Res 25, 1301-1303 (2014).

[31.] A. Sicilia et al., Long-term stability of peri-implant tissues after bone or soft tissue augmentation. Effect of zirconia or titanium abutments on peri-implant soft tissues. Summary and consensus statements. The 4th EAO Consensus Conference 2015. Clin Oral Implants Res 26 Suppl 11, 148-152 (2015).

[32.] L. J. Heitz-Mayfield et al., Group 4 ITI Consensus Report: Risks and biologic complications associated with implant dentistry. Clin Oral Implants Res 29 Suppl 16, 351-358 (2018).

[33.] B. Klinge et al., Dental implant register: Summary and consensus statements of group 2. The 5(th) EAO Consensus Conference 2018. Clin Oral Implants Res 29 Suppl 18, 157-159 (2018).

[34.] I. Sailer et al., Reconstructive aspects: Summary and consensus statements of group 3. The 5(th) EAO Consensus Conference 2018. Clin Oral Implants Res 29 Suppl 18, 237-242 (2018).

[35.] S. Storelli, M. Del Fabbro, M. Scanferla, G. Palandrani, E. Romeo, Implant-supported cantilevered fixed dental rehabilitations in fully edentulous patients: Systematic review of the literature. Part II. Clin Oral Implants Res 29 Suppl 18, 275-294 (2018).

[36.] B. R. Chrcanovic, T. Albrektsson, A. Wennerberg, Tilted versus axially placed dental implants: a meta-analysis. J Dent 43, 149-170 (2015).

[37.] S. N. Papageorgiou, T. Eliades, C. H. F. Hammerle, Frequency of infraposition and missing contact points in implant-supported restorations within natural dentitions over time: A systematic review with meta-analysis. Clin Oral Implants Res 29 Suppl 18, 309-325 (2018).

[38.] G. O. Gallucci, A. Hamilton, W. Zhou, D. Buser, S. Chen, Implant placement and loading protocols in partially edentulous patients: A systematic review. Clin Oral Implants Res 29 Suppl 16, 106-134 (2018).

[39.] J. A. Hahn, Clinical and radiographic evaluation of one-piece implants used for immediate function. Journal of Oral Implantology Vol. XXXIII/No. Three/2007, (2007).

[40.] Divinyi T. Orális implantológia. Semmelweis Kiadó, 2007.15., 141. old.

[41.] T. Koutouzis, F. Gholami, J. Reynolds, T. Lundgren, G. A. Kotsakis, Abutment Disconnection/Reconnection Affects Peri-implant Marginal Bone Levels: A Meta-Analysis. Int J Oral Maxillofac Implants 32, 575-581 (2017).

[42.] T. Joda, M. Ferrari, G. O. Gallucci, J. G. Wittneben, U. Bragger, Digital technology in fixed implant prosthodontics. Periodontol 2000 73, 178-192 (2017).

[43.] J. P. J. de Oliveira Limirio et al., A clinical comparison of 1-piece versus 2-piece implants: A systematic review and meta-analysis. J Prosthet Dent, (2019).

[44.] N. Broggini et al., Persistent acute inflammation at the implant-abutment interface. J Dent Res 82, 232-237 (2003).

[45.] D. R. Prithviraj, V. Gupta, N. Muley, P. Sandhu, One-piece implants: placement timing, surgical technique, loading protocol, and marginal bone loss. J Prosthodont 22, 237-244 (2013).

[46.] P. Hermann, K. Mikulás, Fogpótlástan, Egy- és kétrészes implantátumok. 320-28., (In print.).

[47.] C. M. Misch, Immediate loading of definitive implants in the edentulous mandible using a fixed provisional prosthesis: The denture conversion technique. J Oral Maxillofac Surg 62, 106-115 (2004).

[48.] S. Roehling, K. A. Schlegel, H. Woelfler, M. Gahlert, Performance and outcome of zirconia dental implants in clinical studies: A meta-analysis. Clin Oral Implants Res 29 Suppl 16, 135-153 (2018).
[49.] S. Pieralli, R. J. Kohal, R. E. Jung, K. Vach, B. C. Spies, Clinical Outcomes of Zirconia Dental Implants: A Systematic Review. J Dent Res 96, 38-46 (2017).
[50.] M. Karl, T. Albrektsson, Clinical Performance of Dental Implants with a Moderately Rough (TiUnite) Surface: A Meta-Analysis of Prospective Clinical Studies. Int J Oral Maxillofac Implants 32, 717-734 (2017).
[51.] T. Flugge et al., The accuracy of different dental impression techniques for implant-supported dental prostheses: A systematic review and meta-analysis. Clin Oral Implants Res 29 Suppl 16, 374-392 (2018).
[52.] G. Fokas, V. M. Vaughn, W. C. Scarfe, M. M. Bornstein, Accuracy of linear measurements on CBCT images related to presurgical implant treatment planning: A systematic review. Clin Oral Implants Res 29 Suppl 16, 393-415 (2018).
[53.] T. Joda, W. Derksen, J. G. Wittneben, S. Kuehl, Static computer-aided implant surgery (s-CAIS) analysing patient-reported outcome measures (PROMs), economics and surgical complications: A systematic review. Clin Oral Implants Res 29 Suppl 16, 359-373 (2018).
[54.] A. Tahmaseb, V. Wu, D. Wismeijer, W. Coucke, C. Evans, The accuracy of static computer-aided implant surgery: A systematic review and meta-analysis. Clin Oral Implants Res 29 Suppl 16, 416-435 (2018).
[55.] E. Varga, Jr. et al., Guidance means accuracy: A randomized clinical trial on freehand versus guided dental implantation. Clin Oral Implants Res 31, 417-430 (2020).
[56.] D. Wismeijer et al., Group 5 ITI Consensus Report: Digital technologies. Clin Oral Implants Res 29 Suppl 16, 436-442 (2018).
[57.] A. Ravida et al., Comparison of three different types of implant-supported fixed dental prostheses: A long-term retrospective study of clinical outcomes and cost-effectiveness. Clin Oral Implants Res 30, 295-305 (2019).
[58.] A. Ravida, M. H. A. Saleh, M. C. Muriel, B. Maska, H. L. Wang, Biological and Technical Complications of Splinted or Nonsplinted Dental Implants: A Decision Tree for Selection. Implant Dent 27, 89-94 (2018).
[59.] U. K. Stefan Wolfart: Implant prosthodontics- A pacient-oriented concept. Quintessence Publishing, 2016, 289, 360.
[60.] J. Cortés-Bretón Brinkmann et al., Long-Term Clinical Behavior and Complications of Intentionally Tilted Dental Implants Compared with Straight Implants Supporting Fixed Restorations: A Systematic Review and Meta-Analysis. Biology (Basel) 10, (2021).
[61.] K. A. Apaza Alccayhuaman et al., Biological and technical complications of tilted implants in comparison with straight implants supporting fixed dental prostheses. A systematic review and meta-analysis. Clin Oral Implants Res 29 Suppl 18, 295-308 (2018).
[62.] W. S. Lin, S. E. Eckert, Clinical performance of intentionally tilted implants versus axially positioned implants: A systematic review. Clin Oral Implants Res 29 Suppl 16, 78-105 (2018).
[63.] G. Krennmair, R. Seemann, M. Weinlander, S. Krennmair, E. Piehslinger, Clinical outcome and peri-implant findings of four-implant-supported distal cantilevered fixed mandibular prostheses: five-year results. Int J Oral Maxillofac Implants 28, 831-840 (2013).
[64.] S. Krennmair et al., Mandibular Full-Arch Fixed Prostheses Supported on 4 Implants with Either Axial Or Tilted Distal Implants: A 3-Year Prospective Study. Clin Implant Dent Relat Res 18, 1119-1133 (2016).
[65.] D. Soto-Penaloza, R. Zaragozi-Alonso, M. Penarrocha-Diago, M. Penarrocha-Diago, The all-on-four treatment concept: Systematic review. J Clin Exp Dent 9, e474-e488 (2017).
[66.] M. Tallarico et al., An up to 7-Year Retrospective Analysis of Biologic and Technical Complication With the All-on-4 Concept. J Oral Implantol 42, 265-271 (2016).
[67.] M. Tallarico, S. M. Meloni, L. Canullo, M. Caneva, G. Polizzi, Five-Year Results of a Randomized Controlled Trial Comparing Patients Rehabilitated with Immediately Loaded Maxillary Cross-Arch Fixed Dental Prosthesis Supported by Four or Six Implants Placed Using Guided Surgery. Clin Implant Dent Relat Res 18, 965-972 (2016).
[68.] P. Maló, de Araújo Nobre, M., Lopes, A. , Immediate loading of'All-on-4′maxillary prostheses using trans-sinus tilted implants without sinus bone grafting: A retrospective study reporting the 3- year outcome. . European Journal of Oral Implantology, 6(3), 273–283. 23, 1153-1160 (2013).

[69.] S. J. Byun, S. M. Heo, S. G. Ahn, M. Chang, Analysis of proximal contact loss between implant-supported fixed dental prostheses and adjacent teeth in relation to influential factors and effects. A cross-sectional study. Clin Oral Implants Res 26, 709-714 (2015).

[70.] J. S. Jeong, M. Chang, Food Impaction and Periodontal/Peri-Implant Tissue Conditions in Relation to the Embrasure Dimensions Between Implant-Supported Fixed Dental Prostheses and Adjacent Teeth: A Cross-Sectional Study. J Periodontol 86, 1314-1320 (2015).

[71.] J. P. Bernard, Schatz, J. P., Christou, P., Belser, U., & Kiliaridis, S., Long-term vertical changes of the anterior maxillary teeth adjacent to single implants in young and mature adults. A retrospective study. Journal of Clinical Periodontology, 31, 1024–1028, (2004).

[72.] N. S. Pang, C. S. Suh, K. D. Kim, W. Park, B. Y. Jung, Prevalence of proximal contact loss between implant-supported fixed prostheses and adjacent natural teeth and its associated factors: a 7-year prospective study. Clin Oral Implants Res 28, 1501-1508 (2017).

[73.] H. Koori, Morimoto, K., Tsukiyama, Y., & Koyano, K. , Statistical analysis of the diachronic loss of interproximal contact between fixed implant prostheses and adjacent teeth. . International Journal of Prosthodontics, 23, 535–540., (2010).

[74.] R. J. M. G. S. J. Davies, and M. P. J. Young, Good occlusal practice in the provision of implant borne prostheses. British Dental Journal, vol. 192, no. 2, pp. 79–88, , (2002).

[75.] W. W. Chee, N. Mordohai, Tooth-to-implant connection: a systematic review of the literature and a case report utilizing a new connection design. Clin Implant Dent Relat Res 12, 122-133 (2010).

[76.] C. Hita-Carrillo, M. Hernandez-Aliaga, J. L. Calvo-Guirado, Tooth-implant connection: a bibliographic review. Med Oral Patol Oral Cir Bucal 15, e387-394 (2010).

[77.] M. A. R. S. Mozayek, and M. B. Abuharb, Efficacy of adding a supporting implant in stress distribution of long-span fixed partial dentures: a 3D finite element analysis. Journal of Dental Research, Dental Clinics, Dental Prospects, vol. 10, pp. 81–86, (2016).

[78.] P. Hermann, K. Mikulás, Fogpótlástan, Implantátumokkal elhorgonyzott rögzített fogpótlások. (In print.).

[79.] M. Ting, R. J. Faulkner, D. P. Donatelli, J. B. Suzuki, Tooth-to-Implant-Supported Fixed Partial Denture: A Comprehensive Overview of Systematic Reviews. Implant Dent 28, 490-499 (2019).

[80.] P. P. Binon, Evaluation of machining accuracy and consistency of selected implants, standard abutments, and laboratory analogs. Int J Prosthodont 8, 162-178 (1995).

[81.] A. Zembic, S. Kim, M. Zwahlen, J. R. Kelly, Systematic review of the survival rate and incidence of biologic, technical, and esthetic complications of single implant abutments supporting fixed prostheses. Int J Oral Maxillofac Implants 29 Suppl, 99-116 (2014).

[82.] S. S. Kim et al., Clinical use of alumina-toughened zirconia abutments for implant-supported restoration: prospective cohort study of survival analysis. Clin Oral Implants Res 24, 517-522 (2013).

[83.] J. N. Walton, & MacEntee, M. I. , A prospective study on the main- tenance of implant prostheses in private practice. . The International Journal of Prosthodontics, 10, 453–458., (1997).

[84.] A. Khraisat, O. Abu-Hammad, N. Dar-Odeh, A. M. Al-Kayed, Abutment Screw Loosening and Bending Resistance of External Hexagon Implant System after Lateral Cyclic Loading. Clinical Implant Dentistry and Related Research 6, 157-164 (2004).

[85.] I. Sailer, S. Muhlemann, M. Zwahlen, C. H. Hammerle, D. Schneider, Cemented and screw-retained implant reconstructions: a systematic review of the survival and complication rates. Clin Oral Implants Res 23 Suppl 6, 163-201 (2012).

[86.] S. Kappel, C. Eiffler, J. Lorenzo-Bermejo, T. Stober, P. Rammelsberg, Undetected residual cement on standard or individualized all-ceramic abutments with cemented zirconia single crowns - a prospective randomized pilot trial. Clin Oral Implants Res 27, 1065-1071 (2016).

[87.] T. Linkevicius et al., The influence of the cementation margin position on the amount of undetected cement. A prospective clinical study. Clin Oral Implants Res 24, 71-76 (2013).

[88.] B. E. Pjetursson et al., A systematic review of the influence of the implant-abutment connection on the clinical outcomes of ceramic and metal implant abutments supporting fixed implant reconstructions. Clin Oral Implants Res 29 Suppl 18, 160-183 (2018).

[89.] T. Linkevicius, A. Puisys, E. Vindasiute, L. Linkeviciene, P. Apse, Does residual cement around implant-supported restorations cause peri-implant disease? A retrospective case analysis. Clin Oral Implants Res 24, 1179-1184 (2013).

[90.] M. A. Atieh, H. M. Ibrahim, A. H. Atieh, Platform switching for marginal bone preservation around dental implants: a systematic review and meta-analysis. J Periodontol 81, 1350-1366 (2010).
[91.] B. R. Chrcanovic, T. Albrektsson, A. Wennerberg, Platform switch and dental implants: A meta-analysis. J Dent 43, 629-646 (2015).
[92.] T. Linkevicius, A. Puisys, M. Steigmann, E. Vindasiute, L. Linkeviciene, Influence of Vertical Soft Tissue Thickness on Crestal Bone Changes Around Implants with Platform Switching: A Comparative Clinical Study. Clin Implant Dent Relat Res 17, 1228-1236 (2015).
[93.] P. Hermann, K. Mikulás, Fogpótlástan, Implantátumfejek., (In print.).
[94.] T. Linkevicius, A. Puisys, O. Svediene, R. Linkevicius, L. Linkeviciene, Radiological comparison of laser-microtextured and platform-switched implants in thin mucosal biotype. Clin Oral Implants Res 26, 599-605 (2015).
[95.] J. Lowy et al., The Effect of Platform-Switching Plus Laser Grooving on Peri-implant Hard and Soft Tissue Level: A Randomized, Controlled, Blinded Clinical Trial. Int J Periodontics Restorative Dent 39, 669-674 (2019).
[96.] A. Messias et al., Peri-implant marginal bone loss reduction with platform-switching components: 5-Year post-loading results of an equivalence randomized clinical trial. J Clin Periodontol 46, 678-687 (2019).
[97.] V. Chappuis, M. M. Bornstein, D. Buser, U. Belser, Influence of implant neck design on facial bone crest dimensions in the esthetic zone analyzed by cone beam CT: a comparative study with a 5-to-9-year follow-up. Clin Oral Implants Res 27, 1055-1064 (2016).
[98.] L. Canullo, G. R. Fedele, G. Iannello, S. Jepsen, Platform switching and marginal bone-level alterations: the results of a randomized-controlled trial. Clin Oral Implants Res 21, 115-121 (2010).
[99.] T. Albrektsson, G. Zarb, P. Worthington, A. R. Eriksson, The long-term efficacy of currently used dental implants: a review and proposed criteria of success. Int J Oral Maxillofac Implants 1, 11-25 (1986).
[100.] D. P. Callan, A. O'Mahony, C. M. Cobb, Loss of crestal bone around dental implants: a retrospective study. Implant Dent 7, 258-266 (1998).
[101.] M. Gross, I. Abramovich, E. I. Weiss, Microleakage at the abutment-implant interface of osseointegrated implants: a comparative study. Int J Oral Maxillofac Implants 14, 94-100 (1999).
[102.] A. Rack et al., In vitro synchrotron-based radiography of micro-gap formation at the implant-abutment interface of two-piece dental implants. J Synchrotron Radiat 17, 289-294 (2010).
[103.] P. G. Coelho et al., In vitro evaluation of the implant abutment connection sealing capability of different implant systems. J Oral Rehabil 35, 917-924 (2008).
[104.] S. Harder et al., Molecular leakage at implant-abutment connection--in vitro investigation of tightness of internal conical implant-abutment connections against endotoxin penetration. Clin Oral Investig 14, 427-432 (2010).
[105.] M. Quirynen, C. M. Bollen, H. Eyssen, D. van Steenberghe, Microbial penetration along the implant components of the Branemark system. An in vitro study. Clin Oral Implants Res 5, 239-244 (1994).
[106.] L. G. Persson, U. Lekholm, A. Leonhardt, G. Dahlen, J. Lindhe, Bacterial colonization on internal surfaces of Branemark system implant components. Clin Oral Implants Res 7, 90-95 (1996).
[107.] v. S. D. Quirynen M, Bacterial colonization of the internal part of two-stage implants. An in vivo study. Clin Oral Implants Res 1993: 4: 158–161., (1993).
[108.] A. Aslam, S. H. Hassan, H. M. Aslam, D. A. Khan, Effect of platform switching on peri-implant bone: A 3D finite element analysis. J Prosthet Dent 121, 935-940 (2019).
[109.] D. Lops, E. Bressan, M. Chiapasco, A. Rossi, E. Romeo, Zirconia and titanium implant abutments for single-tooth implant prostheses after 5 years of function in posterior regions. Int J Oral Maxillofac Implants 28, 281-287 (2013).
[110.] A. P. I. Sailer, A. Zembic, B. E. Pjetursson, C. H. F. Hammerle, M. Zwahlen, A systematic review of the performance of ceramic and metal implant abutments supporting fixed implant reconstructions. Clin. Oral Impl. Res. 20 (Suppl. 4), 2009; 4–31., (2009).
[111.] A. Zembic, Sailer, I., Jung, R.E. & Hammerle, C.H., Randomized-controlled clinical trial of customized zirconia and titanium implant abutments for single-tooth implants in canine and posterior regions: 3-year result. Clinical Oral Implants Research 20: 802–808., (2009).
[112.] A. Carrillo de Albornoz et al., A randomized trial on the aesthetic outcomes of implant-supported restorations with zirconia or titanium abutments. J Clin Periodontol 41, 1161-1169 (2014).

[113.] A. Zembic, A. Bosch, R. E. Jung, C. H. Hammerle, I. Sailer, Five-year results of a randomized controlled clinical trial comparing zirconia and titanium abutments supporting single-implant crowns in canine and posterior regions. Clin Oral Implants Res 24, 384-390 (2012).

[114.] M. Payer, Arnetzl, V., Kirmeier, R., Koller, M., Ar-netz, G. & Jakse, N. , Immediate provisionalrestoration of single-piece zirconia implants: aprospective case series – results after 24 monthsof clinical function. Clinical Oral ImplantsResearch 24: 569–575, (2012).

[115.] M. Hosseini, Worsaae, N., Schiodt, M. & Gotfredsen,, A 3-year prospective study of implant-supported, single-tooth restorations of all-ceramic and metal-ceramic materials in patients with tooth agenesis. Clinical Oral Implants Research 24: 1078–1087., (2013).

[116.] M. Hosseini, Worsaae, N., Schiodt, M. & Gotfredsen,, A 1-year randomised controlled trial comparing zirconia versus metal-ceramic implant supported single-tooth restorations. European Journal of Oral Implantology 4: 347–361., (2011).

[117.] D. Lops et al., Soft tissues stability of cad-cam and stock abutments in anterior regions: 2-year prospective multicentric cohort study. Clin Oral Implants Res 26, 1436-1442 (2014).

[118.] E. Bressan et al., Influence of abutment material on the gingival color of implant-supported all-ceramic restorations: a prospective multicenter study. Clin Oral Implants Res 22, 631-637 (2011).

[119.] R. Cosgarea et al., Peri-implant soft tissue colour around titanium and zirconia abutments: a prospective randomized controlled clinical study. Clin Oral Implants Res 26, 537-544 (2015).

[120.] M. Ferrari, M. Carrabba, A. Vichi, C. Goracci, M. C. Cagidiaco, Influence of Abutment Color and Mucosal Thickness on Soft Tissue Color. Int J Oral Maxillofac Implants 32, 393-399 (2017).

[121.] S. Storelli, M. Del Fabbro, M. Scanferla, G. Palandrani, E. Romeo, Implant supported cantilevered fixed dental rehabilitations in partially edentulous patients: Systematic review of the literature. Part I. Clin Oral Implants Res 29 Suppl 18, 253-274 (2018).

[122.] M. M. Buzayan, N. B. Yunus, Passive Fit in Screw Retained Multi-unit Implant Prosthesis Understanding and Achieving: A Review of the Literature. J Indian Prosthodont Soc 14, 16-23 (2014).

[123.] H. Lee, J. S. So, J. L. Hochstedler, C. Ercoli, The accuracy of implant impressions: A systematic review. The Journal of Prosthetic Dentistry 100, 285-291 (2008).

[124.] P. Pera et al., Factors affecting the outcome in the immediate loading rehabilitation of the maxilla: a 6-year prospective study. Int J Periodontics Restorative Dent 34, 657-665 (2014).

[125.] M. Menini et al., A Luting Technique for Passive Fit of Implant-Supported Fixed Dentures. J Prosthodont 25, 77-82 (2016).

[126.] M. Stimmelmayr, J. F. Guth, K. Erdelt, D. Edelhoff, F. Beuer, Digital evaluation of the reproducibility of implant scanbody fit--an in vitro study. Clin Oral Investig 16, 851-856 (2012).

[127.] T. Sawase, S. Kuroshima, The current clinical relevancy of intraoral scanners in implant dentistry. Dent Mater J 39, 57-61 (2020).

[128.] Y. P. Humphries RM, Bloem TJ The accuracy of im- plant master casts constructed from transfer impressions. . Int J Oral Maxillofac Implants 5:331–336, (1990).

[129.] P. D. F. Jorge E. De La Cruz, Carlo Ercoli, Mark E. Moss, Gerald N. Graser, Ross H. Tallents, Verification jig for implant-supported prostheses: A comparison of standard impressions with verification jigs made of different materials. The Journal of Prosthetic Dentistry volume 88 number 3, (2002).

[130.] T. E. Naconecy MM, Shinkai RS, Frasca LC, Cervieri A Evaluation of the accuracy of 3 transfer techniques for implant-supported prostheses with multiple abutments. Int J Oral Maxillofac Implants 19:192–[198, (2004).

131. D. O. Paolo Vigolo, Zeina Majzoub, Giampiero Cordioli, Evaluation of the accuracy of three techniques used for multiple implan abutment impressions. J Prosthet Dent 2003;89:186-92., (2003).

[132. F. H. Gamal Burawi, Declan Byrne, Noel Claffey, A comparison of the dimensional accuracy of the splinted and unsplinted impression techniques for the Bone-Lock implant system. J Prosthet Dent 1997;77:68-75., (1997).

[133.] L. T. Millington ND, Inaccurate fit of implant superstructures. Part 1: Stresses generated on the superstructure relative to the size of fit discrepancy. . Int J Prosthodont. 1995; , (1995).

[134.] M. C. Ç. Saime Sahin, The Significance Of Passive Framework Fit In Implant Prosthodontics: Current Status. Implant Dentistry volume10, number 2 2001, (2001).

[135.] M. R. Baig, Multi-Implant Impressions. To Splint or Not to Splint: A Critical Review. Int J Prosthodont 32, 66-67 (2019).

[136.] M. Menini, P. Setti, F. Pera, P. Pera, P. Pesce, Accuracy of multi-unit implant impression: traditional techniques versus a digital procedure. Clin Oral Investig 22, 1253-1262 (2018).
[137.] S. J. Lee, S. B. Cho, Accuracy of five implant impression technique: effect of splinting materials and methods. J Adv Prosthodont 3, 177-185 (2011).
[138.] J. G. Wittneben et al., Complication and failure rates with implant-supported fixed dental prostheses and single crowns: a 10-year retrospective study. Clin Implant Dent Relat Res 16, 356-364 (2014).
[139.] D. Buser et al., 10-year survival and success rates of 511 titanium implants with a sandblasted and acid-etched surface: a retrospective study in 303 partially edentulous patients. Clin Implant Dent Relat Res 14, 839-851 (2012).
[140.] B. U. Salvi GE, Mechanical and Technical Risks in Implant Therapy. Int J Oral Maxillofac Implants 2009: 24 (Suppl): 69–85, (2009).
[141.] R. Shadid, N. Sadaqa, A comparison between screw- and cement-retained implant prostheses. A literature review. J Oral Implantol 38, 298-307 (2012).
[142.] M. Aglietta et al., A systematic review of the survival and complication rates of implant supported fixed dental prostheses with cantilever extensions after an observation period of at least 5 years. Clin Oral Implants Res 20, 441-451 (2009).
[143.] J. G. Wittneben, C. Millen, U. Bragger, Clinical performance of screw- versus cement-retained fixed implant-supported reconstructions--a systematic review. Int J Oral Maxillofac Implants 29 Suppl, 84-98 (2014).
[144.] B. D. Chen ST, Clinical and esthetic outcomes of implants placed in postextraction sites. Int J Oral Maxillofac Implants 24(Suppl): 186–217, (2009).
[145.] G. S. Grunder U, Capelli M. , Influence of the 3-D bone- to-implant relationship on esthetics. . Int J Periodontics Restorative Dent 2005: 25: 113–119, (2005).
[146.] M. W. Buser D, Belser UC. , Optimizing esthetics for implant restorations in the anterior maxilla: anatomic and surgical considerations. Int J Oral Maxillofac Implants 2004: 19(Suppl): 43–61, (2004).
[147.] B. U. Garber DA, Restoration-driven implant place- ment with restoration-generated site development. . Com- pend Contin Educ Dent 1995: 16: 796. 798–802, 804. 17, (1995).
[148.] W. H. Wittneben J-G, ITI Treatment Guide: Extended Edentulous Spaces in the Esthetic Zone. . Berlin: Quintessenz Verlags-GmbH, (2012).
[149.] W. Chee, S. Jivraj, Screw versus cemented implant supported restorations. Br Dent J 201, 501-507 (2006).
[150.] T. G. Wilson, Jr., The positive relationship between excess cement and peri-implant disease: a prospective clinical endoscopic study. J Periodontol 80, 1388-1392 (2009).
[151.] J. Derks et al., Effectiveness of Implant Therapy Analyzed in a Swedish Population: Prevalence of Peri-implantitis. J Dent Res 95, 43-49 (2016).
[152.] E. Vindasiute et al., Clinical Factors Influencing Removal of the Cement Excess in Implant-Supported Restorations. Clin Implant Dent Relat Res 17, 771-778 (2015).
[153.] N. N. Gapski R, Pomeranz AZ, Reissner MW. , Endosseous implant failure influenced by crown cementation: a clinical case report. . Int J Oral Maxillofac Implants 2008: 23: 943–946, (2008).
[154.] L. B. Pauletto N, Walton JN. , Complications associated with excess cement around crowns on osseointegrated implants: a clinical report. . Int J Oral Maxillofac Implants 1999: 14: 865–868.
[155.] W. C. Ramer N, Kim A, Hershman D. , Histologic findings within peri-implant soft tissue in failed implants secondary to excess cement: report of two cases and review of literature. . N Y State Dent J 2014: 80: 43–46, (2014).
[156.] P. Vigolo, A. Givani, Z. Majzoub, G. Cordioli, A 4-year prospective study to assess peri-implant hard and soft tissues adjacent to titanium versus gold-alloy abutments in cemented single implant crowns. J Prosthodont 15, 250-256 (2006).
[157.] M. Wahlstrom, G. B. Sagulin, L. E. Jansson, Clinical follow-up of unilateral, fixed dental prosthesis on maxillary implants. Clin Oral Implants Res 21, 1294-1300 (2010).
[158.] S. J. Wannfors K, A prospective clinical evaluation of different single-tooth restoration designs on osseointegrated implants. A 3-year follow-up of branemark implants. Clin Oral Implants Res 1999: 10: 453–458, (1999).
[159.] B. U. Keller W, Mombelli A. , Peri-implant microflora of implants with cemented and screw retained suprastructures. . Clin Oral Implants Res 1998: 9: 209–217., (1998).

[160.] B. E. Pjetursson et al., A systematic review of the survival and complication rates of zirconia-ceramic and metal-ceramic single crowns. Clin Oral Implants Res 29 Suppl 16, 199-214 (2018).
[161.] I. Sailer, N. A. Makarov, D. S. Thoma, M. Zwahlen, B. E. Pjetursson, All-ceramic or metal-ceramic tooth-supported fixed dental prostheses (FDPs)? A systematic review of the survival and complication rates. Part I: Single crowns (SCs). Dent Mater 31, 603-623 (2015).
[162.] I. Sailer, N. A. Makarov, D. S. Thoma, M. Zwahlen, B. E. Pjetursson, Corrigendum to "All-ceramic or metal-ceramic tooth- supported fixed dental prostheses (FDPs)? A systematic review of the survival and complication rates. Part I: Single crowns (SCs)" [Dental Materials 31 (6) (2015) 603-623]. Dent Mater 32, e389-e390 (2016).
[163.] V. Fehmer, Muhlemann, S., Hammerle, C. H., & Sailer, I. , Criteria for the selection of restoration materials. . Quintessence International, 45, 723–730. , (2014).
[164.] T. R. Walton, An Up-to-15-Year Comparison of the Survival and Complication Burden of Three-Unit Tooth-Supported Fixed Dental Prostheses and Implant-Supported Single Crowns. Int J Oral Maxillofac Implants 30, 851-861 (2015).
[165.] G. I. Benic, S. Muhlemann, V. Fehmer, C. H. Hammerle, I. Sailer, Randomized controlled within-subject evaluation of digital and conventional workflows for the fabrication of lithium disilicate single crowns. Part I: digital versus conventional unilateral impressions. J Prosthet Dent 116, 777-782 (2016).
[166.] I. Sailer et al., A systematic review of the survival and complication rates of zirconia-ceramic and metal-ceramic multiple-unit fixed dental prostheses. Clinical Oral Implants Research 29, 184-198 (2018).
[167.] S. D. Heintze, & Rousson, V., Survival of zirconia- and metal- supported fixed dental prostheses: A systematic review. . International Journal of Prosthodontics, 23, 493–502, (2010).
[168.] B. E. Pjetursson, I. Sailer, N. A. Makarov, M. Zwahlen, D. S. Thoma, All-ceramic or metal-ceramic tooth-supported fixed dental prostheses (FDPs)? A systematic review of the survival and complication rates. Part II: Multiple-unit FDPs. Dent Mater 31, 624-639 (2015).
[169.] B. Pjetursson, Sailer, I., Makarov, N. A., Zwahlen, M., & Thoma, D. S., Corrigendum to “all-ceramic or metal-ceramic tooth- supported fixed dental prostheses (fdps)? A systematic review of the survival and complication rates. Part ii: Multiple-unit fdps. den- tal materials 31 (6) (2015) 624-639] Dental Materials, 33, e48–e51, (2017).
[170.] I. Sailer et al., Comparison of Fixed Dental Prostheses with Zirconia and Metal Frameworks: Five-Year Results of a Randomized Controlled Clinical Trial. Int J Prosthodont 30, 426-428 (2017).
[171.] Y. Zhang, I. Sailer, B. R. Lawn, Fatigue of dental ceramics. J Dent 41, 1135-1147 (2013).
[172.] D. Scherrer, Wiskott, & Belser, , Effect of water exposure on the fracture toughness and flexure strenght of dental glass. Dental Materials 17 (2001) 367-371., (2001).
[173.] J. R. Kelly, J. A. Tesk, J. A. Sorensen, Failure of all-ceramic fixed partial dentures in vitro and in vivo: analysis and modeling. J Dent Res 74, 1253-1258 (1995).
[174.] T. A. Hamza, R. M. Sherif, Fracture Resistance of Monolithic Glass-Ceramics Versus Bilayered Zirconia-Based Restorations. J Prosthodont 28, e259-e264 (2019).
[175.] C. H. F. H. D. W. U. B. A. L. A. K. A. J. N. P. Lang, Threshold of tactile sensitivity perceived with dental endosseous implants and natural teeth. Clin Implant Dent Relat Res Volume 6, Issue 2, (1995).
[176.] O. World Health, World report on ageing and health. (World Health Organization, Geneva, 2015).
[177.] M. Schimmel, M. Srinivasan, G. McKenna, F. Muller, Effect of advanced age and/or systemic medical conditions on dental implant survival: A systematic review and meta-analysis. Clin Oral Implants Res 29 Suppl 16, 311-330 (2018).
[178.] M. Roccuzzo, D. M. Layton, A. Roccuzzo, L. J. Heitz-Mayfield, Clinical outcomes of peri-implantitis treatment and supportive care: A systematic review. Clin Oral Implants Res 29 Suppl 16, 331-350 (2018).
[179.] D. S. Thoma, S. Muhlemann, R. E. Jung, Critical soft-tissue dimensions with dental implants and treatment concepts. Periodontol 2000 66, 106-118 (2014).
[180.] V. O. M. Mombelli A, Schiirch E, Lang NP, The microbiota associated with successfuiorfailing osseointegrated titanium impiants. Oral Microbiol Immunol 1987: 2: 145-151, (1987).
[181.] C. B. J. Tomas 0. Albrektsson, Lars Sennerb, Biological aspects of implant dentistry: osseointegration. Periodontology 2000, Val. 4, 1994, 58-73, (1994).
[182.] T. M. Pontoriero R, Carnevale G, Mombelli A, Nyman SR, Lang NP., Experimentally induced peri-implant mucositis. A clinical study in humans. . Clin Oral Implants Res. 1994;5(4):254-259., (1994).

[183.] B. T. Zitzmann NU, Marinello CP, Lindhe J. , Experimental peri-implant mucositis in man. . J Clin Periodontol 2001; 28: 517–523., (2001).
[184.] N. U. Zitzmann, T. Berglundh, Definition and prevalence of peri-implant diseases. J Clin Periodontol 35, 286-291 (2008).
[185.] J. Lindhe, J. Meyle, D. o. E. W. o. P. Group, Peri-implant diseases: Consensus Report of the Sixth European Workshop on Periodontology. J Clin Periodontol 35, 282-285 (2008).
[186.] M. M. Furst, G. E. Salvi, N. P. Lang, G. R. Persson, Bacterial colonization immediately after installation on oral titanium implants. Clin Oral Implants Res 18, 501-508 (2007).
[187.] V. R. Quirynen M, Peeters W, Van Steenberghe D, Naert I, Haffajee A. , Dynamics of initial subgingival colonization of "pris- tine" peri-implant pockets. Clin Oral Implants Res. 2006;17(1):25-37, (2006).
[188.] S. Renvert, I. Polyzois, Risk indicators for peri-implant mucositis: a systematic literature review. J Clin Periodontol 42 Suppl 16, S172-186 (2015).
[189.] F. O. Costa et al., Peri-implant disease in subjects with and without preventive maintenance: a 5-year follow-up. J Clin Periodontol 39, 173-181 (2012).
[190.] S. D. Ferreira, G. L. Silva, J. R. Cortelli, J. E. Costa, F. O. Costa, Prevalence and risk variables for peri-implant disease in Brazilian subjects. J Clin Periodontol 33, 929-935 (2006).
[191.] A. M. Roos-Jansaker, C. Lindahl, H. Renvert, S. Renvert, Nine- to fourteen-year follow-up of implant treatment. Part II: presence of peri-implant lesions. J Clin Periodontol 33, 290-295 (2006).
[192.] G. Serino, C. Strom, Peri-implantitis in partially edentulous patients: association with inadequate plaque control. Clin Oral Implants Res 20, 169-174 (2009).
[193.] L. J. Heitz-Mayfield, Peri-implant diseases: diagnosis and risk indicators. J Clin Periodontol 35, 292-304 (2008).
[194.] S. Renvert, M. Quirynen, Risk indicators for peri-implantitis. A narrative review. Clin Oral Implants Res 26 Suppl 11, 15-44 (2015).
[195.] J. A. A. R. Gilbert Triplett, William W. Hallmon, Management of peri-implantitis. Oral Maxillofacial Surg Clin N Am 15 (2003) 129–138, (2003).
[196.] L. Canullo et al., Clinical and microbiological findings in patients with peri-implantitis: a cross-sectional study. Clin Oral Implants Res 27, 376-382 (2016).
[197.] B. N. Bouri A, Al-Zahrani MS, Faddoul F, Nouneh I. , Width of keratinized gingiva and the health status of the supporting tissues around dental implants. . Int J Oral Maxillofac Implants. 2008;23(2):323-326, (2008).
[198.] R. Crespi, P. Cappare, E. Gherlone, A 4-year evaluation of the peri-implant parameters of immediately loaded implants placed in fresh extraction sockets. J Periodontol 81, 1629-1634 (2010).
[199.] A. B. Souza, M. Tormena, F. Matarazzo, M. G. Araujo, The influence of peri-implant keratinized mucosa on brushing discomfort and peri-implant tissue health. Clin Oral Implants Res 27, 650-655 (2016).
[200.] H. Zigdon, E. E. Machtei, The dimensions of keratinized mucosa around implants affect clinical and immunological parameters. Clin Oral Implants Res 19, 387-392 (2008).
[201.] M. A., Microbiology and antimicrobial therapy of peri-im- plantitis. Periodontol 2000. 2002;28(40):177-189., (2002).
[202.] A. Alani, M. Corson, Soft tissue manipulation for single implant restorations. Br Dent J 211, 411-416 (2011).
[203.] H. R. Dalago, G. Schuldt Filho, M. A. Rodrigues, S. Renvert, M. A. Bianchini, Risk indicators for Peri-implantitis. A cross-sectional study with 916 implants. Clin Oral Implants Res 28, 144-150 (2017).
[204.] G. Schuldt Filho et al., Prevalence of peri-implantitis in patients with implant-supported fixed prostheses. Quintessence Int 45, 861-868 (2014).
[205.] L. J. Heitz-Mayfield et al., Anti-infective treatment of peri-implant mucositis: a randomised controlled clinical trial. Clin Oral Implants Res 22, 237-241 (2011).
[206.] S. Jepsen et al., Primary prevention of peri-implantitis: managing peri-implant mucositis. J Clin Periodontol 42 Suppl 16, S152-157 (2015).
[207.] T. Koutouzis, Implant-abutment connection as contributing factor to peri-implant diseases. Periodontol 2000 81, 152-166 (2019).
[208.] X. P. Armitage GC, Post-treatment supportive care for the natural dentition and dental implants. Periodontol 2000. 2016;71(1):164-184. , (2016).

[209.] Z. D. Frisch E, Ratka-Krüger P, Rinke S. . Double crown-re- tained maxillary overdentures: 5-year follow-up. Clin Implant Dent Relat Res. 2015;17(1):22131, (2015).
[210.] S. Rinke, H. Rasing, N. Gersdorff, R. Buergers, M. Roediger, Implant-supported overdentures with different bar designs: A retrospective evaluation after 5-19 years of clinical function. J Adv Prosthodont 7, 338-343 (2015).
[211.] B. M. Cune M, van Kampen F, de Putter C, van der Bilt A. , Mandibular overdentures retained by two implants: 10-year re- sults from a crossover clinical trial comparing ball-socket and bar- clip attachments. . Int J Prosthodont. 2010;23(4):310-317, (2010).
[212.] A. G. Naert I, Quirynen M., Prosthetic aspects and patient satisfaction with two-implant-retained mandibular overden- tures: a 10-year randomized clinical study. . Int J Prosthodont. 2004;17(4):401-410. , (2004).
[213.] A. Alani, K. Bishop, Peri-implantitis. Part 2: Prevention and maintenance of peri-implant health. Br Dent J 217, 289-297 (2014).
[214.] M. A. Atieh, N. H. Alsabeeha, C. M. Faggion, Jr., W. J. Duncan, The frequency of peri-implant diseases: a systematic review and meta-analysis. J Periodontol 84, 1586-1598 (2013).
[215.] G. E. Salvi, N. U. Zitzmann, The effects of anti-infective preventive measures on the occurrence of biologic implant complications and implant loss: a systematic review. Int J Oral Maxillofac Implants 29 Suppl, 292-307 (2014).
[216.] M. S. Tonetti et al., Principles in prevention of periodontal diseases: Consensus report of group 1 of the 11th European Workshop on Periodontology on effective prevention of periodontal and peri-implant diseases. J Clin Periodontol 42 Suppl 16, S5-11 (2015).
[217.] M. S. Zangrando et al., Long-term evaluation of periodontal parameters and implant outcomes in periodontally compromised patients: a systematic review. J Periodontol 86, 201-221 (2015).
[218.] B. E. Pjetursson et al., Peri-implantitis susceptibility as it relates to periodontal therapy and supportive care. Clin Oral Implants Res 23, 888-894 (2012).
[219.] L. A. Aguirre-Zorzano, R. Estefania-Fresco, O. Telletxea, M. Bravo, Prevalence of peri-implant inflammatory disease in patients with a history of periodontal disease who receive supportive periodontal therapy. Clin Oral Implants Res 26, 1338-1344 (2015).
[220.] P. Hermann, K. Mikulás, Implantációs fogpótlások tisztítása, utógondozása., (In print.).
[221.] https://www.enkk.hu/index.php/hun/elismeresi-es-monitoring-foosztaly/elismeres/elismeresi-eljaras-altalanos.
[222.] P. Hermann, Fejérdy P., Joób F. Á., Piffkó J., Windisch P., Nagy K., Kivovics P., Hegedűs Cs., Állásfoglalás fogászati implantológiai tevékenység sebészi és protetikai részének végzéséhez szükséges személyi és tárgyi feltételeiről. (2020).

X. FEJLESZTÉS MÓDSZERE

1. Fejlesztőcsoport megalakulása, a fejlesztési folyamat és a feladatok dokumentálásának módja

A szakmai irányelv kidolgozását az Egészségügyi Szakmai Kollégium Fog- és szájbetegségek Tagozat kezdeményezte a témaválasztási javaslat dokumentum kitöltésével és továbbításával.
Ezután megtörtént a társszerzők, véleményezők kijelölése, az irányelvfejlesztő csoport megalakulása.
Az egészségügyi szakmai irányelv fejlesztése bizonyítékokon alapuló szakmai irányelvek fejlesztéséről szóló dokumentumának felhasználásával történt. A fejlesztőcsoport a megalakulást követően meghatározta az egyes elvégzendő feladatokat.
A fejlesztési folyamat során, napi szinten kommunikáltak egymással a szakemberek, illetve heti rendszerességgel strukturált formában az addig elkészült munkáról és a folyamatról visszajelzést adtak. Az egészségügyi szakmai irányelv kialakítása a tagok egyéni munkáján és többszöri konzultáción keresztül valósult meg.

2. Irodalomkeresés, szelekció

Az egészségügyi szakmai irányelv fő kérdéseinek meghatározása (klinikai probléma meghatározása, a vizsgált diagnosztikus vagy terápiás eljárások meghatározása, egy beavatkozás összehasonlítása a referencia vagy rutin eljárással) után ezek elemeit kulcsszavakként használtuk az irodalomkeresés során a PubMed adatbázisban [2].
Elsődlegesen már meglévő bizonyítékokon alapuló nemzetközi irányelveket kerestünk. Az itt talált irányelveket felhasználás előtt alaposan áttanulmányoztuk, kritikusan értékeltük és ajánlásaikat összevetettük a hazai gyakorlattal. Ha nem találtunk adaptálásra alkalmas irányelvet, a bizonyítékok felkutatását a megfogalmazott klinikai kérdések alapján meghatározott keresőszavak segítségével végeztük.
Az alábbi kulcsszavakat alkalmaztuk: „implantátum megtámasztású fogpótlások" („implant- supported restorations"), „implantátumfej" („implant abutment"), „a fogászati implantátmok túlélése" („dental implant survival rate"),"a fogászati implantátumok biomechanikai aspektusai" („dental implant bioemechanical aspects"), „fogászati implantátumok terhelése" („loading of dental implants"), „csavaros rögzítésű implantátum elhorgonyzású fogpótlások" („screw retained implantrestorations"), „szupportív terápia a fogászati implantológiában" („supportive care in implant dentistry"), „cement rögzítésű implantátum elhorgonyzású fogpótlások" („cement-retained implant restorations"), amelyekre összesen 30 414 hivatkozást találtunk. Ebből kiválasztottunk 205 releváns, amagasan citált közleményt, amelyeket a szakterületen belül a legfontosabbnak ítéltünk meg. A keresés során a fogorvosi irodalomból angol vagy magyar nyelvű teljes szövegközleményeket, szisztematikus összefoglalókat, meta-analíziseket, randomizált kontroll tanulmányokat és összehasonlító utánkövetéses vizsgálatokat válogattunk be. Az összehasonlító vizsgálatokból kizártuk azokat a cikkeket, amelyek kevesebb, mint hároméves utánkövetésről azámoltak be. Összefoglalónkban az implantátumok és fogpótlások sikerességét meghatározó legfontosabb protetikai aspektusokat vizsgáltuk.

3. Felhasznált bizonyítékok erősségének, hiányosságainak leírása (kritikus értékelés, „bizonyíték vagy ajánlás mátrix"), bizonyítékok szintjének meghatározási módja

A nemzetközi irányelveket szükség esetén körültekintően adaptáltuk a hazai környezetre. Amennyiben az adott kérdéskörre nem rendelkezünk jó irányelvajánlásokkal, törekedtünk a primer (pl. RCT, kohorsz, eset-kontroll tanulmányok) vagy szekunder szakirodalom (pl. a primer tudományos eredményeket összefoglaló szisztematikus irodalmi áttekintések, meta-analízisek) feldolgozására. Ha az egészségügyi szakmai irányelv ajánlásai nem más irányelv ajánlások adaptálásán, hanem tudományos tanulmányokból származó bizonyítékokon alapultak, először megállapítottuk az adott kérdésre vonatkozó bizonyítékok besorolási fokozatát.

4. Ajánlások kialakításának módszere

Az ajánlások megfogalmazása során a rendelkezésre álló, a kritikusan értékelt külső irányelvekből, valamint a szakirodalomból származó, rangsorolt bizonyítékokat először összefoglaltuk, szintetizáltuk. Ha sem nemzetközi irányelvek, sem tudományos bizonyítékok nem álltak rendelkezésre egy adott kérdés megválaszolására szolgáló ajánlás kialakításához, akkor az irányelvfejlesztő csoport szakértői véleményeken alapuló konszenzusán alapult az ajánlás.
Az ajánlások besorolása az azokat alátámasztó bizonyítékok rangsorolásán alapul. A hazai adottságokat, a nemzetközi irányelvek adaptálhatóságát a fejlesztőcsoport az ajánlások megfogalmazásánál figyelembe vette.

5. Véleményezés módszere

Az egészségügyi szakmai irányelv szakmai tartalmának összeállítását követően az irányelvfejlesztő csoport megküldte a dokumentumot az Emberi Erőforrások Minisztériuma részére, amely a szűrőértékelést követően megküldésre került a véleményező Tagozatnak. A visszaérkező javaslatok az irányelv szövegébe beillesztésre kerültek vagy azok alapján módosításra került a dokumentum szerkezete, amennyiben az egészségügyi szakmai irányelv fejlesztői egyetértettek a javasolt változtatások tartalmával. Az erről szóló döntést a fejlesztők egyhangúlag hozták meg.

6. Független szakértői véleményezés módszere
Nem került bevonásra.

XI. MELLÉKLET

1. Alkalmazást segítő dokumentumok

1.1. Betegtájékoztató, oktatási anyagok (1. melléklet)

1. betegtájékoztató: Az egészségügyi szakmai irányelvhez tartozó betegtájékoztatót az 1. melléklet tartalmazza
2. betegtájékoztató: Az egészségügyi szakmai irányelvhez kapcsolódó utógondozásról szóló betegtájékoztatót a 2. melléklet tartalmazza.

Az ajánlások terjesztésének terve

Terjesztési módszerek lehetnek:

- A beteg ellátás során a beteg és ellátó közötti közvetlen kommunikáció,
- oktatáshoz, továbbképzéshez társuló terjesztés,
- internetes hozzáférés.

1.2. Tevékenységsorozat elvégzésekor használt ellenőrző kérdőívek, adatlapok

Az irányelv nem tartalmaz kérdőíveket, adatlapokat.

1.3. Táblázatok

1. táblázat: A tisztíthatóságra ható negatív tényezők [*16*]

1. táblázat: a tisztíthatóságra ható negatív tényezők

Sebészi	Protetikai	Páciens szempontú
Nem keratinizált periimplantális mucosa az implantátum körül.	Korlátozott hozzáférhetőség az implantátumok körül.	Rossz szájhigiéné.
Nagyfokú szögeltéréssel behelyezett implantátumok.	Túlkontúrált koronák.	Nem együttműködő páciens.
Sebészi trauma.	Rögzített fogpótlások nagymértékben kiterjesztett szabad végekkel.	
A szomszédos természetes foghoz ill. implantátumhoz közeli implantátum behelyezés.	Gingivához túl közel elhelyezkedő (overdenture, fedőlemezes fogpótlás) merevítőrúd.	
Túl sok implantátum.	A restaurátum széli záródásának submucosalis elhelyezkedése.	
Nem megfelelő implantátum pozíció.		

2. táblázat: Az implantátummal rendelkező páciensek számára javasolt szupportív parodontális terápia [*16*]

2. táblázat	
Szupportív terápia	**Rutin beavatkozás**
Klinikai kontroll	Ld. 4. táblázat
Radiológiai értékelés	Mivel a peri-implantitis az implantátum behelyezést követő időszakban nagyobb valószínűséggel fordul elő, ezért az első öt évben ajánlott évente röntgen felvételt készíteni, majd három évente, illetve egyéb esetekben, amikor a klinikai paraméterek változásai miatt szükséges.
Professzionális eszközök	Tanácsolt a szupragingiválís polírozás (és közölni a páciensssel mennyire fontos a fogpótlás tisztán tartása). Szükség esetén szubgingiválís tisztítás, titán scalerrel. Chlorhexidines fertőtlenítés is alkalmazható.
Szájhigiénés instrukciók	Mindig szorgalmazzuk és hívjuk fel a páciensek figyelmét a tökéletes egyéni szájhigiéné fontosságára. Amennyiben szükséges ismételjük meg az instrukciókat és motiváljuk tovább a pácienst.

3. táblázat: [16]

3. táblázat: Szupportív parodontális terápia lépései	
Szupportív terápia	**Hogyan végezzük**
Anamnézis	Az anamnézisnek mindig aktuálisnak kell lennie. A pácienst ki kell kérdezni az egészségében és a gyógyszerszedésben történő változásokról.
A lágyszövet állapota	A marginális lágyszöveti szél stabilitásának és a keratinizált mucosa szélesség változásának kontrollálása.
Plakk, vérzés, suppuratio (genny) jelenléte	Ajánlott feljegyezni a plakk, vérzés, suppuratio mértékét az összehasonlíthatóság érdekében. Ismételt szájhigiénés instruálás válhat szükségessé. A vérzés és suppuratio jelenléte gyulladás jelenlétére utalhat.
Szondázás	Az implantátum vizsgálata legalább 4 felszínen történik, speciálisan kialakított rugalmas műanyag szondával. A szondázási mélység növekedése feljegyzendő minden alkalommal, és el kell kezdeni a terápiát.
Okklúzó	Az implantátummal elhorgonyzott fogpótlás, a szomszédos és az antagonista fogak okklúziójának ellenőrzése, hogy megelőzhető legyen az okklúzális túlterhelés.
Mobilitás (mozgathatóság)	A fogpótlás mozgathatósága következhet be csontveszteség, implantátum törés vagy protetikai jellegű komplikáció (csavar, implantátumfej lazulás vagy törés) miatt.
Kontaktpont	A kontaktpontokat fogselyemmel kontrolláljuk. A laza kontaktpont kedvez a plakk felhalmozódásnak.

1. 4. Algoritmusok

Nem készültek.

5. Egyéb dokumentumok

1. melléklet
Beleegyező és átvételi nyilatkozat
Implantátum elhorgonyzású és megtámasztású rögzített vagy kivehető fogpótlás esetén

Név:…….. szül.idő.:……..……
Anyja neve:……...……. TAJ szám:…….

Már több mint négy évtizede az implantátum elhorgonyzású és megtámasztású fogpótlások a fogászatban jól bevált kezelési lehetőséget nyújtanak a foghiányok pótlásában. Az implantátum elhorgonyzású szóló koronák és többtagú rögzített fogpótlások túlélése 89 és 94% 10 évet követően. Ennek az alapját az osszeointegráció biztosítja, amit számos implantátum felszín fejlesztés, kifinomult sebészi technikák, az implantátum - implantátumfejek és fopótlások közötti stabil pontos illeszkedés megteremtése egészít ki. Emelett az élethosszig tartó profilaktikus kezelés és az utógondozás segíti elő a biológiai komplikációk előfordulásának megakadályozását.
Az implantációs fogpótlás élettartama azonban csak statisztikai adatk alapján becsülhető meg és az egyéni különbségek nagymértékben befolyásolják. Az elérhető maximális élettartam és az esetlegesen felmerülő biológiai és mechanikai komplikációk (például: kerámia leplezés letöredezése, csavarlazulás, periimplantális mucositis, peri-implantitis) megelőzése és megfelelő kezelése érdekében vállalom a rendszeres, 6 (hat) havonkénti orvosi kontroll vizsgálatokon való megjelenést. Fogágybetegség és egyéb általános megbetegedések esetében gyakoribb kontroll is szükségessé válhat. Tudomásul veszem, ha bármilyen változást veszek észre a fogpótlás és az azt körülvevő lágyszövetek esetében, azonnal jelentkezem a rendelésen.
Orvosom ismertette velem a foghiányom megoldására alkalmazható konvencionális megoldásokat is, tájékoztatott a lehetőségek előnyeiről és hátrányairól.
Orvosom ismertette velem az implantátumokkal elhorgonyzott és megtámasztott tervezett fogpótlásom formáját, elhorgonyzását (kivehető ill. rögzített), az elkészítésének menetét, és az esetleges kockázatok szerepét a lehetséges későbbi sikertelenség fellépésére.
Az implantációs fogpótlásom rögzítési módjairól (cementtel vagy csavarral rögzített), azok előnyeiről, hátrányairól, az esetlegesen fellépő komplikációkról, azok megoldásáról és javításáról átfogó tájékoztatást kaptam, orvosommal a számomra legmegfelelőbb megoldás mellett döntöttünk:…… (választott rögzítési mód).
Az implantációs fogpótlásom anyagválasztását tekintve átfogó tájékoztatást kaptam a felmerülő lehetőségekről, az egyes anyagválasztások előnyeiről, hátrányairól, az esetlegesen fellépő komplikációkról és azok javítási lehetőségeiről. Az alábbi anyagválasztás mellett döntötttem és a táblázatban jelöltem. (A választottt fogpótlás anyaga a táblázatban X-szel jelölt.).

nemesfém-ötvözet váz kerámia leplezéssel	
nem nemesfém ötvözet váz:…….. kerámia leplezéssel	
nem nemesfém ötvözet váz:…….kompozit vagy akrilát leplezéssel	
lítium-diszilikát monolitikus restaurátum	
lítium-diszilikát restaurátum kerámia leplezéssel (cut back technika)	
cirkónium-dioxid váz egyedileg égetett kerámia leplezéssel	
cirkónium-dioxid monolitikus restaurátum	
egyéb:……..	

Alapos tájékoztatást kaptam a tervezett implantációs fogpótlásom tisztításáról és az egyéni szájhigiénés kontroll fontosságáról és lépéseiről.

Én …… (név) kijelentem, hogy az implantációs fogpótlás készítéséről átfogó tájékoztatást kaptam. A pontos összeg külön megállapodásban egyeztetésre került, amit elfogadtam és a megtérítését vállaltam.

A kezelési tervet megértettem, elfogadom és beleegyezem. A kezelési terv kapcsán nincs több kérdésem, mindent megértettem.

Budapest, ……

……
páciens aláírása

Én ……..……(név) kijelentem, hogy az implantációs fogpótlással kapcsolatban a részletes felvilágosítást, betegtájékoztatót megkaptam, megértettem és azokat beleegyezőleg tudomásul vettem. Az elkészült fogpótlást a mai napon átvettem.
Tudomásul veszem, hogy köteles vagyok megjelenni 6 havonként a kötelező kontroll vizsgálatokon.

Budapest, ……

……
páciens aláírása

2. melléklet
Betegtájékoztató az utógondozásról
A páciensek felvilágosítása és a számukra adott utasítások

Az implantációs fogpótlás tisztítása speciális ismereteket kíván és sokkal alaposabb gondozást igényel, mint bármely más fogpótlás. A megfelelő szájhigiéné fenntartásában kritikus pont a periimplantális mucosa (az implantátumot körülvevő mucosa) és az implantátum nyaki részének tisztán tartása és a biofilm eltávolítása. Kedvezőtlen esetben a plakk okozta gyulladás hosszú távon az implantátum elvesztéséhez is vezethet az arra fogékony páciensnél.
A mindennapi otthoni szájápolásban ajánlott a fogkefe mellett az implantátum elhorgonyzású fogpótlásokhoz speciálisan kifejlesztett implantációs fogköztisztító kefék használata, amelyek különböző méretekben állnak rendelkezésre. A fogorvos és a szájhigiénikus az implantációs fogpótlás átadása után beméri az implantátumok és a fogak között, milyen méretű speciális interdentális fogköztisztítóval lehet a nehezen hozzáférhető területeket tisztítani és a pácienst ennek megfelelően instruálja, motiválja. A szűkebb, nehezebben megközelíthető helyeken a superfloss és fogselyem segít a tökéletes szájhigiéne megvalósításában. Az implantátumokkal elhorgonyzott teljes fogsor/fedőprotézis esetén a fogsort minden étkezés után el kell távolítani és speciális fogsor tisztító fogkefével kell a felrakódásokat, a plakkot és baktériumokat eliminálni. A szájüregben a hagyományos fogmosás után speciális egycsomós fogkefével egyesével meg kell tisztítani az implantátumfejeket és az összekötő elemeket. A nyálkahártya tisztítása puha sörtéjű fogkefével javasolt. A teljes fertőtlenítéshez szájvíz használata is javasolható (rövid távon), de ez nem helyettesíti a fogkefe és speciális eszközök mechanikai tisztító hatását. A nyelv tisztítása minden esetben fontos.
A tökéletes egyedi plakk kontroll megvalósításában a páciensnek van elsődleges szerepe, amit kiegészít az utógondozás. A szupportív (fenntartó) terápia és a kontroll vizsgálatok során eleinte szigorúan három-hat havonta professzionális szájhigiénés kezelés javasolt, amelynek során a dentális biofilm, a fogkövek és egyéb felrakódások eltávolítása történik, további instruálást és motiválást követően. A megfelelő időközönként elvégzett professzionális szájhigiénés kezelés kiegészíti az otthoni szájápolást. A csavaros rögzítésű fogpótlások esetén a professzionális tisztítás részét képezheti a fogpótlás eltávolítása, átmosása és fertőtlenítése, így az implantátum jobban hozzáférhető a professzionális tisztítás számára.
A kontroll vizsgálatok során az implantátumok és a szomszédos fogak körüli vérzési és szondázási értékek felvétele segíti a folyamatos monitorozást. Ennek során jól követhető a természetes fogak és az implantátumok körüli tapadásveszteség, a gyulladások jelenléte és a plakk kontroll.
Az implantációs fedőlemezes fogpótlások esetén az egyéni szájhigiénétől függően 3-6 havonkénti kontroll javasolt, míg rögzített fogpótlások esetében minimum minden évben egy-két alkalommal kontroll.
A páciensnek minden esetben jelentkeznie kell a kezelőorvosánál, ha bármi panasza van az implantátummal vagy az arra készült restaurátummal. A tökéletes egyéni szájhigiéné (a fogmosási gyakorlat) és a rendszeres kontroll vizsgálatokon való megjelenés és a folyamatos instruálás, motiválás a biztosítéka az implantációs fogpótlás hosszú élettartamának.

A korai felismerés és a prevenció fontos szerepet játszik a fogpótlások és az implantátumok hosszútávú sikerességében és életidejében.

3. melléklet

Az implantátumokkal elhorgonyzott fogpótlások rögzítését befolyásoló tényezők [29]

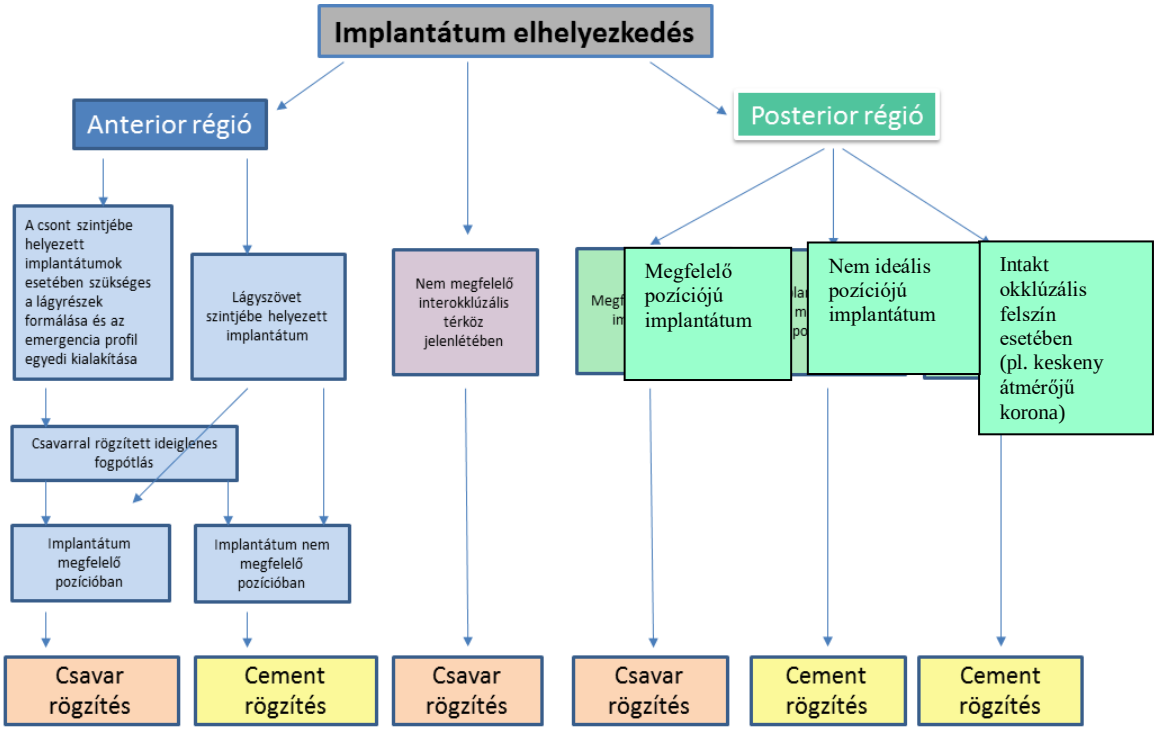

4. melléklet

Az irányelv ajánlásainak összefoglalása

Kiemelt fontosságú az implantológiában a részletes általános és fogászati anamnézis felvétele. Célja: olyan állapotok, általános betegségek, veleszületett vagy szerzett elváltozások felderítése, amelyek módosíthatják az implantáció tervezését, akár kontraindikálhatják is azt. Rizikó pácienseknél a kezelőorvossal történő konzultáció feltétlen ajánlott.

Az implantáció indikációját a beavatkozás kockázata és a rehabilitációtól várt eredmény határozza meg. Az orális implantológia meghatározását, diagnosztikáját, az enosseális implantátum behelyezés indikációit, kontraindikációit, a sebészi tervezést a terjedelemre való tekintettel nem tartalmazza az implantációs protetika szakmai irányelv. Ezt nagy részleteséggel tárgyalja a „Fogászati Implantológia irányelvei" (www.mafit.org). A protetikai tervezést befolyásoló szempontokat részletesen tárgyalja a protokoll a nemzetközi ajánlások figyelembe-vételével.

A protetikai szemléletű implantátum pozíció tervezés („backward planning") lenne az ideális eljárás minden páciens esetében, amely figyelembe veszi a csontkínálatot, a tervezett fogpótlás rögzítettségét és kiterjedését. A páciensnek tisztában kell lennie az implantáció előnyeivel, hátrányaival és kockázataival. A pácienssel való egyeztetés a klinikai vizsgálatok és a képalkató eljárások kiértékelését követően történik meg „team" munkában (szájsebész, implantológus, parodontológus, fogpótlástan szakorvos), ahol sor kerül az implantátumok pozíciójának tervezésére. Ezt nagymértékben befolyásolja a tervezett fogpótlás elhorgonyzásának, megtámasztásának és rögzítettségének típusa (kivehető vagy rögzített, cementezett vagy csavarozott).

A kezelési terv meghatározása, ismertetése és megértése után a következő fontos lépés a kezelési terv elfogadása. Minden esetben szükséges már a tervezés fázisában meghatározni az implantátum behelyezési és terhelési protokollt, amely természesen módosulhat a sebészi beavatkozás során. Az ideiglenes fogpótlás

készítését ez nagymértékben befolyásolja. A végleges fogpótlások tervezésénél figyelembe kell venni az implantátumok elhelyezkedését, típusát (a mucosa szintjébe helyezett - tissue level implantátum-TL, illetve a csont szintjébe helyezett - bone level implantátum-BL), a rendelkezésre álló lágyszöveti viszonyokat (a periimplantális keratinizált mucosa szélessége), a lenyomatvételi módszert (implantátum szintű vagy implantátumfej szintű), a restaurátum széli záródásának elhelyezkedését, a felhasznált anyagokat, az alkalmazott implantátumfej típusát (gyári vagy egyedi) és a fogpótlás rögzítettségét.

Összefoglalva, az implantációs terápia sebészi és protetikai munkafolyamatokból áll, ami jelentős sebészi, parodontológiai, fogpótlástani és radiológiai ismereteket követel meg. Az eljárás nagyon összetett, a fogorvos a megfelelő ismeretanyag birtokában tud helyesen dönteni a komplex kezelésről, amelynek sikeréhez a sebész, a parodontológus és a protetikus közötti csapatmunka szükséges. A fogtechnikai laboratórium részéről alapvető követelmény az implantációs fogpótlás magas minőségű elkészítése, amely a funkcióstabil és esztétikus restaurátum feltétele.

Az alapos protetikai tervezés és az implantációs rendszerek elemeinenek megfelelő kiválasztása a fogorvos feladata és felelőssége. Csak megfelelő ismeretanyag birtokában tud helyesen dönteni az orvos a rendelkezésre álló elemek kiválasztásáról, a lenyomatvételi technika megválasztásáról, a restaurátum típusának (egyrészes vagy többrészes) illetve rögzítettségének kiválasztásáról, tiszteletben tartva a természetes fogak és az implantátumok körüli supracrestalis szöveti tapadást. Az anyagtani fejlesztéseknek köszönhetően a monolitikus és a hibrid restaurátumok megjelenése számos esztétikai és mechanikai előnnyel bír, azonban jelenleg nem áll rendelkezésre elég hosszú utánkövetési idővel rendelkező tanulmány a sikerességükről. A jövőben további anyagtani és a teljes munkafolyamatokra kiterjedő digitális fejlesztések eredményei várhatók, amelyek újabb távlatokat nyithatnak az implantációs protetikában.

Az implantációs fogpótlások hosszú távú sikerének a feltétele a gondos szájápolás, a rendszeres fogorvosi kontroll vizsgálatokon való megjelenés és az utógondozás. A kontroll vizsgálatok során az implantátum és szomszédos fogak körüli PPD, BOP és PI értékek felvétele segíti a folyamatos monitorozást. Az utógondozás protokolljának segítségével jól követhető a természetes fogak és az implantátumok körüli tapadásveszteség, a gyulladások jelenléte és a plakk kontroll, mai elősegíti a peri-mucositis illetve a peri-implantitis felfedezését. A kontrollok elmulasztása számos hátrányos következménnyel járhat és a fogpótlás kihordási ideje nagymértékben csökkenhet.