Emberi Erőforrások Minisztériuma
EGÉSZSÉGÜGYI SZAKMAI KOLLÉGIUM

Egészségügyi szakmai irányelv
A traumásan sérült fogak ellátásáról

Típusa:	Klinikai Egészségügyi Szakmai Irányelv
Azonosító:	002113
Megjelenés dátuma:	2021.07.22.
Érvényesség időtartama:	2024.07.12.
Kiadja:	Emberi Erőforrások Minisztériuma

Megjelenés helye	
Nyomtatott verzió:	Egészségügyi Közlöny
Elektronikus elérhetőség:	https://kollegium.aeek.hu

TARTALOMJEGYZÉK

I. IRÁNYELVFEJLESZTÉSBEN RÉSZTVEVŐK 2

II. ELŐSZÓ 3

III. HATÓKÖR 3

IV. MEGHATÁROZÁSOK 4

1. Fogalmak 4

2. Rövidítések 4

3. Bizonyítékok szintje 5

4. Ajánlások rangsorolása 6

V. BEVEZETÉS 7

1. A témakör hazai helyzete, a témaválasztás indoklása 7

2. Felhasználói csoport 8

3. Kapcsolat a hivatalos hazai és külföldi szakmai irányelvekkel 9

VI. AJÁNLÁSOK SZAKMAI RÉSZLETEZÉSE 10

VII. JAVASLAT AZ AJÁNLÁSOK ALKALMAZÁSÁHOZ 46

1. Az alkalmazás feltételei a hazai gyakorlatban 46

2. Alkalmazást segítő dokumentumok listája 47

3. A gyakorlati alkalmazás mutatói, audit kritériumok 48

VIII. IRÁNYELV FELÜLVIZSGÁLATÁNAK TERVE 49

IX. IRODALOM 49

X. FEJLESZTÉS MÓDSZERE 56

1. Fejlesztőcsoport megalakulása, a fejlesztési folyamat és a feladatok dokumentálásának módja 56

2. Irodalomkeresés, szelekció 57

3. Felhasznált bizonyítékok erősségének, hiányosságainak leírása (kritikus értékelés, „bizonyíték vagy ajánlás mátrix”), bizonyítékok szintjének meghatározási módja 58

4. Ajánlások kialakításának módszere 58

5. Véleményezés módszere 58

6. Független szakértői véleményezés módszere 58

XI. MELLÉKLET 59

1. Alkalmazást segítő dokumentumok 59

I.IRÁNYELVFEJLESZTÉSBEN RÉSZTVEVŐK

Társszerző Egészségügyi Szakmai Kollégiumi Tagozat(ok):

Fog- és szájbetegségek Tagozat

Prof. Dr. Hermann Péter fog- és szájbetegségek szakorvosa, konzerváló fogászat és fogpótlástan szakorvosa, parodontológus, elnök, társszerző

Fejlesztő munkacsoport tagjai:

Dr. Nemes Judit Ágnes, fog- és szájbetegségek szakorvosa, gyermekfogászat szakorvosa, fogszabályozás szakorvosa, konzerváló fogászat és fogpótlástan szakorvosa, társszerző
Dr. Kovalecz Gabriella, fog- és szájbetegségek szakorvosa, gyermekfogászat szakorvosa, konzerváló fogászat és fogpótlástan szakorvosa, endodoncia szakorvosa, társszerző
Dr. Szántó Ildikó, fog- és szájbetegségek szakorvosa, gyermekfogászat szakorvosa, társszerző
Dr. Rózsa Noémi Katinka, fog- és szájbetegségek szakorvosa, gyermekfogászat szakorvosa, fogszabályozás szakorvosa, társszerző
Dr. Pinke Ildikó, fog- és szájbetegségek szakorvosa, gyermekfogászat szakorvosa, fogszabályozás szakorvosa, konzerváló fogászat és fogpótlástan szakorvosa, társszerző

Véleményező Egészségügyi Szakmai Kollégiumi Tagozat(ok):

1. **Arc, állcsont és szájsebészet Tagozat**

Prof. Dr. Piffkó József, fog- és szájbetegségek szakorvosa, szájsebész, arc-állcsontsebész, plasztikai sebész, elnök, véleményező

„Az irányelv készítése során a kiadói és szerzői függetlenség nem sérült."
„A szakmai irányelvben foglaltakkal a fent felsorolt tagozatok, szervezetek dokumentáltan egyetértenek."

Az irányelvfejlesztés egyéb szereplői

Betegszervezet(ek) tanácskozási joggal:
Nem került bevonásra.

Egyéb szervezet(ek) tanácskozási joggal:
Nem került bevonásra.

Szakmai társaság(ok) tanácskozási joggal:

1. **Magyar Gyermekfogászati és Fogszabályozási Társaság (MAGYEFOT)**

Független szakértő(k):

Nem került bevonásra.

II. ELŐSZÓ

A bizonyítékokon alapuló egészségügyi szakmai irányelvek az egészségügyi szakemberek és egyéb felhasználók döntéseit segítik meghatározott egészségügyi környezetben. A szisztematikus módszertannal kifejlesztett és alkalmazott egészségügyi szakmai irányelvek, tudományos vizsgálatok által igazoltan, javítják az ellátás minőségét. Az egészségügyi szakmai irányelvben megfogalmazott ajánlások sorozata az elérhető legmagasabb szintű tudományos eredmények, a klinikai tapasztalatok, az ellátottak szempontjai, valamint a magyar egészségügyi ellátórendszer sajátságainak együttes figyelembevételével kerülnek kialakításra. Az irányelv szektorsemleges módon fogalmazza meg az ajánlásokat. Bár az egészségügyi szakmai irányelvek ajánlásai a legjobb gyakorlatot képviselik, amelyek az egészségügyi szakmai irányelv megjelenésekor a legfrissebb bizonyítékokon alapulnak, nem pótolhatják minden esetben az egészségügyi szakember döntését, ezért attól indokolt esetben dokumentáltan el lehet térni.

III. HATÓKÖR

Egészségügyi kérdéskör:	Tej- és maradó fogakat és tartószerkezetüket érintő baleseti sérülések.
Ellátási folyamat szakasza(i):	A fogakat és tartószerkezetüket érintő baleseti sérülések diagnosztikája, elsősegély nyújtása, a sérülés típusának megfelelő ellátás módjai és a lehetséges kimenetelek értékelése és kezelése.
Az érintett ellátottak köre:	A fogakat és tartószerkezetüket érintő baleseti sérülést szenvedett gyermekek és felnőttek.
Érintett ellátók köre:	fogszakorvos, fogorvos, központi gyakornok
Érintett ellátók köre Szakterület:	1300 fogászati ellátás 1301 dento-alveoláris sebészet 1304 gyermekfogászat 1305 iskolafogászat 1306 fogászati röntgen 1308 konzerváló fogászat, fogpótlástan 1309 általános anesztéziában végzett fogászati ellátás
Ellátási forma:	A1 alapellátás A2 ügyeleti ellátás J1 szakrendelés
Progresszivitási szint:	I-II-III
Egyéb specifikáció:	állami és magán ellátók

IV. MEGHATÁROZÁSOK

1. Fogalmak

Zománc infrakció: Trauma hatására kialakuló, kizárólag a fog zománcára lokalizálódó repedés.
Egyszerű korona és/vagy gyökér fraktúra: A fogkorona/gyökér törése, ahol a törésvonal kizárólag a fog kemény szöveteit érinti.
Komplikált korona és/vagy gyökér fraktúra: A fogkorona/gyökér törése, ahol a törésvonal a keményszöveteken kívül a pulpát is érinti.
Konkusszió: A fogat tartó szövetek sérülése, zúzódása anélkül, hogy a fog helyéből elmozdulna.
Szubluxáció: A parodontális struktúrák sérülése megnövekedett mobilitással, a fog kimozdulása nélkül.
Luxáció: A fog kimozdulása az aleveolusból. Irányát tekintve lehet tengely irányú vagy laterális.
Laterális luxáció: A fog axiálistól eltérő kimozdulása az alveólusból, ami együtt járhat az alvaoláris csont törésével mind a labiális, mind az orális oldalon.
Intrúzió: A fogat tengelyirányú erő éri és benyomódik az alveólusba.
Extrúzió: A fog axiális irányú részleges kimozdulása az alveolusból.
Avulzió (totális luxáció): A fog teljes kimozdulása az alveólusból.
Repozíció: A kimozdult (luxált) fog visszahelyezése az eredeti helyére.
Replantáció: A kiesett fog visszaültetése eredeti helyére az alveólusba.
Színezés: Olyan immobilizálási eljárás, melyet a traumát szenvedett patológiás mértékű mobilitást mutató fogak ellátásánál alkalmazunk. Leggyakoribb a félmerev rögzítés, mely rozsdamentes acél drót és fényrekötő adhezív tömőanyag felhasználásával készül.
Gyökéri rezorpció: a gyökér felszívódás fajtái: felületi, gyulladásos és helyettesítő rezorpció, melyeknek közös jellemzőjük, hogy a fokozott osteoclast aktivitás miatt a fog gyökerének keményszövetei is sérülnek. Hosszú távon a fog elvesztéséhez vezethet.
Ankilózis: A cement/gyökéri dentin és az alveolaris csont patológiás egyesülése, mely gátolja a környező alveoláris csont növekedését, így infraokklúzióhoz vezethet.
Fiatal maradó fog: Gyökéri fejlődését még nem befejezett fog. A gyökér hossza rövidebb, gyökércsatornája tágasabb, mint az érett fognak, gyökércsúcsa szélesen nyitott.
Zárt apex: A foramen apicale átmérője <1 mm.
Nyitott apex: A foramen apicale átmérője ≥1 mm.
Extra-alveoláris periódus: A kiesett fog alveóluson kívül töltött ideje.
Transzport médium: Olyan lehetőleg fiziológiás összetételű oldat, mely az avulziót szenvedett fog tárolására és szállítására szolgál a replantáció előtt.

2. Rövidítések

CBCT: (cone beam computer tomograph) kúpsugaras komputer tomográf
GIC: (glass ionomer cement) üveg-ionomer cement
GPP: (good practice point) bevált klinikai gyakorlat
HBSS: (Hank's Balanced Salt Solution) Hank-féle kiegyenlített sóoldat
IADT: International Association of Dental Traumatology
MTA: mineral trioxid aggregátum
PDL: parodontális ligamentum/ gyökérhártya
RCT: (randomized controlled trial) randomizált, kontrollált vizsgálat
WHO: (World Health Organization) Egészségügyi Világszervezet

3. Bizonyítékok szintje

A „Szakmai irányelv a bizonyítékokon alapuló szakmai irányelvek fejlesztéséhez” című dokumentum meghatározta a bizonyítékokon alapuló szakmai irányelvek szintjeit és a bizonyítékok erősségét (1. táblázat) [1].

Bizonyíték szintje	Meghatározás
1^{++}	Az eredmények olyan magas minőségű meta-analízisből, szisztematikus irodalmi áttekintésből, vagy több randomizált vizsgálatból származnak, melyekben nagyon alacsony a szisztematikus hiba (bias) lehetősége.
1^{+}	Az eredmények jól kivitelezett meta-analízisből, szisztematikus irodalmi áttekintésből, vagy több randomizált vizsgálatból származnak, melyekben alacsony a szisztematikus hiba (bias) lehetősége.
1^{-}	Az eredmények meta-analízisből, szisztematikus irodalmi áttekintésből, vagy több randomizált vizsgálatból származnak, melyekben nagy a szisztematikus hiba lehetősége.
2^{++}	Az eredmények jó minőségű kohorsz vagy eset-kontroll vizsgálatok szisztematikus irodalmi áttekintéséből, vagy olyan jó minőségű kohorsz vagy eset-kontroll vizsgálatokból származnak, melyekben nagyon alacsony a szisztematikus hiba és a zavaró hatások esélye, továbbá a bizonyítékok és következtetések közötti ok-okozati kapcsolat valószínűsége nagy.
2^{+}	Az eredmények jól kivitelezett kohorsz vagy eset-kontroll vizsgálatokból származnak, melyekben alacsony a szisztematikus hiba és zavaró hatások esélye, és a bizonyítékok és következtetések közötti ok-okozati kapcsolat valószínűsége közepes.
2^{-}	Az eredmények olyan kohorsz és eset-kontroll vizsgálatokból származnak, melyekben nagy a szisztematikus hiba és zavaró hatások esélye, és a bizonyítékok és következtetések közötti kapcsolat nagy valószínűséggel nem okozati jellegű.
3	Az eredmények nem kísérleti tanulmányból származnak, pl. esettanulmányok, esetsorozatok.
4	Az eredmények szakmai véleményen, (szakmai kollégium, kutatócsoport, vagy a szakterület vezető egyénisége(i)nek szakértői véleményén) alapulnak.

Megjegyzés:

A „-” jelzéssel rendelkező bizonyítékokat sohasem szabad ajánlás kialakítására felhasználni!

4. Ajánlások rangsorolása

Az irányelv összeállítása során az ajánlások rangsorolása a Scottish Intercollegiate Guidelines Network 2000 ajánlása alapján történt (2. táblázat) [2].

Ajánlás fokozat	Ajánlások
A	Az ajánlások legalább egy 1^{++} fokozatú bizonyítéknak számító meta-analízisen, vagy rendszerezett irodalmi áttekintésen alapulnak, és a saját populációra jól adaptálhatók; *vagy* legalább 1^{+} szintű bizonyítéknak számító, a saját populációra jól adaptálható, és egyértelműen hasonló hatást mutató vizsgálatokon alapulnak.
B	Az ajánlások legalább 2^{++} szintű bizonyítéknak számító, a saját populációra jól adaptálható, és egyértelműen hasonló hatást mutató vizsgálatokon alapulnak; *vagy* 1^{++} és 1^{+} szintű bizonyítékok extrapolálásán* alapulnak.
C	Az ajánlások legalább 2^{+} szintű bizonyítéknak számító, a saját populációra jól adaptálható, és egyértelműen hasonló hatást mutató vizsgálatokon alapulnak; *vagy* 2^{++} szintű bizonyítékok extrapolálásán* alapulnak.
D	Az ajánlások 3-4 szintű bizonyítékon; *vagy* 2^{+} szintű bizonyítékok extrapolálásán* alapulnak.
GPP	(„good practice point”): konszenzuson alapuló klinikai gyakorlat abban az esetben, ahol nem határozható meg tudományosan evidencia.

*Az extrapolálás azt jelenti, hogy egy bizonyos populáción elvégzett vizsgálat eredményét egy más, az adott ajánlás kialakítása szempontjából releváns populációra vetítik.

Az egészségügyi szakmai irányelv megírása során az egyik legnehezebb, és szubjektív elemektől sem mentes része a fellelt és kritikusan értékelt bizonyítékokon alapuló, mértékadó ajánlások megfogalmazása. A bizonyítékok ajánlásokká alakítása során az ajánlás erősségi fokozata tehát négy csoportba sorolható. A világos útmutatás nyújtásának megkönnyítésére az alábbi egyszerűsített magyarázatot javasoljuk: az „A” fokozatú ajánlás *erősen ajánlott, illetve kell*. A „B” fokozatú ajánlás *ajánlott*, a „C” fokozatú ajánlás *ajánlható*, míg a „D” fokozatú ajánlás *ajánlható, végezhető, vagy készíthető*.
Az eredeti IADT irányelvek [3, 4, 5] nem alkalmaznak ajánlás rangsorolást, amit azzal indokolnak, hogy nem lehet az egész világra, minden betegre és minden esetre érvényes ajánlást meghatározni, hiszen az ellátás számtalan individuális tényezőtől függ, és ezeket nem lehet standardizálni.

Problémát jelent az ajánlások rangsorolása során, hogy a fogazatot érintő balesetek ellátásával kapcsolatban kevés a magas minőségű bizonyíték. Meta-analízisek és szisztematikus irodalmi áttekintések a fogazatot érintő balesetek primer ellátásával kapcsolatban ugyan léteznek, de nagyon kevés, inhomogén vizsgálat eredményén alapulnak. Ezért a belőlük levonható bizonyíték nagyon alacsony minőségű, magas a szisztémás hiba esélye, így ajánlások kialakítására nem alkalmasak. Az egyes kezelési módok sikerességét a kimeneti eredményeket feldolgozó randomizált, kontrollált vizsgálatok tudnák megmutatni, de ezek tekintetében is nagy a heterogenitás a szakirodalomban. A kimeneti mutatók standardizálása híján nem lehet az eredményeket összehasonlítani [6].
Az ebben a témában megfogalmazható ajánlások többnyire esettanulmányokon, esetsorozatok elemzésén valamint szakértői véleményeken alapulnak.
Az egészségügyi szakmai irányelv fejlesztésében résztvevők úgy ítélték meg, hogy az IADT irányelvek ajánlásai a magyar ellátórendszerben változtatás nélkül megvalósíthatók. Az ajánlások szövegében a megfogalmazás módja (pl. lehet, szükséges, javasolt, nem javasolt) tükrözi a fejlesztők véleményét a magyar ellátói környezetben való alkalmazhatóságról, mely megegyezik a forrásirányelvek megfogalmazásával.

V. BEVEZETÉS

1. A témakör hazai helyzete, a témaválasztás indoklása

Epidemiológiai adatok

A szájüreget érintő traumák gyakoriak, a kezelést igénylő sérülések 5 %-át teszik ki. A fogakat és a szájüreget érő baleseti sérülések háromnegyede gyermekkorban történik [7] és ebben a korosztályban a sérülés helyét vizsgálva a szájüreg a 4. leggyakoribb, annak ellenére, hogy a testfelszín csupán 1%-át teszi ki.
Egy svéd felmérés szerint az akut fogsérülések 83%-a 20 év alattiakat érint [8]. A 8-15 éves gyermekek 6-34%-ának sérül meg maradó foga [9-11]. A 0-6 év korcsoportban a szájüregi trauma a második leggyakoribb sérülés, a sérülések mintegy 18%-a [12]. A rendelkezésre álló nemzetközi adatok összesítése alapján elmondható, hogy világszerte a maradó fogazatban a traumás fogsérülések előfordulási gyakorisága 15,2%, míg a tejfogazatban ez az arány 22,7%. A 12 éves korosztályban a prevalencia 18,1%, száz gyermekből évente 2.82 szenved valamilyen fogakat érintő sérülést [13]. Tejfogbalesetekre egy éves kortól számíthatunk, a túlnyomó többségük 4 éves kor előtt történik. A maradó fogazatban a legtöbb sérülésre 8 és 10 éves kor között kell számítanunk. Hazai felmérési adatok szerint, gyermekfogászati szakrendelésen a maradó fog sérülése miatt ellátásra jelentkezők 53% százaléka a 8-10 éves korosztályba tartozik [14]. A maradó fogak sérülései körülbelül kétszer gyakoribbak fiúk esetében, de már a tejfogazati időszakban is látszik a fiú predominancia. Hazai adataink szerint a fiú-lány arány 1,4:1 [14]. A fogbalesetek többnyire egy vagy két frontfogat érintenek, leggyakrabban a felső nagymetszőket. Többszörös fogsérüléssel leggyakrabban közlekedési balesetek, kontaktsportok, illetve verekedések esetében találkozhatunk [15-17]. A tejfogazatban leginkább luxációs sérülésekkel találkozhatunk, míg a maradó fogazatban a korona törései a leggyakoribbak [18, 19].

Etiológia

Kicsi gyermekkorban (1 és 3 éves kor között) amikor a gyermek járni és futni tanul, az izomkoordináció és az ítélőképesség még fejletlen, gyakoriak az esések. Az orofaciális terület sérülése ebben az életkorban bántalmazásra is utalhat [20]. Bár a maradó fogazatban is kiemelkedő

fontosságúak a véletlenszerű esések, de ilyenkor már sportolás során következik be a sérülések többsége. Kiemelten veszélyesek az un. kontaktsportok. Hazai adataink szerint a fogbalesetek 39 százaléka történik iskolai elfoglaltság során. Második leggyakoribb helyszín a páciens otthona (26%). Változó gyakorisággal találkozhatunk sportpályán, játszótéren vagy közúton szerzett sérülésekkel [14]. Kamasz- és fiatal felnőttkorban nem ritka, hogy a fog verekedés során vagy alkoholos befolyásoltság következtében sérül meg.
Fogsérülésre hajlamosító tényezők az okklúziós rendellenességek (fokozott overbite és overjet) és az inkomplett ajakzáródás [21]. 3mm-nél nagyobb overjet megduplázza a frontfogak baleseti sérüléseinek esélyét [22]. A korábban már dentális traumát szenvedett egyénk esélye a következő sérülésre több mint kétszeres a soha sem sérültekhez viszonyítva [23].

A témaválasztás indoklása

A dentális traumák nagyon gyakoriak, a világ jelenlegi népességéből akár 1 milliárd embert is érinthet. Állíthatjuk, hogy egy elhanyagolt népegészségügyi problémáról van szó [13]. A fogakat érintő baleset egészen súlyos is lehet, különösen, ha a környező képletek is érintettek. Akár a szájsebészet, akár a gyermekfogászat szemszögéből nézzük a fogakat érintő traumák sürgősségi esetek, azonnali ellátást igényelnek [24]. Mindez erősen megviselheti mind a balesetet elszenvedő gyermeket mind a szülőket. Minden típusú dentális trauma negatív hatással van a gyermek orális egészséggel összefüggő életminőségére függetlenül annak korától [25, 26]. Épp ezért nagyon fontos, hogy a fogorvos és a kezelő személyzet egyéb tagjai is felkészültek legyenek a fogbalesetek elsődleges ellátását illetően. Nem hagyhatók figyelmen kívül a baleset nem megfelelő ellátásából adódó későbbi szövődmények illetve fogatlanság kezelési nehézségei és költségei.
Az irányelv követése önmagában nem garancia a fogbalesetek ellátásának sikeres kimenetelére, de mindenképpen maximalizálja a siker esélyét.

2. Felhasználói csoport

Az egészségügyi szakmai irányelv megfogalmazásának célja, hogy:

- a fogakat érintő baleseti sérülések legkorszerűbb ellátási lehetőségeit ismertesse;
- a fogakat érintő baleseti sérülések ellátásában a legjobb hosszú-távú eredményeket adó ajánlásokat és útmutatókat rangsorolva mutassa;
- segítse a tudományos vizsgálatokkal igazoltan hatásos eljárások mindennapi rutinban való alkalmazását;
- javítsa a fogakat érintő balesetek ellátásának hatékonyságát, csökkentse a sikertelen beavatkozások és a nemkívánatos szövődmények gyakoriságát;
- kiegyenlítse az egyetemi képzésről kikerült, új ismeretekkel felruházott frissen végzett fogorvosok, és a korábban végzett fogorvosok által nyújtott ellátás közötti szemléletbeli különbségeket;
- segítséget nyújtson a klinikai audit, a minőségbiztosítás, a belső minőségügyi rendszer és a szakmai ellenőrzés számára;
- javítsa a betegirányítás hatékonyságát és a társszakmák közötti kommunikációt.

Az irányelv a „HATÓKÖR” c. fejezetben megadott ellátók számára szakmai tevékenységük során *felhasználásra ajánlott* abból a célból, hogy a fogakat érintő baleseti sérülések időben felismerésre és korszerű ellátásra kerüljenek. Elősegíti az egységes ellátási szemlélet és gyakorlat kialakítását,

valamint vitás ügyekben támpontot jelenthet az adott beavatkozás szakmai megítélésénél. Az irányelv szerint javasolt tevékenységek várhatóan jobb ellátási eredményt biztosítanak.
A tudományos vizsgálatokkal igazoltan hatásos eljárások mindennapi rutin alkalmazása során elérhető eredményének szintje mérhető, azok kivitelezésének módja, gyakorisága ellenőrizhető. Az ellátás hatékonyságának megítélésére a betegforgalmi statisztika adatai is felhasználhatóak, míg a költséghatékonyságot az intézetek gazdasági vezetőinek adataiból lehet kiszámítani.
Javasolt tehát az irányelv ajánlásainak ismerete a különböző finanszírozási és egészségpolitikai területek számára, munkájuk és döntéseik elősegítésére, a költségek és az időráfordítás mértékének megállapítására.

3. Kapcsolat a hivatalos hazai és külföldi szakmai irányelvekkel

Egészségügyi szakmai irányelv előzménye:

Hazai egészségügyi szakmai irányelv ebben a témakörben még nem jelent meg.

Kapcsolat külföldi szakmai irányelv(ek)kel:

Jelen irányelv az alábbi külföldi irányelvek ajánlásainak adaptációjával készült.

Szerző(k): **Tudományos szervezet:** **Cím:** **Megjelenés adatai:** **Elérhetőség:**	Bourguignon, C, Cohenca, N, Lauridsen, E, et al. IADT - International Association of Dental Traumatology International Association of Dental Traumatology Guidelines for the Management of Traumatic Dental Injuries: 1. Fractures and luxations of permanent teeth [3] Dent Traumatol 2020; 36: 314-30. https://onlinelibrary.wiley.com/doi/full/10.1111/edt.12578
Szerző(k): **Tudományos szervezet:** **Cím:** **Megjelenés adatai:** **Elérhetőség:**	Fouad AF, Abbott PV, Tsilingaridis G, et al. IADT – International Association of Dental Traumatology International Association of Dental Traumatology Guidelines for the Management of Traumatic Dental Injuries: 2. Avulsion of permanent teeth [4] Dent Traumatol 2020; 36: 331-42. https://onlinelibrary.wiley.com/doi/full/10.1111/edt.12573
Szerző(k): **Tudományos szervezet:** **Cím:** **Megjelenés adatai:** **Elérhetőség:**	Day, P, Flores, MT, O'Connell, A, et al. IADT – International Association of Dental Traumatology International Association of Dental Traumatology Guidelines for the Management of Traumatic Dental Injuries: 3. Injuries in the primary dentition [5] Dent Traumatol 2020; 36: 343-59. https://onlinelibrary.wiley.com/doi/full/10.1111/edt.12576

Kapcsolat hazai szakmai irányelvekkel:

Jelen irányelv az alábbi, a közzététel időpontjában érvényes hazai egészségügyi szakmai irányelvekkel áll kapcsolatban.

Cím:	Szakmai irányelv az egészségügyi ellátók feladatairól gyermekek bántalmazásának, elhanyagolásának gyanúja esetén
Azonosító:	001148
Megjelent:	Egészségügyi Közlöny, 2020.08.05.
Elektronikus elérhetőség:	https://kollegium.aeek.hu/Iranyelvek

VI. AJÁNLÁSOK SZAKMAI RÉSZLETEZÉSE

1. Elsősegély a baleset helyszínén

A fogorvosnak minden esetben készen kell állnia arra, hogy megfelelő tanácsokat adjon fogbalesetet szenvedett laikusok számára. Az avulziót szenvedett maradó fog az egyik igazi vészhelyzet a fogászatban. Amellett, hogy a probléma fontosságára felhívjuk a figyelmet az érintett korosztályokban, fontos, hogy az egészségügyben dolgozó minden kolléga, a szülők, nevelők és pedagógusok is információt kapjanak arról, hogy mi a teendő a fogakat érő balesetek esetében [27]. Segítséget jelenthet a telefonon kapott instrukció. A kiesett fog azonnali visszahelyezése az alveolusba a lehető legjobb első ellátás, még a baleset helyszínén. Ha ez bármilyen oknál fogva nem kivitelezhető, akkor a fogat tároló folyadékba helyezve a pácienssel együtt azonnal fogorvoshoz kell vinni.

Ajánlás1
Az avulziós fogat, amilyen gyorsan csak lehet, replantálni kell. A siker szempontjából az alveóluson kívül eltöltött idő kiemelt jelentőségű [28]. **(B)**

Az avulziót szenvedett fog tárolása
A kiesett fog elszakadt, megsérült gyökérhártyájának regenerációja csak akkor lehetséges, ha a sejtek többségének életképessége megmaradt. A túléléshez fiziológiás, ozmotikusan kiegyenlített közegre van szükség. Egy időn túl ebben sem garantálható a túlélés. Tárolásra legideálisabb a transzplantáció során használt Viaspan lenne, de ez a hétköznapi felhasználás számára elérhetetlen. Egyszerűen, gyorsan beszerezhető megfelelő transzport médium a fiziológiás sóoldat vagy a hideg, pasztörizált tej. Kísérletes körülmények között 2 órás tárolást követően a tejben tárolt fogak PDL sejtjeinek ugyanúgy 80 %-a őrizte meg vitalitását, mint a Viaspanban tárolt fogak esetében [29].

Ajánlás2
A kiesett fogat a replantációig nedves közegben ajánlott tárolni. Alkalmas tároló közeg lehet a tej, a fiziológiás (0,9%) sóoldat vagy a saját nyál [29, 30]. **(C)**

Ajánlás3
Tanácsok laikus segítők számára [4]: **(D)**

- Győződjön meg arról, hogy a kiesett fog maradó fog, mivel a tejfogak replantációja nem kívánatos.

- Nyugtassa meg a sérültet.
- Keresse meg a fogak és fogje meg a koronájánál fogva. Ne érintse meg a gyökér felszínét.
- Ha a fog piszkos lett, hideg folyóvízben tisztítsa meg (max. 10 mp) és nyomja vissza az eredeti helyére. (Próbáljuk elérni, hogy a szülő/nevelő végezze el a fog replantációját.)
- Ha a fog visszament az eredeti helyére, haraptassa rá a beteget egy zsebkendőre és kérje, hogy tartsa a fogat a helyén.
- Ha a replantáció bármely okból kifolyólag nem lehetséges (pl. eszméletlen vagy nem kooperáló beteg), akkor helyezze a fogat megfelelő tárolóközegbe, pl. egy pohár tejbe, és azonnal vigye a beteget szakintézménybe. Ha a sérült eszméleténél van, akkor a fog szállítására alkalmas a saját nyála, helyezze a fogat a beteg pofazacskójába. Ha a páciens nagyon fiatal, fenn áll a fog lenyelésének veszélye, így köpködtesse inkább egy kis tartályba, ebbe helyezze a kiesett fogat. **Semmiképp se tegye a kiesett fogat vízbe.** Ha a baleset helyszínén rendelkezésre áll speciális transzport médium (előre elkészített izotóniás oldatok: Hank-féle kiegyenlített sóoldat (HBSS), fiziológiás sóoldat, Save-a-Tooth oldat) akkor ez a legjobb tároló közeg.
- Azonnal menjenek fogorvoshoz.

2. Diagnosztikai eljárások

2.1. Anamnézis

2.1.1. Baleseti jegyzőkönyv

A balesetek egy része biztosítási esemény vagy jogi eljárást von maga után. Minden esetben nagyon fontos a részletes és alapos dokumentáció, röntgenfelvételekkel és szükség esetén fényképekkel kiegészítve.

Ajánlás4
Dento-alveoláris traumák esetén készítendő feljegyzések minimális adattartalma [31]: **(A)**

- a jelentkezés pontos ideje (nap, óra, perc);
- a baleset pontos ideje (nap, óra, perc);
- a baleset helyszíne;
- volt-e szemtanú;
- a sérülés pontos mechanizmusa;
- mi történt a kiesett foggal, a letört fogdarabbal?
- történt-e a helyszínen gyógyszeres kezelés;
- a jelentkezés előtti történések (eszméletvesztés, szédülés, kettőslátás, stb.);
- kórtörténetet;
- elvégzett vizsgálatok;
- a betegvizsgálat eredménye;
- a pontos diagnózis.

Felkérésre, nyilatkozni kell a sérülés súlyosságáról (8 napon belül vagy 8 napon túl gyógyuló) és, hogy okozott-e maradandó károsodást.

Ajánlás5
Ha az érintett 8 napon túl gyógyuló sérülést szenvedett és a sérülés feltehetően bűncselekmény következménye, a kezelőorvos (az első ellátó) a rendőrségnek haladéktalanul köteles bejelenteni az eseményt [32]. **(A)**

Ajánlás6
Kiskorú sérült esetén – az érintett első alkalommal történő egészségügyi ellátásakor – az ellátást végző orvos köteles az egészségügyi szolgáltató telephelye szerint illetékes gyermekjóléti szolgálatot haladéktalanul értesíteni, ha

a. **gyermek egészségügyi ellátása során bántalmazására, elhanyagolására utalóan feltételezhető, hogy a gyermek sérülése vagy betegsége bántalmazás, illetve elhanyagolás következménye,**
b. **a körülményekről szerez tudomást** [32, 33]. **(A)**

2.1.2. *Általános anamnézis*

Annak ellenére, hogy a balesetet szenvedett fogak ellátásánál az idő nagyon fontos tényező, nem tekinthetünk el a részletes kórtörténet felvételétől és az alapos betegvizsgálattól. Kikérdezés útján fel kell deríteni és dokumentálni kell minden olyan általános betegséget, ill. azokat a szedett gyógyszereket, amelyek valamilyen módon befolyásolhatják a fogorvosi beavatkozást.

Ajánlás7
Antibiotikum védelemben ajánlott minden vérzéssel, csontérintettséggel járó fogászati beavatkozást elvégezni olyan betegeknél, ahol az infektív endocarditis rizikója magas, immunszuprimáltak vagy biszfoszfonátot szednek [34-37]. **(D)**
Tájékozódnunk kell a beteg tetanusz immunizáltsági státuszáról és értékelnünk kell a tetanusz fertőződés kockázatát. Szükséges lehet a tetanusz védőoltás alkalmazása.

Ajánlás8
Az első ellátó orvos feladata a sérült tetanusz elleni oltottsági státuszának tisztázása és szükség esetén aktív immunizálása. A vakcina beadásának a sérüléstől számított 48 órán belül meg kell történnie. A tetanusz betegség elleni teljes védettség elérése a háziorvos/házi gyermekorvos feladata [38]. **(A)**

Ajánlás9

Baleseti sérülések esetén a papír alapú, strukturált kórrajz a leginkább alkalmas a dokumentációra. Ez biztosítja az eset követhetőségét és összehasonlíthatóságát, így statisztikai és tudományos célra egyaránt alkalmas [31, 39]. **(A)**

2.1.3. *Fogászati anamnézis*

Rá kell kérdeznünk a korábbi fogbalesetekre és azok ellátására. Tisztázni kell, hogy van-e jelenleg folyamatban fogászati kezelés, fogszabályozó kezelés.

2.2. Vizsgálatok

2.2.1. *Betegvizsgálat*

Extra- és intraorális vizsgálat elvégzése minden esetben kötelező. Az inspekciót és palpációt minden esetben szisztematikusan, mindig azonos sorrendben végezzük. Keressük a csontok és a lágyrészek sérülésére utaló jeleket és tüneteket, alaposan vizsgáljuk meg a sérült fogak környezetét is. Hiányzó fog vagy fogdarab esetén felmerülhet azok beékelődése a lágyrészekbe.

Ajánlás10

A sérüléssel kapcsolatos panaszokat, tüneteket és elváltozásokat fel kell tárni és a dokumentációban rögzíteni kell [40]. **(D)**

Ajánlás11

A fogak és az okklúzió alapos vizsgálata során vizsgálandó [41]**: (D)**

- a fogmobilitás foka (I., II. vagy III. fokozat);
- a fogelmozdulás mértéke és iránya;
- kopogtatási érzékenység, a kopogtatás hangja;
- a fog elszíneződésének értékelése;
- a pulpamegnyílás mértéke;
- pulpa szenzitivitási vizsgálat;
- okklúziós eltérés keresése.

Ajánlás12

Nyitott gyökércsúcsú fogak esetében a hideg ingerrel történő pulpa tesztelés javasolt az elektromos ingerlés helyett [42, 43]. **(C)**

Ajánlás13

Traumát követően a szenzitivitási vizsgálat eredményét fenntartással kell kezelni, mivel az érideg képlet vongálódásából eredő 10-14 napig tartó „pulpa sokk" (transient apical breakdown) miatt fals negatív eredményt kaphatunk [44]. **(D)**

A mindennapi klinikai gyakorlatban rendelkezésre álló szenzitivitás vizsgáló módszerek csak az érző idegrostok vitalitását vizsgálják [45]. A pulpa beidegzése még akkor is reagálhat, mikor a környező szövetek már sérültek, elhaltak (fals pozitív eredmény). Fals negatív szenzitivitási eredményre számíthatunk pulpa kalcifikáció esetén, közvetlenül traumát követően és nyitott gyökércsúcsú maradó fogak esetében [42]. Biztosabban utal a fogbél életképeségére a pulpa vérellátásának vizsgálata pl. lézer Doppler áramlásméréssel vagy pulzoximetriával [46,47], de ezek a módszerek a napi rutin számára még nem elérhetők.

2.2.2. *Képalkotó vizsgálatok*

A fogsérülések diagnosztikájához és a terápia eredményességének megítéléséhez elengedhetetlenek a megfelelő minőségű extra és intraorális képalkotó vizsgálatok [48].

<u>Extraorális röntgenfelvétel(ek)</u>

Ajánlás14

Többszörös fogsérülés illetve mandibulatörés gyanúja esetén panoráma felvétel készítése szükséges. Az arcközép töréseinek dignosztizálására a módszer nem javasolt [48, 49]. **(C)**

Ajánlás15

Minden olyan esetben laterális lágyrész felvétel készítése ajánlott, ha a letört fogdarab nincs meg és az ajak és/vagy a bukka nyálkahártyán mélybeterjedő sebzés észlelhető [3, 5]. **(D)**

Intraorális röntgenfelvétel(ek)

Ajánlás16
A sérült fog(ak)ról legalább két különböző beállítással kell periapikális felvételt készíteni, lehetőleg paralell technikával, hogy a felvételek torzítás mentesek és összehasonlíthatóak, azaz követésre alkalmasak legyenek [48]. **(C)**

Érdemes ráharapásos (okkluzális) felvételt is készíteni a sérült területről, mely részletesen ábrázolja a sérült fogat, a szomszédos fogakat és a környező csontképleteket [41, 50].

Ajánlás17
Kooperációs problémák esetén (kicsi gyermek, fogyatékkal élő beteg) a ráharapásos felvétel kiválthatja a periapikális felvétel készítését. (GPP)

Ajánlás18
Ráharapásos lágyrész felvétel készítése szükséges olyan esetben, ha a letört fogdarab nincs meg és az ajak nyálkahártyán mélybeterjedő sebzés észlelhető [3, 5]. **(D)**

Egyéb vizsgálatok

Ajánlás19
CBCT készítése ajánlott minden olyan esetben, ahol a klinikai vizsgálat eredménye gyökér- és/vagy alveólus törésre utal, de konvencionális röntgenfelvételekkel nem sikerül igazolni azt (pl. tejfogak esetében a maradó fog csírák rávetülhetnek a törésvonalra) [51, 52]. **(A)**

Ajánlás20
Vertikális gyökérfraktúrák felderítése során a CBCT nem jelent diagnosztikai előnyt [53]. **(B)**

Ajánlás21
Ha a lágyrész röntgenfelvételekkel nem sikerül felderíteni az idegen test (beékelődött fogdarab) pontos helyét, ultrahangos vagy CBCT vizsgálat javasolt [54]. **(C)**

Ajánlás22
Mivel a zománc repedés (infrakció) rtg felvételen nem ábrázolódik, diagnosztizálására száloptikás átvilágítás használható [55]. **(D)**

3. Kezelési terv

A kezelési terv kialakításának legfontosabb lépése a diagnózis felállítása. A fogak és tartószerkezete sérülésének számtalan osztályozási rendszere létezik, de ezek közül legszélesebb körben a WHO Andreasen által módosított klasszifikációja használatos [56, 57]. Ezt az osztályozási rendszert használta az IADT ajánlásainak kialakítása során és jelen irányelv is e szerint tárgyalja az egyes sérülés típusokat. Az irányelv nem terjed ki a fogakat támasztó csontok valamint az arc és a szájüreg lágyrészeinek baleseti ellátására.

Az egyes sérülés típusok diagnózisának kritériumai:

A. keménszövet és pulpa sérülések

a. zománc repedés (infrakció):

Normál alaki anatómiai és radiológiai megjelenés mellett, repedések láthatóak a fogon, melyek sokszor csak a fog koronájának átvilágításával (transzilluminació) válnak láthatóvá. A fog

érzékenysége, vagy kopogtatási fájdalom esetén nem zárható ki a gyökér törés vagy luxáció, mint társ sérülés lehetősége.

b. zománc törés:

A zománc látható törése, dentin sérülés nélkül. A fog nyomásra nem érzékeny. Fiziológás mobilitás. Vitalitás vizsgálat általában pozitív eredményt ad. A fog érzékenysége, vagy kopogtatási fájdalom esetén nem zárható ki a gyökér törés vagy luxáció, mint társ sérülés lehetősége.

c. zománc-dentin törés pulpa expozíció nélkül (egyszerű koronatörés):

A klinikai vizsgálat során foganyag veszteség látható, mely a zománcot és a dentint is érinti. A fog nem mobilis, pozitív a vitalitási teszt. A fog érzékenysége, vagy kopogtatási fájdalom esetén nem zárható ki a gyökér törés vagy luxáció, mint társ sérülés lehetősége.

d. zománc-dentin törés pulpa expozívióval (komplikált koronatörés):

Klinikai vizsgálat során koronai foganyag veszteség látható, a törésvonal - mely a zománcot és a dentint is érinti – átmegy a pulpakamrán. A fog nem mobilis. A fog kopogtatásra nem érzékeny. Kopogtatási fájdalom esetén nem zárható ki a gyökér törés vagy luxáció, mint társ sérülés lehetősége. Az exponálódott pulpa érzékeny az ingerekre. (korona-gyökér törés)

e. korona-gyökér törés pulpa expozíció nélkül:

Klinikai vizsgálat során mobilis koronai tördarabot láthatunk, a törés széle a gingiva alá terjed. A fog kopogtatásra érzékeny. Vitalitás vizsgálatra az élő gyökéri pulpa rész miatt pozitív válasz lehetséges. Radiológiai felvételen, fog koronájával és gyökerével összefüggésben radiolucens törésvonal ábrázolódik.

f. korona-gyökér törés pulpa expozícióval:

Klinikai vizsgálat során mobilis koronai tört darabot láthatunk, pulpa expozícióval. A fog kopogtatásra érzékeny. Radiológiai felvételen, fog koronájával és gyökerével összefüggésben radiolucens törésvonal ábrázolódik.

g. gyökértörés:

Klinikai vizsgálat során mobilis koronai tördarabot láthatunk, a tördarabok elmozdulásával, vagy elmozdulás nélkül. A fog kopogtatásra érzékeny, a sulcusból vérzés jelentkezhet. A vitalitás vizsgálat eredménye kezdetben lehet negatív is, amely a pulpa neuronális elemeinek átmeneti vagy végleges sérülésének a következménye, ezért kívánatos a fog vitalitásának nyomon követése. A fog koronája átmenetileg szürkésen, pirosan elszíneződhet. Röntgenfelvételen a gyökéren radiolucens törésvonal ábrázolódik, mely lehet ferde, horizontális és vertikális lefutású, a törtdarabokat szeparálja egymástól.

B. <u>a parodontális szövetek sérülései</u>

a. konkusszió:

Mivel a fog periodontális ligamentumai fogják fel a baleset okozta erőhatást ezért ez a terület gyulladt lehet. A fog érintésre, nyomásra, kopogtatásra érzékeny, de nem észlelhető kóros mobilitás, nem látható vérzés a sulcusból. A vitalitási teszt eredménye általában pozitív. A radiológiai felvételen kóros elváltozás nincs.

b. szubluxáció:

A fog mobilis, de nem mozdul el az alveólusban. A sulcusból rendszerint vérzés indul. A vitalitási teszt eredménye kezdetben negatív lehet, ami jelzi a pulpa átmeneti károsodását. A fog nyomásra, kopogtatásra érzékeny. Radiológiai felvételen patológiás elváltozás nem látható.

c. extruzív luxáció (extrúzió):

Klinikai vizsgálat során a fog meghosszabbodottnak tűnik, és rendkívül fokozott lehet a mobilitása. A vitalitási teszt eredménye nagy valószínűséggel negatív. Radiológiai felvételen a periodontális rés kiszélesedése látható az apikális területen.

d. intruzív luxáció (intrúzió):
A klinikai vizsgálat során a fog rövidebbnek tűnik, vagy esetleg nem is látható a szájüregben. A fog nem mozog és érintésre nem érzékeny. Éles, fémes (ankylotikus) kopogtatási hang jellemző. A vitalitási teszt eredménye nagy valószínűséggel negatív. Radiológiai felvételen a periodontális rés folytonosságának megszűnése látható a fog apikális irányú elmozdulásával. A zománc-cement határ apikálisabban helyezkedik el a szomszédos nem sérült foghoz képest, (néha a csont szélhez képest is apikálisabb) helyzetű. Az intrudálódott fiatal maradó fog radiológiai képe utánozhatja az éppen előtörőben lévő fog képét.
e. laterális luxáció:
A klinikai vizsgálat során a fog koronájának palatinális/lingualis vagy labiális irányú elmozdulása látható. A fog nem minden esetben mobilis, mivel az oldalirányú elmozdulás során rögzülhet, beékelődhet a csontbaba. Éles, fémes (ankylotikus) kopogtatási hang jellemzi. A környező alveoláris csont zúzódása, törése kíséri. Radiológiai felvételen a periodontális rés kiszélesedése látható, a gyökércsúcs elmozdulásával, mely excentrikus és ráharapásos felvételeken látható elsősorban.
f. avulzió (totális luxáció):
A fog teljesen kiesett az alveólusból**,** radiológiai felvétel készítése a fog intrúziójának kizárása céljából szükséges.

C. <u>a támasztó szövetek sérülései</u>
a. processus alveoláris törése:
A törés a processus alvaolárist érinti, de ráterjedhet a szomszédos csontállományra is. Az érintett csontszegmens mobilis, diszlokálódott, az adott területen számos fog mobilis lehet. Gyakran okklúziós eltérést okoz. A vitalitás vizsgálat eredménye bizonytalan, lehet pozitív/negatív. Radiológiai felvételen a törésvonal bárhol ábrázolódhat a marginális csont széltől a fog apikális területéig.

D. <u>a gingiva, szájnyálkahártya sérülései</u>

3.1. A fogbalesetek ellátásának célkitűzései

Minden életkorban és minden fogazat típus esetén mások a baleseti ellátás prioritásai.
Tejfogazat esetén legfontosabb – a fájdalom kivédése vagy megszüntetése mellett – a maradó fogcsírák károsodásának megelőzése. Ezek mellett másodlagosak a funkcionális és esztétikai kívánalmak.
Fiatal maradó fogazatban legfontosabb a sérült fogak megőrzése – akár rossz prognózis esetén is – a lehető leghosszabb ideig, mivel a pótlás készítésének feltételei korlátozottak. Nyitott apexű fogak esetén cél a pulpa vitalitásának megőrzése, hogy a gyökérfejlődés befejeződhessen. Ebben a korban már fontosak az esztétikai elvárások.
Felnőttek esetében prioritás a funkció és az esztétika helyreállítása.

3.2. A baleseti sérülések ellátásának indikációi és kontraindikációi

Avulzió

Az avulziót szenvedett maradó fogak replantációja minden életkorban ajánlott, optimális esetben a fogak hosszú távon megfelelően funkcionálhatnak. Magasabb sikerrátával számolhatunk gyermekek és fiatal felnőttek esetében, mivel a PDL sejtjeinek regenerációs kapacitása az életkor előrehaladtával csökken [58, 59].

Ajánlás23
Tejfogak replantációja a gyakori szövődmények miatt nem ajánlott [5, 60]. **(D)**

Ajánlás24
Az avulziót szenvedett maradó fogak replantációja ajánlott, az alábbi esetek kivételével [4]: **(D)**
relatív kontraindikáció:
- kiterjedt szuvasodás és/vagy előrehaladott destruktív parodontitisz;
- nagyon hosszú extraorális száraz idő;
- az alveolus darabos törése;
- együttműködésre képtelen beteg;
- nagyon fiatal fog, ahol a gyökérhossz fele sem fejlődött ki;

abszolút kontraindikáció:
- súlyos, intenzív terápiát igénylő sérülés vagy politraumatizált beteg, ahol az életmentő beavatkozás elsőbbséget élvez;
- olyan súlyos szisztémás betegség, ahol az átmeneti bakterémia kockázatot jelenthet;
- nagyon fiatal fog, ahol a gyökérhossz fele sem fejlődött ki és az extraorális száraz idő meghaladja a 60 percet.

3.3. A terápiás eljárások kiválasztásának szempontjai

A megfelelő eljárás kiválasztását döntően a sérülés típusa és súlyossága, a foggeneráció (tej- vagy maradó fog) és a gyökérfejlődés állapota (nyitott vagy zárt apex) fogja meghatározni, de más tényezők is befolyásolják. Ezek:
- a beteg általános állapota;
- a baleset óta eltelt idő;
- avulziós fog esetén a szájon kívül töltött idő, és a tároló közeg;
- a páciens életkora, együttműködő készsége, igénye;
- tejfog esetén a fogváltás stádiuma;
- a sérült fog restaurálhatósága;
- a pulpa állapota;
- a szájhigiéne foka;
- folyamatban lévő vagy tervezett fogszabályozó kezelés;
- esztétikai szempontok;
- a követés lehetősége;
- az eljáráshoz szükséges tárgyi és személyi feltételek megléte.

Szükséges a páciens (és szülő) tájékoztatása az esetleges szövődményekre, terápiával járó következményekre vonatkozóan, valamint a terápiás alternatívák ismertetése.

4. Választható terápiás eljárások

4.1. A fog kimozdulásával járó sérülések ellátása

4.1.1. Replantáció

A fog ellátását leginkább meghatározó tényezők a gyökér fejlettsége (nyitott vagy zárt apex) és a gyökérhártya (PDL) sejtjeinek állapota. A sejtek állapota függ a tároló közegtől és a szájon kívül töltött időtől, különösen a szárazon töltött idő a kritikus a PDL sejtek túlélése szempontjából. Ha a száraz közegben töltött idő eléri vagy meghaladja a 60 percet, akkor a PDL sejtek már életképtelenek és a gyógyulás esélye erősen csökken, ezzel párhuzamosan a komplikációk aránya emelkedik [61]. Épp ezért a szárazon töltött idő (mielőtt visszahelyezték vagy izotóniás tároló oldatba tették) meghatározása nagyon fontos része a kórtörténet felvételének.
Klinikai szempontból, nagyon fontos, hogy a fogorvos felmérje a PDL sejtek állapotát a kezelés megkezdése előtt:

- A PDL sejtek valószínűleg életképesek, mivel a fog azonnal vagy 15 percen belül replantálásra került [62].
- A PDL sejtek többsége valószínűleg életképes, de sérültek. Ilyenkor a fog tároló közegben érkezett a rendelőbe és/vagy a teljes szárazon töltött idő kevesebb, mint 60 perc.
- A PDL sejtek nem életképesek. Ez történik, ha a fog nem fiziológiás tároló közegben érkezik vagy a megfelelő tárolás ellenére a szárazon töltött idő meghaladja a 60 percet [28, 61, 62].

Ajánlás25
A replantáció előtt vizsgáljuk meg a fogat (apex állapota, PDL állapota) és állapítsuk meg a szájon kívül illetve szárazon töltött időt [63]. **(D)**
A PDL sejtek életképességének függvényében a replantáció lehetséges kimenetelei:

- Cemento-parodontális gyógyulás: minimális felületi gyökérrezorpció (repair related resorption) és PDL regeneráció. Minimális PDL sérülést és rövid extra-alveoláris időt követően alakulhat ki. Kedvező kimenetelnek tekinthető [64].
- Csontos gyógyulás (ankilózis): a gyökér és az alveoláris csont egyesülése, mely a gyökér lassú, gyulladásmentes felszívódásához vezet (replacement resorption). Átmeneti eredmény, növekvő gyermeknél a fog hamarosan infraokklúzióba kerül, majd kilazul. Akkor kell ankilózisra számítani, ha a PDL sejtek komolyan sérültek a baleset vagy a helytelen tárolás miatt.
- Kontrollálatlan gyulladás: gyors lefolyású gyulladásos rezorpció az elhalt, fertőzött PDL vagy a nekrotikus pulpa következtében. Kedvezőtlen kimenetel, általában a replantációt követő antibiotikum védelem elmulasztásából vagy a pulpakezeléssel való késlekedésből adódik.

A késői replantáció hosszútávon rossz prognózist jelent, kimenetele általában ankilózis és/vagy gyökér rezorpció, ami a fog elvesztéséhez vezet. A késői replantáció ennek ellenére nem felesleges, célja az esztétikai, funkcionális és pszichológiai helyreállítás mellet az alveoláris csont megőrzése. Mivel az ankilózis kialakulása lassú folyamat, így van idő a további ellátás megtervezésére, melyet optimális esetben egy interdiszciplináris team végez [65].

A gyökérfelszín megtisztítása a replantáció előtt
Klinikai vizsgálatok támasztják alá, hogy a gyökérfelszínen maradt makroszkópos szennyeződések fokozzák az ankilózis kialakulásának kockázatát [61, 66]. A nyálban tárolt fogakat is érdemes steril fiziológás sóoldattal lemosni a replantáció előtt, ezzel csökkenthető a gyökérfelszínen megtapadó kórokozó száma, így elősegíthető a PDL regeneráció [67].

Ajánlás26

Replantáció előtt a visszaültetendő fogat mossuk le fiziológiás (0,9%) sóoldattal. Ha a szennyeződés nem jön le öblítéssel, akkor sóoldattal átitatott steril gézlappal óvatosan töröljük le a gyökérfelszínről. A beavatkozás során végig csak a koronájánál fogjuk meg a fogat [61, 67]. **(B)**

4.1.2. Repozíció

Laterális vagy extruzív luxációt szevedett illetve diszlokált gyökértörések esetén nagyon fontos a kimozdult fog vagy fogdarab mielőbbi visszahelyezése eredeti pozíciójába. A diszlokáció foka és a gyökérfejlettség stádiuma mellett itt is nagyon fontos az időtényező a kimenetel szempontjából.

Ajánlás27

A beavatkozás előtt a reponálandó fogat illetve a környező gingivát tisztítsuk meg fiziológiás (0,9%) sóoldattal [3, 5]. **(D)**

Ajánlás28

A repozíciót helyi érzéstelenítésben, lehetőleg enyhe nyomással végezzük, próbáljuk elkerülni az apikális ér-ideg képlet vongálását [3, 5]. **(D)**

Ajánlás29

A gingiva szuturát igényló sérüléseit a repozíció után lássuk el [3, 5]. **(D)**

4.1.3. Sinezés

A fog sinezése a legjobb módszer arra, hogy a reponált fog a megfelelő helyzetben maradjon, a beteg számára nem jelent kényelmetlenséget és a funkció is javítható. Bizonyítékok támasztják alá, hogy a rövid távú, rugalmas sinezés a legmegfelelőbb a sérülést szenvedett fogak számára. A parodontális és pulpális gyógyulás számára a legkedvezőbb, ha biztosítunk a fogak számára némi mozgást és a sinezési idő nem túl hosszadalmas [68,69]. Ez alól kivételt jelenthet a processus alveolaris törése és a nyaki harmad törései. Ezekben az esetekben merev sinezés ajánlott. A sínt a fogak bukkális felszínére kell rögzíteni, hogy a palatinális felszínt szabadon hagyjuk az esetleg szükséges endodonciai beavatkozás számára. A sín nem zavarhatja az okklúziót és lehetővé kell tennie a fogközök és a marginális gingiva tisztítását.

A rögzített fogszabályozó készülékek alkalmasak a mobilis fogak siezésére, amennyiben a bekötött ív passzív, nem fejt ki erőhatást. A csak kompozíciós tömőanyagból készült sín nem ajánlott, mivel túl merev, így fokozza az ankilózis kockázatát.

A fennt említett rugalmas sín típusok mindegyike megfelelő rögzítést biztosít és biztosítja a szükséges vertikális és horizontális mobilitást [70], de a betegek számára a legkényelmesebbés leginkább elfogadható a drót-kompozit sín [71].

Ajánlás30

Elengedhetetlen a reponált/replantált fog stabilizálása, mely rugalmas, a fiziológiás mozgásokat engedő sinezéssel biztosítható [3, 4]. **(D)**

A sinezés lépései

1. Mérjük le megfelelő hosszúságú drótot. A sínnek a sérült fogat és minimálisan 1-1 szomszédját kell magába foglalnia. Több fog sérülése esetén bevonható 2-2 szomszédos fog, processus alveolaeis törésnél a teljes anterior szegmenst rögzítjük.
2. Ellenőrízzük a fog(ak) megfelelő helyzetét.

3. Tisztítsuk le a fogak felszínét, izoláljunk.
4. Savazzunk a traumásan sérült fog melletti, nem sérült fogak labiális felszínének közepén, az incizális és a középső harmad határán.
5. Lemosást és szártást követően vigyünk fel bondot a savazott területekre, polimerizáljuk.
6. Helyezzünk kompozitot az előkészített területekre.
7. Helyezzük a drótot a kompozitba.
8. Polimerizáljuk a kompozitot.
9. Korrekt repozíció után ismételjük meg a folyamatot a sérült fogon.
10. Szükség esetén kevés kompozittal erősítsük meg a drót fedését. Fontos, hogy a drót disztális végei le legyenek fedve, hogy ne irritálják a lágyrészeket.
11. Ellenőrizzük a sín felszínét, szükséges esetben simítsuk le gyémánt polírozó fúróval.

Ajánlás31

Tejfogak esetében kizárólag a processus alveoláris törésével járó sérüléseket sinezzük, mely többnyire csak általános anesztéziában végezhető el [5]. **(D)**

Ajánlás32

A maradó fogak egyes sérülés típusainak megfelelő sinezési idők [3, 4]: **(D)**

sérülés típusa	**sinezési idő**	**sín tipusa**
Szubluxáció	2 hét	Flexibilis
Extrúzió	2 hét	Flexibilis
Avulzió	2-4 hét	Flexibilis
Laterális luxáció	4 hét	Flexibilis
Gyökértörés (középső harmad)*	4 hét	Rigid/Flexibilis
Alveólus törés	4 hét	Rigid
Gyökértörés (nyaki harmad)	4 hónap	Rigid

*A sinezés típusa függ a fog mobilitásától ill. a gyakorta társuló alveólus töréstől

4.1.4. Antibiotikum terápia

A fogak baleseteinek ellátása során általában nem szükséges antibiotikum alkalmazása. A kivételek közé tartozik az avulziós fogak ellátása. A replantációt követően szisztémásan alkalmazott antibiotikumok fontossága humán vizsgálatokban még a mai napig kérdéses, mivel szükségességét klinikai vizsgálatok nem támasztják alá. Kísérletes körülmények között azonban az antibiotikumok pozitív hatásúnak bizonyultak mind a parodontális, mind a pulpális gyógyulásra nézve, különösen helyileg alkalmazva.

Ajánlás33

A beteg súlyos általános betegsége vagy a szennyezett, szuturát igénylő lágyrészsérülések esetén antibiotikum védelem szükséges [72, 73]. **(D)**

Szisztémás alkalmazásra az elsődlegesen választandó antibiotikumok a phenoxymethylpenicillin (Penicillin V) vagy az amoxicillin, a replantációt követő első héten a beteg korának és testsúlyának megfelelően dozírozva. Második választásként, penicillin allergia esetén javasolható a makrolid

antibiotikumok, illetve a tetraciklinek adagolása. A doxiciklin különösen alkalmas antibiotikum antimikróbás, antiinflammatórikus és antirezorptív hatása miatt. Fiatal páciensek esetében azonban figyelembe kell venni a maradó fogak elszíneződésének lehetőségét tetraciklinek alkalmazása során, így nem ajánlott alkalmazásuk 12 éves kor alatt.

Ajánlás34

Replantációt követően szisztémás antibiotikumok (amoxicillin, alternatívaként 12 éves kor alatt makrolídok, 12 éves kor felett tetraciklinek) alkalmazása javasolt [72, 73]. **(D)**

A lokális antibiotikumok (minociklin vagy doxiciklin, 1 mg 20 ml fiziológiás sóoldatban, 5 perc áztatás) kísérletes körülmények között hasznosnak bizonyultak, növelték a pulpaűr revaszkularizációjának és a parodontális rostok regenerációjának esélyét nyitott apexű, fejlődőben lévő fogak esetében [74] humán vizsgálatok azonban ezt nem támasztották alá [75].

4.2. Endodonciai eljárások

4.2.1. Vitális pulpakezelési eljárások

Indirekt pulpasapkázás

Az eljárás elsődleges célja a zománc-dentin törést szenvedett fogak esetében, hogy lezárja a megnyílt dentitubulusokat, és megakadályozza a szájüregi baktériumok pulpába jutását. Másodlagos cél az ingerdentin termelés serkentése, dentinbarrier képzése.

Ajánlás35

Zománc-dentin törést szenvedett fogak sürgősségi ellátása során ajánlott a megnyílt dentinfelszín lezárása üveg-ionomer cementtel [3, 5, 76]. **(D)**

Direkt pulpasapkázás

Maradó fogak koronatöréseinél használható eljárás, amennyiben a pulpaseb átmérője nem haladja meg az $1mm^2$-t és a sérüléstől eltelt idő nem több mint 24 óra. Az eljárás célja a keményszöveti barrier képzés serkentése. Erre a $Ca(OH)_2$ termékek használatosak, de az MTA-val és Biodentine anyaggal végzett vizsgálatok már jobb eredményekről számolnak be [77, 78].

Ajánlás36

Maradó fogak traumás eredetű pulpaexpozíciója esetén direkt pulpasapkázásra $Ca(OH)_2$, MTA vagy Biodentine egyaránt alkalmazható [79]. **(A)**

Tejfog pulpotómia

Tejfogak pulpamegnyílása esetén preventív pulpotómia a választható eljárás.

Ajánlás37

Tejfogak komplikált korona törése esetén vas-szulfátos preventív pulpotómia javasolt. Alternatív sebfedőanyagként javasolható az MTA vagy a Biodentine alkalmazása [80]. **(A)**

Cvek pulpotómia

Fiatal maradó fogak komplikált korona törése esetén a fogak magasan végzett pulpaamputációja általában a sérülést követő 1 héten belül sikeresen elvégezhető, ha a pulpaseb átmérője nem haladja meg a 4 mm-t. Az exponálódott pulpa fertőzött felületes 2-3 mm-ét kell eltávolítani, majd a sebet keményszövet indukáló hatású anyaggal lefedni [81].

Ajánlás38

Fiatal maradó fogak komplikált koronatörése esetén végzett pulpotómia során sebfedőanyagként javasolható az MTA, a Biodentine illetve a $Ca(OH)_2$ alkalmazása [81, 82]. **(C)**

4.2.2. Nekrotikus pulpájú fogak ellátása

A gyökérkezelés célja a fertőzés megszüntetése, a gyökércsatorna újrafertőződésének megakadályozása, így a periapikális szövetek gyógyulásának elősegítése.

Zárt apexű fogak

A zárt apexű fogak gyökérkezelését a szakma szabályai szerint kell elvégezni.

Ajánlás39

Luxációs sérülések és avulzió esetében a gyökérkezelést a repozíciót és a sín felhelyezését követően, két héten belül, még a sín eltávolítása előtt meg kell kezdeni [83, 84]. **(D)**

Nyitott apexű fogak

Mielőtt nekikezdenénk az endodonciai beavatkozásnak fontos biztosan megállapítani, hogy a pulpa irreverzibilisen károsodott-e és egészségének visszanyerésére nincs-e mód. Amennyiben a pulpa vitalitása bizonytalan, ne kezdjünk endodonciai kezelésbe, helyette a rendszeresen kontrolláljuk a fogat.

Ajánlás40

Soha ne végezzünk nyitott apexű fogon gyökérkezelést a replantáció előtt, adjunk esélyt a pulpa regenerációra [4]. **(D)**

Ajánlás41

Ha a gyermek arcduzzanattal érkezik, melyhez súlyos szisztémás tünetek járulnak antibiotikum rendelése szükséges. Ha a fertőzés kizárólag a pulpára vagy a periodonciumra korlátozódik, antibiotikum terápia nem szükséges, Ezekben az esetekben a gyökérkezelést azonnal meg kell kezdeni [73, 85]. **(D)**

A tökéletes gyökértömés elkészítéséhez szükséges az apikális lezárás kialakítása.

Nyitott apexű fogak esetében az apikális lezárás kialakítására több eljárás is rendelkezésre áll, ezek a $Ca(OH)_2$-vel végzett több lépéses apexifikáció, az MTA-val végzett egy üléses apexifikáció illetve az MTA-val végzett regeneratív endodonciai eljárás.

Kalcium-hidroxiddal végzett apexifikáció

Több lépéses eljárás, mely puhán maradó $Ca(OH)_2$ pasztát alkalmaz az előkészített gyökércsatorna feltöltésére, melynek hatására egy nekrotikus réteg jön létre. Ez a réteg enyhe irritációt okoz az alatta lévő szövetekben, mely ennek hatására egy olyan mátrixot hoz létre, mely később képes mineralizálódni. A $Ca(OH)_2$ pasztát több alkalommal (1, 3 és 6 hónap) cserélni kell. A mineralizált híd átlagosan 6-12 hónap alatt alakul ki, szerkezete enyhén porózus. A gyökér hossza és a gyökércsatorna tágassága nem fejlődik tovább [86, 87]. A puhán maradó kalcium-hidroxid prolongált (5 hetet meghaladó) alkalmazása a fiatal maradó fogak gyökércsatornájában a dentin törési szilárdságának csökkenését okozza, fokozódik a nyaki fraktúrák előfordulási gyakorisága [88, 89].

MTA-val végzett apexifikáció
Egy lépéses beavatkozás, mely során a gyökércsatorna tisztítása és megmunkálása után az MTA-t 4-5 mm rétegvastagságban kell behelyezni, hogy az apexet lezárja. Az MTA biokompatibilis és elősegíti a periapikális szövetek gyógyulását. Az anyag cseréjére nincs szükség, a teljes kötést követően a gyökércsatorna koronális része hagyományos gyökértömési technikákkal letömhető. Az MTA réteg felett apikálisan keményszövetes lezárás alakul ki, melynek szerkezete homogén. A gyökér hossza és a gyökércsatorna tágassága nem változik.
Vizsgálatok igazolják, hogy vitalitásukat vesztett, nyitott gyökércsúcsú fogakban alkalmazva sikerrátája magasabb, mint az egyéb klinikai eljárásoké [90, 91].

Regeneratív endodonciai eljárás
A revaszkularizáció a fejlődésben lévő, nyitott apexű fogak endodonciai ellátásának alternatív módszere. Az eljárás azon az elgondoláson alapul, hogy fertőzés hiányában és a gyökércsatornában lévő megfelelő váz (scaffold) esetén a periapikális tér irányából benövő szövetek a pulpa revaszkularizációjához vezethetnek. Mivel a gyökér növekedése folytatódik, a dentin falak megvastagodnak és létrejön az apikális szűkület. A jelenleg rendelkezésre álló bizonyítékok többnyire eset riportokon alapulnak, így több randomizált, kontrollált vizsgálat szükséges, hogy ez az eljárás alternatívaként ajánlható legyen a gangrénás, fiatal maradó fogak ellátására [92].

Ajánlás42
Nyitott apexű, non-vitális fogak esetében elsősorban művi apexifikáció javasolt $Ca(OH)_2$-dal vagy MTA-val. Alternatív megoldásként javasolható a revaszkularizációs eljárás [76]. **(D)**

4.3. Restauratív fogászati eljárások
A fogak koronatöréseinek ellátása során cél a hiányzó foganyag pótlása. Ez történhet a letört fogdarab visszaragasztásával, direkt kompozit restaurációval vagy különböző anyagú korona pótásokkal.
Koronatörés esetén (akár egyszerű, akár pulpamegnyílással járó) a letört darab visszaragasztható. Ha a tördarab száraz közegben érkezik, érdemes legalább 15 percig desztillált vízben rehidrálni, az eredeti színárnyalat visszanyerése és a ragasztás kötési erejének növelése céljából [93]. Nem szükséges retenciós elem preparálása, az nem növeli a kötés erejét. Savazást és bondozást követően a letört darabot kompozíciós tömőanyaggal (kisebb darab esetén flow kompozittal) ragasszuk vissza [94]. A tördarab visszaragasztása 5 év után valószínűleg elszíneződik, de ugyanolyan kedvező túlélési arányt mutat, mint a direkt kompozit restauráció [95].

Ajánlás43
Amennyiben a korona törése egyszeres és a letört fogdarab pontosan illeszkedik a törésvonalhoz, ajánlott annak preparálás nélküli, adhezív technikával történő visszaragasztása [95-97]. **(B)**

Ajánlás44
Trauma okozta keményszövet veszteség esetén - amennyiben annak mértéke megengedi és a letört fogdarab nincs meg - plasztikus tömés készítése indokolt [95, 98]. **(B)**

Ajánlás45

Gyökértömés készítését követően jól záró koronális restauráció készítése szükséges, ez védi meg a gyökértömést az orális baktériumok inváziójától [99]. **(D)**

Egy in vitro vizsgálat, amiben összehasonlították a guttapechával, MTA-val, és kompozit gyantával tömött nyitott apexű fogak törési ellenállását azt találta, hogy a kompozit gyantával tömött fog törési ellánállása szignifikánsan nagyobb, mint guttaperchával tömötteké [100].

A gyanta bázisú ragasztó cementekkel rögzített szál erősítésű csapok használata elterjedt a destruált koronájú gyökértömött fogak ellátásában. Laborvizsgálatok kimutatták, hogy tenzilis szilárdságuk magas és a dentinhez hasonló elaszticitási modulussal rendelkeznek [101], így képesek csökkenteni a fraktúrák gyakoriságát.

Kísérletes körülmények között a szál erősítésű csapok képesek MTA-val végzett apexifikációt követően a fiatal maradó fogak törési ellenállását növelni [102].

Ajánlás46

Meggyengült, erősen destruált koronájú gyökérkezelt fogak esetében ajánlott gyökércsap behelyezése. Fiatal maradó fogak esetében a szálerősítésű csapok az elsődlegesen választandók [101, 102]. **(C)**

Ajánlás47

Ha a gyökérkezelt és üvegszálas csappal ellátott fog legalább egy intakt fogfelszínnel rendelkezik, akkor a direkt kompozit felépítés jó alternatívája a fémkerámia koronának [103]. **(B)**

4.4. Fogpótlás készítése

Avulziót szevedett és bármilyen okból nem visszaülethető, vagy mentehetetlenül megsérült és extrakcióra ítélt fogak esetében, amennyiben orthodonciai részárás nem lehetséges, fogpótlás készítése szükséges.

A pótlás típusát a maradék fogazaton, az esztétikai elvárásokon és az anyagi lehetőségeken kívül elsősorban a páciens életkora fogja meghatározni.

Ajánlás48

Fejlődőben lévő állcsontok esetében rögzített pótlás (híd, implantációs fogpótlás) készítése erősen ellenjavallt, elsősorban kivehető pótlás, helyfenntartó készítése javasolt [104]. **(D)**

Ajánlás49

Egyetlen frontfog hiánya esetén alternatív megoldásként egy szomszédos fogon elhorgonyzott adhezív pótlás készíthető [105]. **(D)**

4.5. Fogszabályozó kezelések

A trauma ellátás minden fázisában szükség lehet fogszabályozó kezelésre. Az elsődleges ellátás során a fogak sínezése történhet rögzített fogszabályozó készülék segítségével (passzív ív).

Nyaki harmadban gyökértörés szenvedett maradó fogak esetében, ha a törésvonal a gingivaszél alatt van orthodontiai extrúzióval lehetséges a gyökér elérése és pótlás számára lemintázhatóvá tétele. Feltétele, hogy maradjon elegendő hosszúságú gyökér a csapos fogmű elhorgonyzására.

Ajánlás50

Maradó fogaknál a nyaki harmad gyökértörése esetén ajánlható eljárás a gyökér othodontiai extrúziója [106, 107]. **(D)**

Ajánlás51

Maradó fogak intrúziója esetén, amikor a fog spontán re-erupciója már nem várható, a fog orthodonciai erőkkel a helyére húzható [106, 108]. **(D)**

Egyetlen balesetben elvesztett fog esetében, a hiány eltüntetése céljából szóbajöhet orthodonciai részárás. Elsősorban akkor megfontolandó, ha a páciens egyébként is fogszabályozásra szorul. Fiatal életkorban előnyösebb, mint az implantációs fogpótlás [109].

Ajánlás52

Egy maradó fog avulziója esetén ajánlható eljárás az orthodonciai részárás [106]. **(D)**

4.6. Szájsebészeti eljárások

Ajánlás53

Vertikális illetve diszlokált, darabos gyökértörések esetén a fog eltávolítása az egyetlen megoldás [3, 5]. **(D)**

Ajánlás54

A maradó fog csíráját veszélyeztető, palatinális irányú tejfog intrúzió esetén a fog eltávolítása javasolt [5]. **(D)**

Ajánlás55

A tejfogazatban a III. fokú mobilitást mutató fog azonnali extrakciója javasolt. II. fokú mobilitás esetén, ha kímélő életmód és jó szájhigiéne mellett 1 hét alatt nem látszik mobilitás csökkenés, javasolt a fog eltávolítása [5]. **(D)**

Ajánlás56

Maradó fogak korona-gyökér törése esetén választható eljárás a sebészi extrúzió [3, 110]. **(D)**

Ajánlás57

Gyermek és kamaszkorban (a növekedés időszakában) az ankilózis gyakorta okozza a fog infraokklúzióját. Ha az infraokklúzió meghaladja az 1 mm-t javasolható a fog dekoronálása és a gyökér sebészi bújtatása az alveoláris csontmennyiség megőrzése céljából [4, 111]. **(D)**

Ajánlás58

Avulzió során elvesztett fog helyére saját fog átültetése (autotranszplantáció) javasolható [112]. **(C)**

5. A sérülések ellátásának lépései

5.1. A maradó fogak töréseinek és luxációs sérüléseinek ellátása

Ajánlás karieszmentes, egészséges maradó fogak baleseti sérülésének ellátásához

5.1.1. Törések

5.1.1.1. Zománc repedés (infrakció)

Ajánlás60

Maradó fogak esetében a zománc repedése alapesetben teendőt nem igényel, a fog obszervációja szükséges. Amennyiben a beteg a balesetet követően a megrepedt zománc érzékenységéről panaszkodik, az érintett fog helyi fluoridálása javasolt [3]. **(D)**

Ajánlás61
Jól látható infrakciós vonalak esetén az infrakciós terület későbbi elszíneződésének elkerülése céljából bondanyaggal vagy kompozit tömőanyaggal történő fedés javasolt savazást követően [3]. **(D)**

Ajánlás62
A repedt zománcú fog érzékenysége, vagy kopogtatási fájdalom esetén nem zárható ki a gyökértörés vagy luxáció, mint társsérülés lehetősége. Periapikális radiológiai felvétel készítése elengedhetetlen. Társsérülés gyanúja esetén több irányú kiegészítő röntgenfelvétel készítése is indokolt [3]. **(D)**

Ajánlás63
A zománc repedés rendszeres kontrollja egyéb fogszerkezeti sérülés (törések, luxáció) esetén idokolt, az adott sérülés típusának megfelelő ajánlott időpontokban [3]. **(D)**

5.1.1.2. Zománc törés

Ajánlás64
Minimális foganyag veszteség esetén az éles szélek lesimítása, míg nagyobb törések esetén a fog konzerváló fogászati helyreállítása szükséges kompozit tömőanyag használatával. Amennyiben a letört fogdarabot a páciens megőrzi annak visszaragasztása megkísérelhető [3]. **(D)**

Ajánlás65
Zománc törést követően klinikai kontroll vizsgálat javasolt 6-8 hét illetve 1 év múlva [3]. **(D)**

5.1.1.3. Zománc-dentin törés, pulpa expozíció nélkül

Ajánlás66
Amennyiben a letört fogdarabot a páciens megőrzi annak visszaragasztása megkísérelhető. Ha a letört fogdarab bármely okból nem visszaragasztható a fog konzerváló fogászati helyreállítása szükséges [3]. **(D)**

A restauráció lehet provizorikus vagy végleges, de provizorikus restauráció esetében is szükséges a dentin GIC-el történő fedése. Végleges restauráció során a fog koronája a zománc megfelelő preparálását, savazását és bondozását követően kompozit tömőanyaggal vagy egyéb elfogadott fogászati restaurációra alkalmas anyaggal helyreállítható. Ha törvonal a pulpa közelében húzódik (0,5mm vagy kevesebb pulpa közelség, a pulpa a dentinen átsejlik (rózsaszín - vérzés nélkül) indirekt pulpasapkázás szükséges MTA-val, Biodentinnel vagy kálcium hydroxid alábélelő anyaggal, melynek GIC-el történő fedése ajánlott, melyet a fog konzerváló fogászati restaurációja követ.

Ajánlás69
Pulpa expozíció nélküli zománc-dentin törés esetében is szükséges a radiológiai vizsgálat a társsérülések (gyökértörés, luxáció), valamint lágy szöveti sérülés esetén idegentest, törtdarab lágy szövetbe ékelődésének kizárása céljából [3]. **(D)**

Ajánlás70
Klinikai és radiológiai vizsgálat javasolt a pulpa expozíció nélküli zománc-dentin törés után 6-8 hét illetve 1 év múlva. Amennyiben a baleset során a korona sérülése mellet kísérő sérülésként luxáció is igazolható a nyomon követés a luxációnál leírtaknak megfelelően történjen [3]. **(D)**

5.1.1.4. Zománc-dentin törés törés, pulpa expozícióval

Ajánlás71

Pulpa expozícióval járó zománc-dentin törések ellátása során törekednünk kell a pulpa vitalitásának megőrzésére. A rendelkezésre álló kezelési lehetőségek közül a választás a pulpa aktuális állapota, a gyökér fejlődés stádiuma és a páciens tulajdonságai és körülményei alapján történjen [3]. **(D)**

Fiatal, gyökéri fejlődését be nem fejezett maradó fog estében, valamint fiatal páciens teljesen kifejlődött fogának sérülését követően előnyös a pulpa vitalitásának megőrzése, így pulpa sapkázás vagy parciális pulpotómia a javasolt terápiás eljárás (lásd: vitális pulpa kezelések). Ha a pulpa vitalitása nem megőrízhető, akkor pulpektómiát követően művi apexifikáció szükséges. Fejlődését befejezett maradó fog sérülését követően, idősebb páciens esetében a gyökérkezelés, pulpa sapkázás vagy parciális pulpotómia is választható terápiás lehetőség.

Ajánlás72

Pulpa expozícióval járó zománc-dentin törések esetén, a pulpaseb ellátását követően, mennyiben a letört fogdarab elérhető annak visszaragasztása megkísérelhető. Alternatívaként a letört korona elfogadott fogászati restaurációra alkalmas anyaggal és módszerrel is felépíthető [3]. **(D)**

Ajánlás73

Pulpa expozícióval járó zománc-dentin törést követően radiológiai vizsgálat szükséges a társsérülések (gyökértörés, luxáció), valamint lágy szöveti sérülés esetén idegentest, törtdarab lágy szövetbe ékelődésének kizárása céljából [3]. **(D)**

Ajánlás74

Klinikai és radiológiai kontroll vizsgálat javasolt a pulpa expozícióval járó zománc-dentin törés után 6-8 hét, 3 hónap, 6 hónap illetve 1 év múlva. Ha a baleset során a korona sérülése mellet kísérő sérülésként luxáció is igazolható a nyomon követés a luxációnál leírtaknak megfelelően történjen [3]. **(D)**

5.1.1.5. Korona-gyökér törés pulpa expozíció nélkül

Ajánlás75

A maradó fogak korona-gyökér törése sürgősségi ellátást igényel, mely a mobilis koronális fragmentum ideigelenes rögzítése a szomszédos fogakhoz, amíg a végleges kezelési terv elkészül (lásd: sínezés). A beavatkozás célja a sérült páciens fájdalmának csökkentése [3]. **(D)**

Ajánlás76

A maradó fogak pulpa expozíció nélküli korona-gyökér törésének ellátása során több végleges (nem sürgősségi) kezelési alternatíva közül lehet választani, a mérlegeléskor mindig figyelembe kell venni az adott eset (beteg) egyéni tulajdonságait, körülményeit [3]. **(D)**

Lehetséges kezelési eljárások:

a. <u>a koronális korona-gyökér fragmentum eltávolítása</u>, ezt követően az apikális, gingiva szintje fölött törött fragmentum helyreállítása;

b. gingivektómia: a koronális korona-gyökér fragmentum eltávolítása, ezt követően endodonciai kezelés és a fog csapos műcsonkkal történő helyreállítása (osztektómia, oszteoplasztika szükséges lehet);

c. orthodonciai extrúzió: a koronális fragmentum eltávolítása után, endodonciai kezelést végzünk, majd orthodonciai extrusiót követően a fogat csapos műcsonkkal állítjuk helyre;

d. sebészi extrúzió: a koronális helyzetű mobilis fragmentum eltávolítását követően sebészi extrusióval az apikális törtdarabot koronális irányba mozdítjuk;

e. gyökér bújtatás: ha implantációt tervezünk az apikális fragmentumot in situ a csontban hagyjuk;

f. extrakció: abban az esetben, ha azonnali vagy későbbi implantátum behelyezését tervezzük korona vagy hídpótlás készítése céljából. Mélyen apikális irányban elhelyezkedő törvég vagy súlyos vertikális irányú korona-gyökér törés esetében az extrakció elkerülhetetlen.

Ajánlás77

Klinikai és radiológiai kontroll vizsgálat javasolt a maradó fogak pulpa expozícióval nem járó korona-gyökér törése után 1 hét, 6-8 hét, 3 hónap, 6 hónap illetve 1 év múlva, majd legalább 5 éven át évente. Amennyiben a baleset során a korona sérülése mellet kísérő sérülésként luxáció is igazolható a nyomon követés a luxációnál leírtaknak megfelelően történjen [3]. **(D)**

5.1.1.6. Korona-gyökér törés pulpa expozícióval

Ajánlás78

A maradó fogak pulpa expozícióval járó korona-gyökér törései esetében sürgősségi kezelési lehetőségek [3]: **(D)**

- A mobilis koronális fragmentum rögzítése ideiglenesen a szomszédos fogakhoz történő sínezéssel, amíg a végleges kezelési terv meg nem születik.
- Nyitott gyökércsúcs vagy teljesen kifejlődött gyökerű fiatal maradófog esetén előnyös lehet a fog vitalitásának megőrzése céljából parciális pulpotómia végzése. Kálcium hidroxid tartalmú anyagok használhatóak pulpa sapkázás céljából. Fejlődését teljesen befejezett, érett fog sérülését követően a gyökérkezelés választható kezelési lehetőség.

Ajánlás79

A maradó fogak pulpa expozícióval járó korona-gyökér töréseinek végleges (nem sürgősségi) kezelési lehetőségei [3]: **(D)**

a. gingivektómia: a koronális fragmentum eltávolítása, ezt követően endodonciai kezelés és a fog csapos műcsonkkal történő helyreállítása (ostektómia, osteoplasztika szükséges lehet) Ez a terápia csak palatinálisan szubgingivális helyzetű törésvonal esetén javasolt;

b. orthodonciai extrúzió: a koronális fragmentum eltávolítása után, endodonciai kezelést végzünk, majd orthodonciai extrusiót követően a fogat csapos műcsonkkal állítjuk helyre;

c. sebészi extrúzió: a koronális helyzetű mobilis fragmentum eltávolítását követően sebészi extrusióval az apikális törtdarabot koronális irányba mozdítjuk, sinezzük;

d. gyökér bújtatás: ha későbbi implantációt tervezünk az apikális tördarabot in situ a csontban hagyjuk;

e. extrakció: abban az esetben, ha azonnali vagy későbbi implantátum behelyezését tervezzük korona vagy hídpótlás készítése céljából. Súlyos mélyen apikális irányban elhelyezkedő törvég vagy súlyos vertikális irányú korona-gyökér törés esetében az extrakcó elkerülhetetlen.

Ajánlás80
Klinikai és radiológiai kontroll vizsgálat javasolt a maradó fogak pulpa expozícióval járó korona-gyökér törése után 1 hét, 6-8 hét, 3 hónap, 6 hónap illetve 1 év múlva, majd legalább 5 éven át évente. Amennyiben a baleset során a korona sérülése mellet kísérő sérülésként luxáció is igazolható a nyomon követés a luxációnál leírtaknak megfelelően történjen [3]. **(D)**

5.1.1.7. Gyökér törés

Ajánlás81
A maradó fogak gyökértörésének ellátása sürgősségi ellátást igényel. Az ellátás lépései [3]: **(D)**
1. Koronai fragmentum mielőbbi reponálása és stabilizálása.
2. Röntgenfelvételen ellenőrizzük a törvégek pozícióját.
3. A fog sínezése passzív, flexibilis sínnel 4 hétig. Amennyiben a törésvonal fognyak közeli lefutású a hosszabb idejű sínezés előnyösebb (4 hónap) (lásd: sínezés).
4. Endodonciai kezelést a sürgősségi beavatkozás során nem indítunk!

Ajánlás82
Maradó fogak gyökér törése esetén a pulpa állapotának végleges megítéléséhez javasolt a gyógyulási folyamat legalább 1 éven át tartó rendszeres ellenőrzése és szükség esetén az endodonciai kezelés azonnali megkezdése [3]. **(D)**

Ajánlás83
Klinikai és radiológiai kontroll vizsgálat javasolt a gyökértörést követően 4 hét, 6-8 hét, 4 hónap, 6 hónap és 1 év múlva, majd legalább 5 éven át évente. A sín eltávolítás általában 4 hét, cervikális törések esetében 4 hónap után javasolt [3]. **(D)**

5.1.1.8. Alveolus törés

Ajánlás84
A maradó fogazati alveolus törések definitív ellátása dento-alveoláris szájsebész szakorvos feladata. Az alapellátás szintjén sürgősségi ellátás és szakintézménybe utalás szükséges (GPP). Gyökérkezelés indítása kontraindikált a sürgősségi beavatkozás idején [3]. **(D)**

Ajánlás85
Alveolus törés esetén az elmozdult szegmens mielőbbi reponálását követően sínézés (lásd: sínezés), lágy szöveti (gingiva) sérülés esetén varrat behelyezése indokolt. A sínezési idő: 4 hét. A törvonalba eső fogak vitalitásának ellenőrzése szükséges már az első beavatkozás során és minden kontroll vizsgálat alkalmával [3]. **(D)**

Ajánlás86
Klinikai és radiológiai kontroll vizsgálat javasolt az alveolus törést követően 4 hét (síneltávolítás), 6-8 hét, 4 hónap, 6 hónap és 1 év múlva, majd legalább 5 éven át évente [3]. **(D)**

5.1.2. A parodontális szövetek sérülései, luxációs sérülések

5.1.2.1. Konkusszió

Ajánlás87
A maradó fogak konkussziója rendszerint nem igényel kezelést. Cél a PDL gyógyulásának optimalizálása, pulpa vitalitásának megőrzése. A fog vitalitásának ellenőrzése szükséges legalább egy éven át [3]. **(D)**

Ajánlás88
Klinikai és radiológiai kontroll vizsgálat javasolt a konkussziót követően 4 héttel és 1 év múlva [3]. **(D)**

5.1.2.2. Szubluxáció

Ajánlás89
Maradó fogak szubluxációja általában nem igényel kezelést, de javasolt a fog stabilizálása passzív, flexibilis sínnel (okklúzió ellenőrzésével) a páciens panaszainak enyhítése céljából max. 2 hétig. A pulpa vitalitásának monitorozása mindaddig javasolt, amíg nem tudunk definitív diagnózist felállítani állapotával kapcsolatban [3]. **(D)**

Ajánlás90
Klinikai és radiológiai kontroll vizsgálat javasolt a szubluxációt követően 2 hét (síneltávolítás), 12 hét, 6 hónap és 1 év múlva [3]. **(D)**

5.1.2.3. Laterális luxáció

Ajánlás91
A maradó fogak laterális luxációjának javasolt ellátási protokollja [3]: **(D)**

1. A fog mielőbbi reponálása (ujjal, vagy a beékelődött fog óvatos, fogóval történő, kiszabadítását követően) az eredeti anatómiai viszonyoknak megfelelően.
2. A fogat sínezéssel ebben a reponált helyzetben rögzítjük (lásd: sínezés). Passzív, flexibilis sínezés javasolt 4 hétig. Ha a marginális csont is sérült/törött a sínezési idő meghosszabítása szükséges lehet.
3. A pulpa állapotának monitorozása szükséges, nekrózis esetén azonnali gyökérkezelés indokolt a gyökér rezorpciójának elkerülése céljából.

Ajánlás92
Klinikai és radiológiai kontroll vizsgálat javasolt a maradó fogak laterális luxációját követően 2 hét, 4 hét (síneltávolítás), 8 hét, 12 hét, 6 hónap és 1 év múlva, majd 5 éven át évente [3]. **(D)**

5.1.2.4. Extrúzió

Ajánlás93
Az extrudált maradó fogakat a lehető legrövidebb időn belül óvatos nyomással reponálni és rögzíteni kell az eredeti anatómiai viszonyoknak megfelelően. Flexibilis, passzív sínezést alkalmazzunk 2 hétre. A marginális csont sérülése/törése esetén a sínezés ideje még 4 héttel meghosszabbítható [3]. **(D)**

Ajánlás94
Zárt apexű extrudált fogak esetén ahol a baleset súlyossága miatt nagy valószínűséggel várható a pulpa nekrózis, tanácsos endodonciai beavatkozás indítása [3]. **(D)**

Ajánlás95
Fiatal nyitott gyökércsúcsú és kifejlődött fogak esetében abban az esetben, ha a pulpa nekrózis egyértelmű a fog gyökérfejlődési stádiumának megfelelő endodonciai beavatkozás elvégzése indokolt [3]. **(D)**

Ajánlás96
Klinikai és radiológiai kontroll vizsgálat javasolt a maradó fogak extrózióját követően 2 hét, 4 hét, 8 hét, 12 hét, 6 hónap és 1 év múlva, majd 5 éven át évente (D) [3].

5.1.2.5. Intrúzió

Ajánlás97
Fejlődőben lévő nyitott apexű fogak intrúziós sérülésének ellátási lehetőségei [3]: **(D)**

1. Passzív reponálás (spontán reerupció lehetővé tételével) minden intrudálódott fiatal maradó fog esetében, függetlenül az intrúzió mértékétől.
2. Ha a spontán reerupció jelei néhány héten (max. 4 hét) belül nem mutatkoznak a fog külső orthodontiai erőkkel történő helyrevitele indokolt.
3. A fog vitalitásának folyamatos monitorozása szükséges.

Ajánlás98
Zárt apexű maradó fogak intrúziós sérülésének ellátási lehetőségei [3]: **(D)**
1. Amennyiben az intrúzió mértéke kevesebb, mint 3 mm passzív reponálás (spontán reerupció lehetővé tétételével) választható, mint kezelési eljárás.
2. Ha a spontán reerupció jelei 8 héten belül nem mutatkoznak az ankylózis elkerülése céljából sebészi vagy orthodontiai úton történő reponálás megkezdése szükséges.
3. Ha az intrútió mértéke 3-7 mm sebészi vagy orthodonciai reponálás javasolt.
4. Ha az intrúzió mértéke meghaladja a 7 mm-t sebészi úton történő reponálás szükséges.

Ajánlás99
Zárt apex esetén ahol az intrúzió súlyossága miatt nagy valószínűséggel várható a pulpa nekrózis, a sebészi beavatkozást követően 2-3 héten belül tanácsos az endodonciai beavatkozás megkezdése. A gyökércsatorna ideiglenes feltöltésére puhán maradó kálcium hidroxid javasolt [3]. **(D)**

Ajánlás100
Amennyiben egy intrudálódott fog reponálása sebészileg történt, a fogat passzív, flexibilis sínnel 4 hétig stabilizálni kell [3]. **(D)**

Ajánlás101
Klinikai és radiológiai kontroll vizsgálat javasolt a sérülést követően 2 hét, 4 hét (síneltávolítás), 6-8 hét, 6 hónap és 1 év múlva, majd 5 éven át évente [3]. **(D)**

5.1.3. A terápia sikerességének megitélése

Klinikai és radiológiai vizsgálatok alapján ítélhető meg a kezelés sikere vagy sikertelensége [3].

A maradó fog ellátása sikeresnek tekinthető, ha

Zárt apex esetén

Tünetmentes, fiziológiás mobilitás, normál kopogtatási hang. Röntgenfelvételen nem látszik rezopció, periapikális gyulladás, a gyökérhártya-rés normális.

Nyitott apex esetén

Tünetmentes, fiziológiás mobilitás, normál kopogtatási hang. Röntgenfelvételen a gyökér fejlődése stagnál vagy folytatódott, a fog előtörése folytatódott. A gyökércsatorna záródása folyamatban vagy már befejeződött.

A maradó fog ellátásának kimenetele kedvezőtlen, ha

Zárt apex esetén

Panaszt okoz, fokozottan mobilis, vagy megszűnt a fiziológiás mozgathatóság. Ankilózisra utal a magas, fémes kopogtatási hang. Röntgennel igazolható gyökéri rezorpció (fertőzéses eredetű gyulladásos rezorpció vagy ankilózissal járó un. replacement rezorpció). Ha növekedésben lévő páciensnél ankilotizál a traumás fog, akkor az nagy valószínűség szerint infraokklúzióba fog kerülni és zavart okozhat az alveolus és az állcsont növekedésében rövid-, közép- vagy hosszútávon.

Nyitott apex esetén

Panaszt okoz, fokozottan mobilis, vagy megszűnt a fiziológiás mozgathatóság. Ankilózisra utal a magas, fémes kopogtatási hang. Röntgennel igazolható gyökéri rezorpció (fertőzéses eredetű gyulladásos rezorpció vagy ankilózissal járó un. replacement rezorpció) vagy a gyökérfejlődés leállása.

Növekedésben lévő páciensnél az ankilotizált fog valószínűleg infraokklúzióba fog kerülni és zavart okozhat az alveolus és az állcsont növekedésében rövid-, közép- vagy hosszútávon.

Ajánlás102

Gyulladásos eredetű külső gyökéri reszorpció esetén a gyökérkezelés azonnali megkezdése indokolt. A gyökércsatorna ideiglenes lezárására kálcium hidroxid tartalmú gyógyszeres kötés javasolt [3]. **(D)**

Ajánlás103

Gyulladásra utaló elváltozások, apikális periodontitiszre utaló tünetek, negatív vitalitási teszt (fals negatív eredmény lehet a balesetet követő 3 hónapon belül) esetén a fog gyökérfejlődési stádiumának megfelelő endodonciai beavatkozás elvégzése indokolt [3]. **(D)**

Ajánlás104

Ha a fog traumás helyén rögzült, ankilotikus kopogtatási hang jellemző, apikális periodontitiszre utaló elváltozások láthatóak a radiológiai felvételen, gyulladásos eredetű vagy helyettesítő (replacement) külső gyökéri rezorpció jelenik meg javasolt a fog gyökérfejlődési stádiumának megfelelő endodonciai beavatkozás indítása [3]. **(D)**

5.2. A maradó fogak avulziójának ellátása

5.2.1. Zárt apexű maradó fog

5.2.1.1. A fog replantálása a rendelőbe érkezés előtt megtörtént

Ajánlás105

Zárt apexű maradó fog avulzió ellátásának ajánlott lépései, ha a fog replantálása a helyszínen megtörtént [4]: **(D)**

- Hagyjuk a fogat a helyén.
- Tisztítsuk meg a sérült területet víz spray-vel, sóoldattal vagy klórhexidinnel.
- Szükség esetén lássuk el varrattal a gingiva sérüléseket.
- Ellenőrizzük a replantált fog helyzetét klinkai és radiológiai vizsgálattal.
- Alkalmazzunk passzív, flexibilis sínezést max. 2 hét időtartamra (lásd Sínezés).
- Alkalmazzunk szisztémás antibiotikum profilaxist (lásd Antibiotikumok).
- Győződjünk meg a tetanusz immunizáltságról (lásd Tetanusz).
- Lássuk el a beteget megfelelő instrukciókkal (lásd Utasítások a beteg számára).
- Kezdjük el a fog gyökérkezelését 7-10 nappal a replantációt követően, de még a sín eltávolítása előtt (lásd Endodonciai beavatkozások).

Követés

lásd Kontroll vizsgálatok.

5.2.1.2. A fog tárolása fiziológiás vagy ozmotikusan kiegyenlített közegben történt és/vagy a szájon kívül szárazon töltött idő kevesebb, mint 60 perc.

Ajánlás106

Zárt apexű maradó fog avulziója ellátásának ajánlott lépései, ha a fog tárolása optimális közegben történt és/vagy az extraorális száraz idő kevesebb, mint 60 perc [4]: **(D)**

- Öblítsük le a gyökérfelszínt és a gyökércsúcsot fiziológiás sóoldattal, majd áztassuk be az egész fogat az oldatba, hogy eltávolítsuk a szennyeződést és az elhalt PDL sejteket a gyökér felszínéről.
- Alkalmazzunk helyi érzéstelenítést.
- Mossuk át az alveólust sóoldattal.
- Vizsgáljuk meg a csontágyat és ha törött az alveólus fala, reponáljuk az egy megfelelő eszközzel.
- Lassan, enyhe nyomással helyezzük vissza a fogat eredeti helyére. Ne erőltessük.
- Lássuk el szuturával a gingiva sérüléseket, ha szükséges.
- Ellenőrizzük a replantált fog pozícióját klinikai és radiológiai vizsgálattal.
- Alkalmazzunk passzív, flexibilis sínezést max. 2 hét időtartamra, a sín ne feküdjön fel a gingivára.
- Alkalmazzunk szisztémás antibiotikum profilaxist (lásd Antibiotikumok).
- Győződjünk meg a tetanusz immunizáltságról (lásd Tetanusz).
- Lássuk el a beteget megfelelő instrukciókkal (lásd Utasítások a beteg számára).
- Kezdjük el a fog gyökérkezelését a replantációt követő 2 héten belül, de még a sín eltávolítása
- előtt (lásd Endodonciai beavatkozások).

Követés

lásd Kontroll vizsgálatok.

5.2.1.3. Szárazon töltött idő több mint 60 perc vagy más okból élettelen PDL sejtek:

Késői replantáció hosszútávon rossz prognózist jelent. A periodontális ligamentum sejtjei nekrotizálnak és nem számíthatunk a gyógyulásukra. A késői replantáció ennek ellenére nem felesleges, célja az esztétikai, funkcionális és pszichológiai helyreállítás mellet az alveoláris csont megőrzése. A késői replantáció kimenetele általában ankilózis és/vagy gyökér rezorpció, ami fog elvesztéséhez vezet.

Ajánlás107
Zárt apexű maradó fogak késői replantációjának ajánlott technikája [4]: **(D)**

- Távolítsuk el a gyökérfelszínen lévő elhalt lágyszöveteket óvatosan, például gézzel. A PDL sejtek eltávolításának legoptimálisabb módszere még nincs meghatározva, ez irányban további kutatások szükségesek.
- A fog gyökérkezelése a replantációt követő 2 héten belül, még a sín eltávolítása előtt történjen meg (lásd Endodonciai beavatkozások).
- Alkalmazzunk helyi érzéstelenítést.
- Mossuk át az alveólust sóoldattal.
- Vizsgáljuk meg a csontágyat és ha törött az alveólus fala, reponáljuk az egy megfelelő eszközzel.
- Lassan, enyhe nyomással helyezzük vissza a fogat eredeti helyére. Ne erőltessük.
- Lássuk el szuturával a gingiva sérüléseket, ha szükséges.
- Ellenőrizzük a replantált fog pozícióját klinikai és radiológiai vizsgálattal.
- Alkalmazzunk passzív, flexibilis sínezést 2 hét időtartamra, csonttörés esetén a sínezést kb. 4 hétig hagyjuk a fogakon. (lásd Sínezés)
- Alkalmazzunk szisztémás antibiotikum profilaxist. (lásd Antibiotikumok)
- Győződjünk meg a tetanusz immunizáltságról. (lásd Tetanusz)
- Lássuk el a beteget megfelelő instrukciókkal. (lásd Utasítások a beteg számára)

Hogy lelassítsuk a replantált gyökér rezorpciós (replacement resorption) folyamatát, javasolt a gyökérfelszín fluoridos kezelése (2%-os Na-fluorid oldat 20 percre) a visszaültetés előtt, de ez nem tekinthető abszolút ajánlásnak.

Követés
lásd Kontroll vizsgálatok.

5.2.2. Nyitott apexű maradó fog

5.2.2.1. A fog replantálása a rendelőbe érkezés előtt megtörtént

Ajánlás108
Nyitott apexű maradó fog avulziója ellátásának ajánlott lépései, ha a fog replantálása a helyszínen megtörtént [4]: **(D)**

- Hagyjuk a fogat a helyén.
- Tisztítsuk meg a sérült területet sóoldattal vagy klórhexidinnel.
- Szükség esetén lássuk el varrattal a gingiva sérüléseket.
- Ellenőrizzük a replantált fog helyzetét klinkai és radiológiai vizsgálattal.

- Alkalmazzunk passzív, flexibilis sínezést max. 2 hét időtartamra, csonttörés esetén a sínezést kb. 4 hétig hagyjuk a fogakon. (lásd Sínezés)
- Alkalmazzunk szisztémás antibiotikum profilaxist. (lásd Antibiotikumok)
- Győződjünk meg a tetanusz immunizáltságról. (lásd Tetanusz)
- Lássuk el a beteget megfelelő instrukciókkal. (lásd Utasítások a beteg számára)

A még fejlődésben lévő, nyitott gyökércsúcsú fogak esetében a replantáció célja, hogy lehetővé tegyük a pulpaűr revaszkularizációját. Ha ez sikertelen, akkor gyökérkezelés szükséges. (lásd Endodonciai beavatkozások)

Követés
lásd Kontroll vizsgálatok.

5.2.2.2. A fog tárolása fiziológiás vagy ozmotikusan kiegyenlített közegben történt és/vagy a szájon kívül szárazon töltött idő kevesebb, mint 60 perc.

Ajánlás109
Nyitott apexű maradó fog avulziója ellátásának ajánlott lépései, ha a fog tárolása optimális közegben történt és/vagy az extraorális száraz idő kevesebb, mint 60 perc [4]: **(D)**

- Öblítsük le a gyökérfelszínt és a gyökércsúcsot fiziológiás sóoldattal, majd áztassuk be az egész fogat az oldatba, hogy eltávolítsuk a szennyeződést és az elhalt PDL sejteket a gyökér felszínéről.
- Alkalmazzunk helyi érzéstelenítést.
- Mossuk át az alveólust sóoldattal.
- Vizsgáljuk meg a csontágyat és ha törött az alveólus fala, reponáljuk azt egy megfelelő eszközzel.
- Távolítsuk el a véralvadékot az alveólusból és lassan, enyhe nyomással helyezzük vissza a fogat eredeti helyére.
- Lássuk el szuturával a gingiva sérüléseket, különösen a fognyaki területeken.
- Ellenőrizzük a replantált fog pozícióját klinikai és radiológiai vizsgálattal.
- Alkalmazzunk passzív, flexibilis sínezést max. 2 hét időtartamra, csonttörés esetén a sínezést kb. 4 hétig hagyjuk a fogakon. (lásd Sínezés)
- Alkalmazzunk szisztémás antibiotikum profilaxist. (lásd Antibiotikumok)
- Győződjünk meg a tetanusz immunizáltságról. (lásd Tetanusz)
- Lássuk el a beteget megfelelő instrukciókkal. (lásd Utasítások a beteg számára)

A még fejlődésben lévő, nyitott gyökércsúcsú fogak esetében a replantáció célja, hogy lehetővé tegyük a pulpaűr revaszkularizációját. Mérlegelni kell a fertőzéses eredetű gyökérrezorpció esélyét, mely nagyon gyors lefolyású gyermekkorban. Ha a revaszkularizáció sikertelen, akkor gyökérkezelés szükséges (lásd Endodonciai beavatkozások).

Követés
lásd Kontroll vizsgálatok.

5.2.2.3. A szárazon töltött idő több mint 60 perc vagy más okból élettelen PDL sejtek

A késői replantáció hosszútávon rossz prognózist jelent. A periodontális ligamentum sejtjei nekrotizálnak és nem számíthatunk a gyógyulásukra. A késői replantáció ennek ellenére nem felesleges, célja az esztétikai, funkcionális és pszichológiai helyreállítás mellet az alveoláris csont

megőrzése. A késői replantáció kimenetele általában ankilózis és/vagy gyökér rezorpció, ami fog elvesztéséhez vezet.

Ajánlás110
Nyitott apexű maradó fogak késői replantációjának ajánlott technikája [4]: **(D)**

- Távolítsuk el a gyökérfelszínen lévő elhalt lágyszöveteket óvatosan, például gézzel. A PDL sejtek eltávolításának legoptimálisabb módszere még nincs meghatározva, ez irányban további kutatások szükségesek.
- Alkalmazzunk helyi érzéstelenítést.
- Távolítsuk el a véralvadékot és mossuk át az alveólust sóoldattal.
- Vizsgáljuk meg a csontágyat, és ha törött az alveólus fala, reponáljuk az egy megfelelő eszközzel.
- Lassan, enyhe nyomással helyezzük vissza a fogat eredeti helyére.
- Lássuk el szuturával a gingiva sérüléseket, ha szükséges.
- Ellenőrizzük a replantált fog pozícióját klinikai és radiológiai vizsgálattal.
- Alkalmazzunk passzív, flexibilis sínezést 2 hét időtartamra, csonttörés esetén a sínezést kb. 4 hétig hagyjuk a fogakon. (lásd Sínezés)
- Alkalmazzunk szisztémás antibiotikum profilaxist. (lásd Antibiotikumok)
- Győződjünk meg a tetanusz immunizáltságról. (lásd Tetanusz)
- Lássuk el a beteget megfelelő instrukciókkal. (lásd Utasítások a beteg számára)

Hogy lelassítsuk a replantált gyökér helyettesítő rezorpciós (replacement resorption) folyamatát, javasolható a gyökérfelszín fluoridos kezelése (2%-os Na-fluorid oldat 20 percre) a visszaültetés előtt, de ez nem tekinthető abszolút ajánlásnak.

Követés
lásd Kontroll vizsgálatok.

5.2.3. *Utasítások a beteg számára*

A páciens együttműködése (rendszeres kontrollok, megfelelő otthoni szájápolás) elengedhetetlen a megfelelő gyógyuláshoz.

Ajánlás111
Mind a beteget, mind a szülőket el kell látni megfelelő tanácsokkal a replantált fog ápolását illetve a további sérülések elkerülését illetően [4]: **(D)**

- Ne vegyen részt kontaktsportokban a gyógyulási időszakban.
- A sínezés időszakában javasolt a folyékony-pépes étrend, de a sín eltávolítását követően olyan hamar térjen vissza a normális táplálkozáshoz, amilyen hamar csak lehetséges.
- Mosson fogat minden étkezés után puha fogkefével.
- Használjon klórhexidin tartalmú (0,1%) szájöblítőt naponta kétszer 1 héten át.

5.2.4. Kontroll vizsgálatok

Ajánlás112

Az avulziós fogak klinikai és radiológiai ellenőrzése szükséges 2 héttel (sín eltávolítás), 4 héttel, 3 hónappal, 6 hónappal, 1 évvel a replantációt követően. Ez után az éves kontroll vizsgálatok elegendőek (minimum 5 évig), melyek során klinikai vizsgálat mellett radiológiai felvétel készítése is szükséges [4]. **(D)**

A kontroll vizsgálatok során értékelendő:
*Nyitott apex esetén***,** amennyiben nem történt korábban gyökérkezelés az ellátás során:
- a páciens panaszai (ha vannak),
- a fog vitalitása,
- a korona elszíneződése,
- a fog mobilitása,
- kopogtatási érzékenység,
- az előtörés folyamata,
- környező lágyrészek állapota,
- radiológiai felvételen: külső-belső gyulladásos gyökéri reszorpcióra, ankilózisra utaló jelek; apikális gyulladásra utaló radiológiai jelek; marginális csontvesztés jelei; a gyökérfejlődés, apex záródás folyamata.

Gyökérkezelt fog esetén:
- a páciens panaszai (ha vannak),
- a fog mobilitása,
- kopogtatási érzékenység,
- környező lágyrészek állapota,
- radiológiai felvételen: külső gyulladásos gyökéri reszorpcióra, ankilózisra utaló jelek; apikális gyulladásra utaló radiológiai jelek; marginális csontvesztés jelei.

A klinikai és radiológiai vizsgálatok alapján ítélhető meg a replantáció sikere vagy sikertelensége [4].

A replantáció sikeresnek tekinthető, ha
Zárt apex esetén
Tünetmentes, fiziológiás mobilitás, normál kopogtatási hang. Röntgenfelvételen nem látszik rezopció, periapikális gyulladás, a gyökérhártya-rés normális.

Nyitott apex esetén
Tünetmentes, fiziológiás mobilitás, normál kopogtatási hang. Röntgenfelvételen a gyökér fejlődése stagnál vagy folytatódott, a fog előtörése folytatódott. A gyökércsatorna záródása folyamatban vagy már befejeződött.

A replantáció kimenetele kedvezőtlen, ha

Zárt apex esetén

Panaszt okoz, fokozottan mobilis, vagy megszűnt a fiziológiás mozgathatóság. Ankilózisra utal a magas, fémes kopogtatási hang. Röntgennel igazolható gyökéri rezorpció (fertőzéses eredetű gyulladásos rezorpció vagy ankilózissal járó un. replacement rezorpció). Ha növekedésben lévő páciensnél ankilotizál a traumás fog, akkor az nagy valószínűség szerint infraokklúzióba fog kerülni és zavart okozhat az alveolus és az állcsont növekedésében rövid-, közép- vagy hosszútávon.

Nyitott apex esetén

Panaszt okoz, fokozottan mobilis, vagy megszűnt a fiziológiás mozgathatóság. Ankilózisra utal a magas, fémes kopogtatási hang. Röntgennel igazolható gyökéri rezorpció (fertőzéses eredetű gyulladásos rezorpció vagy ankilózissal járó un. replacement rezorpció) vagy a gyökérfejlődés leállása.

Növekedésben lévő páciensnél az ankilotizált fog valószínűleg infraokklúzióba fog kerülni és zavart okozhat az alveolus és az állcsont növekedésében rövid-, közép- vagy hosszútávon.

Az ellátási folyamat algoritmusa (ábrák)

1. ábra: Zárt apexű (apex <1 mm) avulziót szenvedett maradó fogak ellátása [4]

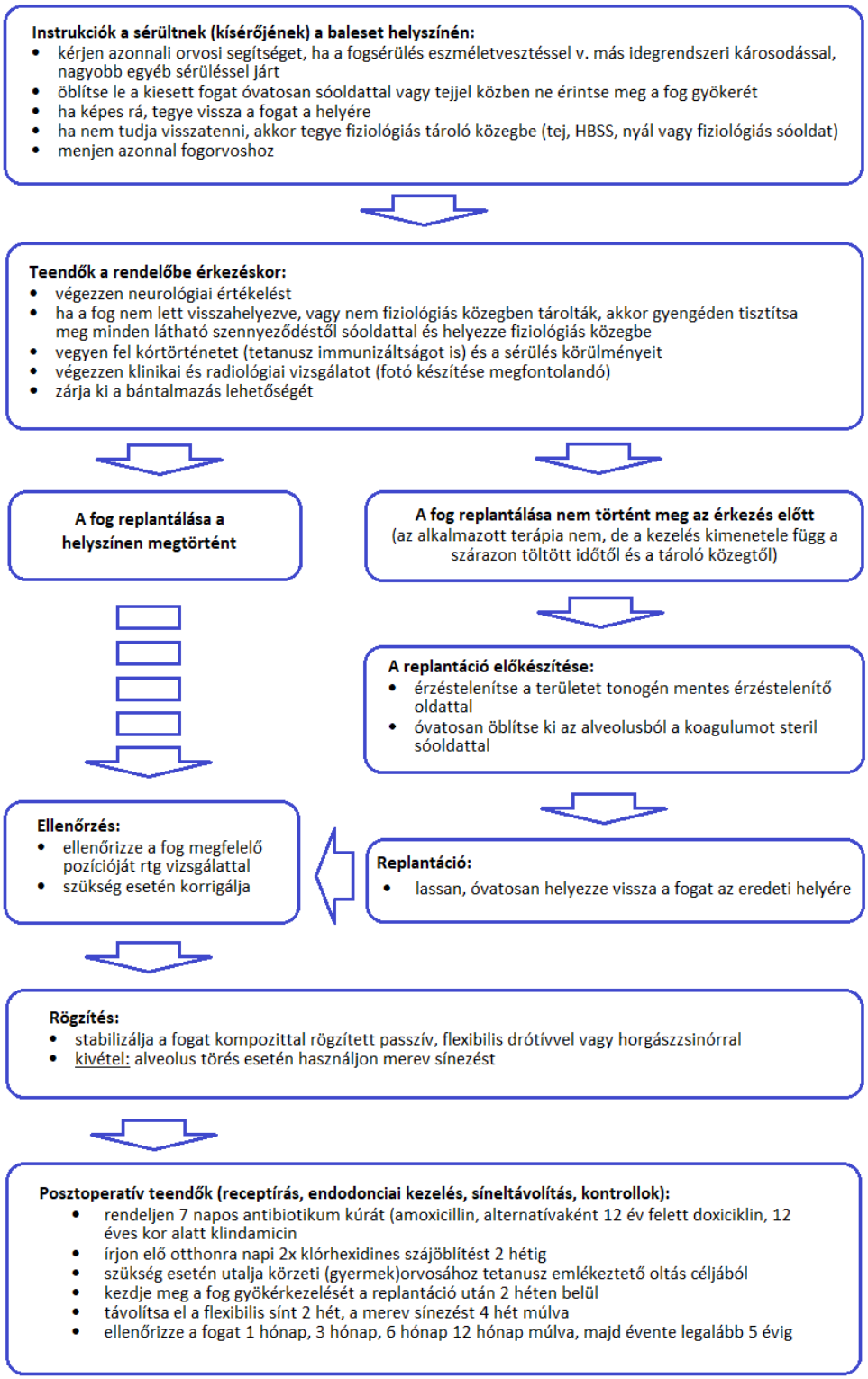

2. ábra: Nyitott apexű (apex >1 mm) avulziót szenvedett maradó fogak ellátása [4]

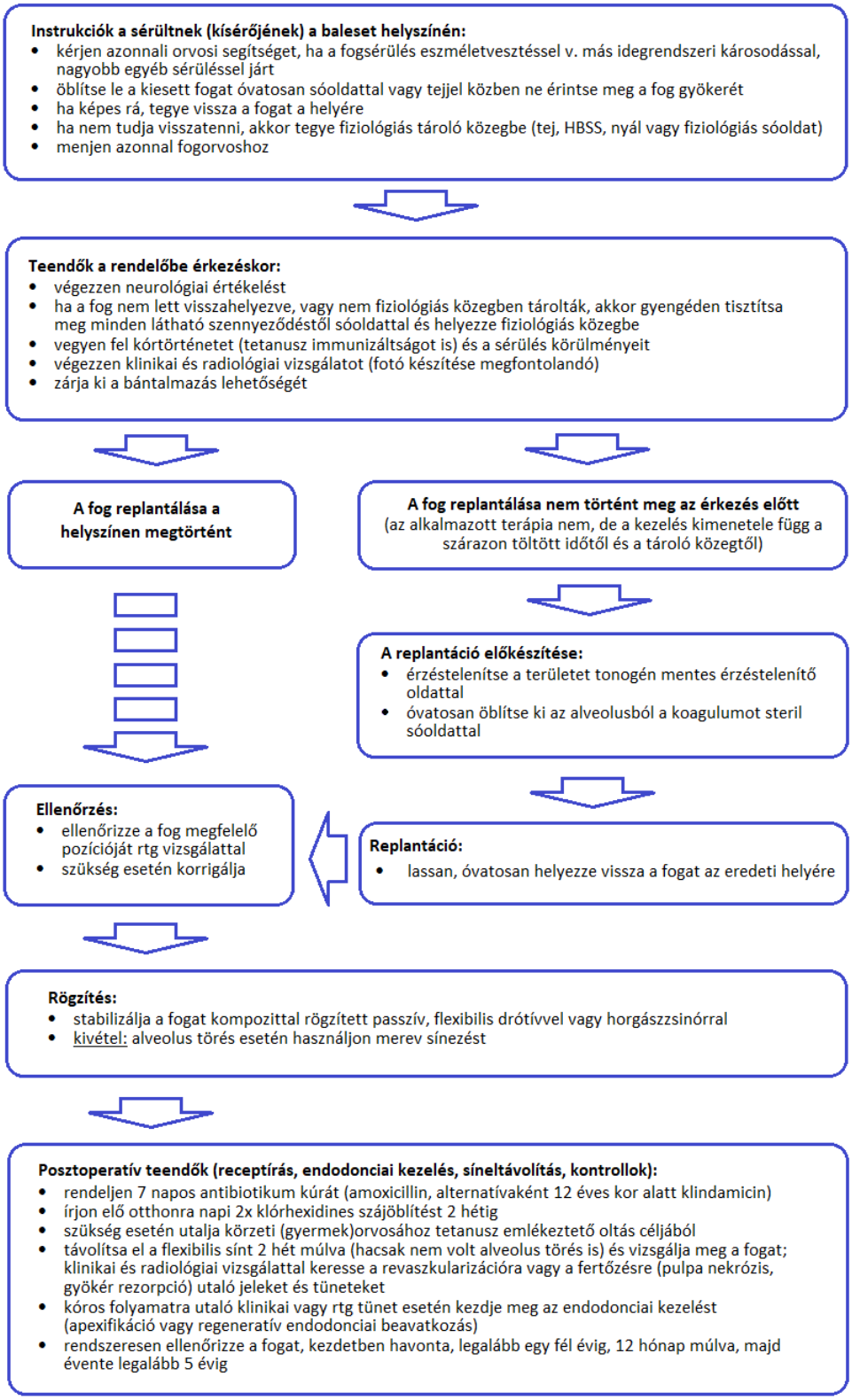

5.3. A tejfogak sérüléseinek ellátása

Ajánlás karieszmentes, egészséges tejfogak baleseti sérülésének ellátásához

Speciális megfontolások:

- A sérült tejfog gyökércsúcsa és a maradó fog csírája között szoros kapcsolat áll fenn. A tejfog és az alveoláris csont sérüléseinek következményei a maradó fogak morfológiai, szerkezeti rendellenességeit, impakcióját és előtörési zavarát is okozhatják [113-116]. Ezek az elváltozások leggyakrabban az 1-3 éves kor között bekövetkezett tejfog baleseteket követően alakulnak ki. [114-119]. A potenciálisan várható következmények tudatában úgy kell terápiát választanunk, hogy a lehető legkisebbre csökkentsük az esélyét maradó fogak károsodásának.
- A gyerek érettsége és kooperációs képessége, az ellátás és a baleseti sérülés bekövetkezte között eltelt idő, az okklúzió mind fontos befolyásoló tényező a kezelés során.
- Gyermekeknél gyakoriak az ismétlődő traumás epizódok. Emiatt, a tejfogak gyökérkezelése megfontolandó, mivel figyelembe kell venni azt, hogy a tejfogak túlélési ideje az esetleges ismétlődő sérülések miatt lerövidül [120].
- A legtöbb luxációs sérülés spontán gyógyul [121, 122], így elkerülhető a fogeltávolítással járó rossz élmény.
- Pontos diagnózis felállítása és a rendelkezésre álló kezelési lehetőségek ismertetését követően kerülhet sor a megfelelő kezelési terv kiválasztására, mely a szülőkkel közösen történik.
- Tejfogak baleseti sérüléseinek esetében sínezést csak alveólus törés kezelése során alkalmazunk, indokolt esetben a gyermek kooperációs képességétől függően esetleg gyökér törések kezelése során is megkísérelhető a felhelyezése [5].
- A tejfogazatban a vitalitás vizsgálat és a perkussziós teszt eredménye nem megbízható [5].

5.3.1. Törések

5.3.1.1. Zománc repedés (infrakció)

Ajánlás113
A tejfogak koronáján kialakult zománc repedések teendőt nem igényelnek, a fog obszervációja javasolt [5]. **(D) Amennyiben a gyermek a balesetet követően fogának érzékenységéről panaszkodik, az érintett fog helyi fluoridálása javasolt. (GPP)**

5.3.1.2. Zománc törés

Ajánlás114
Tejfogak izolált zománc törése esetén javasolt az éles zománcszélek lesimítása [5]. **(D)**

Ajánlás115
Radiológiai vizsgálat szükséges a gyökér törés, luxáció, valamint lágy szöveti sérülés esetén idegentest, tördarab lágyszövetbe ékelődésének kizárása céljából [5]. **(D)**

5.3.1.3. Zománc-dentin törés pulpa expozíció nélkül

Ajánlás116
A tejfogak komplikációmentes koronatörése esetén az exponálódott dentin fedése szükséges glass-ionomer cementtel [5]. **(D)**

Ajánlás117
A tejfog korona kompozittal történő esztétikus restaurációja javasolt nagyfokú kemény foganyag veszteség esetében [5]. **(D)**

Ajánlás118

A tejfogak komplikációmentes koronatörése esetén klinikai kontroll javasolt 6-8 héttel a sérülés után [5]. **(D)**

Ajánlás119
A tejfogak komplikációmentes koronatörése esetén a radiológiai felvétel készítése opcionális, de **szükséges a gyökértörés, luxáció, valamint lágyszöveti sérülés esetén idegentest, törtdarab lágyszövetbe ékelődésének gyanúja esetén** [5]. **(D)**

5.3.1.4. Zománc-dentin törés pulpa expozícióval

Ajánlás120
A tejfogak pulpamegnyílással járó zománc-dentin töréseinek ellátására pulpotómia ajánlható. (lásd vitális pulpa kezelések). A fog felépítése történhet kompozit tömőanyaggal vagy preformált koronával [5]. **(D)**

Ajánlás121
A pulpotómiát követően klinikai kontroll javasolt 1 hét, 6-8 hét és 1 év múlva. Radiológiai vizsgálat pulpotómiát vagy gyökérkezelést követően az 1 éves kontroll során ajánlott. Egyebekben a radiológiai felvétel készítése csak akkor indokolt, ha a klinikai vizsgálat eredménye patológiás elváltozásra utal [5]. **(D)**

Ajánlás122
A tejfogak pulpamegnyílással járó zománc-dentin töréseinek ellátása során a pulpotómiai sikertelensége esetén gyökérkezelés vagy a fog eltávolítása válhat szükségessé, mely utóbbi a gyermek nem megfelelő kooperációja estén is szóba jöhet [5]. **(D)**

5.3.1.5. Korona-gyökér törés pulpa expozíció nélkül vagy pulpa expozícióval

Ajánlás123
Tejfogak korona-gyökér törése esetén, ha a törés a gyökérnek csak egy kis részét érinti és a stabil maradék foganyag mérete elegendő a koronai restaurációhoz, a tördarab eltávolítása javasolt. Amennyiben a pulpa nem nyílt meg, a tördarab eltávolítását követően az exponálódott dentint üvegionomer cementtel fedjük [5]. **(D)**

Ajánlás124
Tejfogak korona-gyökér törése esetén, ha a pulpa exponálódott és a korona restaurálható, amennyiben lehetséges vitál amputációt végzünk (lásd vitális pulpa kezelések) vagy gyökérkezelést végzünk. A fog felépítése történhet kompozit tömőanyaggal vagy preformált koronával [5]. **(D)**

Ajánlás 125

Tejfogak korona-gyökér törésének ellátása során klinkai vizsgálat javasolt 1 hét, 6-8 hét és 1 év múlva, majd évente a maradó fog előtöréséig. A követés során radiológiai vizsgálat az első éves kontroll alkalmával szükséges, a későbbiek során a radiológiai felvétel készítése csak akkor indokolt, ha a klinikai vizsgálat során patológiás elváltozásra utaló tüneteket, panaszokat észlelünk [5]. **(D)**

Ajánlás126

Tejfogak súlyos korona-gyökér törése esetén, kezelési altarnatíveként a fog eltávolítása is szóba jöhet. Ebben az esetben évente klinikai és radiológiai vizsgálat javasolt a maradó fog előtöréséig [5]. **(D)**

Ajánlás127

Tejfogak korona-gyökér törése esetén, ha mozgó fragmentumok eltávolítását követően, a maradék foganyag nem restaurálható, akkor az az alveólusban maradhat, ha fennáll az eltávolítása során a maradó fogcsíra sérülésének veszélye [5]. **(D)**

5.3.1.6. Gyökértörés

Ajánlás128

Tejfogak gyökértörése esetén, amennyiben a koronai fragmentum nem mozdult el nem szükséges beavatkozás [5]. **(D)**

Ajánlás129

Jól álló, kezelést nem igénylő tejfog gyökértörés esetén klinkai kontroll javasolt 1 hét, 6-8 hét, 1 év múlva, majd évente a maradó fog előtöréséig. Radiológiai vizsgálat évente szükséges [5]. **(D)**

Ajánlás130

Amennyiben a tejfog gyökértörése esetén a koronai fragmentum elmozdult a reponálás és sínezés megfontolandó, egyébként csak a koronai tördarab eltávolítása javasolt, az apikális rész felszívódása várható [5]. **(D)**

Ajánlás131

Tejfogak gyökértörése esetén, ha a koronai tördarab eltávolításra került 1 év múlva, majd évente klinikai kontroll vizsgálat szükséges a maradó fog előtöréséig. A kontrollok során röntgenfelvételt csak abban az esetben készítünk, ha a klinikai vizsgálat eredménye patológiás elváltozásra utal [5]. **(D)**

5.3.1.7. Alveolus törés

Ajánlás132

A tejfogazati alveolus törések definitív ellátása dento-alveoláris szájsebész szakorvos feladata. Az alapellátás szintjén elsősegélynyújtás és szakintézménybe utalás szükséges. (GPP)

Ajánlás133

A tejfogazati alveólus törések ellátása során az elmozdult csontszegmens reponálását követően 4 hét rögzítés szükséges. Általában csak általános anesztéziában végezhető el. A törésvonalba eső fogak monitorozása szükséges [5]. **(D)**

Ajánlás134

A tejfogazati alveólus törést követően klinikai kontroll szükséges 1 hét, 4 hét (síneltávolítás), 8 hét majd 1 év múlva, ezt követően 6 éves korban, a maradó fog(ak) előtörésének monitorozása céljából. Radiológiai vizsgálat a 4 hetes és az 1 éves kontrollok során szükséges, illetve abban az esetben, ha a klinikai vizsgálat során patológiás elváltozásra utaló tünetet, panaszt észlelünk [5]. **(D)**

5.3.2. A parodontális szövetek sérülései, luxációs sérülések

5.3.2.1. Konkusszió

Ajánlás135

A tejfogak konkussziója kezelést nem igényel, obszerváció szükséges. Klinikai kontroll javasolt 1 hét illetve 6-8 hét múlva [5]. **(D)**

5.3.2.2. Szubluxáció

Ajánlás136

A tejfogak szubluxációja kezelést nem igényel, obszerváció szükséges. Javasolt puha sörtéjű fogkefével történő fogmosás és az érintett terület alkoholmentes 0,12%-os klórhexidinnel történő ecsetelése, tisztítása vattás pálca segítségével naponta kétszer 1 hétig. Klinikai kontroll javasolt 1 hét illetve 6-8 hét múlva. Radiológiai felvételt abban az esetben kell készíteni, ha a klinikai vizsgálat eredménye patológiás elváltozásra utal [5]. **(D)**

5.3.2.3. Extrúzió

Ajánlás137

Tejfog extrúzió ellátása során több kezelési alternatíva közül lehet választani, a mérlegeléskor mindig figyelembe kell venni az elmozdulás mértékét, a tejfog mobilitásának fokát, a gyökér fejlettségi szintjét, az okklúzió esetleges akadályozottságát és a gyermek kooperációs képességét [5]. **(D)**

Lehetséges kezelési eljárások:

- Minor (3 mm-nél kisebb) extrúzió esetén a fejlődésben lévő gyökerű tejfog óvatos reponálása javasolt
- Amennyiben a fog helyzete nem zavarja az okklúziót, megvárjuk, amíg a fog helyzete spontán rendeződik.
- Kifejlődött gyökerű, súlyos extrúziót szenvedett tejfog estén extrakció javasolt.

Ajánlás138

A tejfog extrúzióját követően klinikai kontroll javasolt 1 hét, 6-8 hét és 1 év múlva. Radiológiai felvételt abban az esetben készítünk a követés során, ha a klinikai vizsgálat eredménye patológiás elváltozásra utal [5]. **(D)**

5.3.2.4. Laterális luxáció

Ajánlás139

Tejfogak laterális luxációjának ellátása során több kezelési alternatíva közül választhatunk, a mérlegeléskor mindig figyelembe kell venni az elmozdulás mértékét, a tejfog mobilitásának

fokát, a gyökér fejlettségi szintjét, az okklúziós viszonyokat és a gyermek kooperációs képességét [5]. **(D)**

Lehetséges kezelési eljárások:

- Amennyiben a laterális luxáció következtében nem alakul ki traumás okklúzió (pl. azokban az esetekben, ahol a páciens már eredetileg is elülső nyitott harapással rendelkezett) a fog pozíciója spontán rendeződhet.
- A baleset következtében kialakult minor okklúziós eltérénél a fog kisfokú becsiszolása javosolt.
- Amennyiben az okklúziós eltérés nagyobb mértékű, a fog finoman reponálható kombinált labiális és palatinális nyomás alkalmazásával, helyi érzéstelenítésben.
- Súlyos eltérés esetén, amikor a korona labiális irányba diszlokált, a választandó terápia az extrakció. Előrehaladott fiziológiás gyökérreszorpció esetén szintén extrakció javasolt.

Ajánlás140

A tejfogak laterális luxációját követően klinikai kontroll javasolt 1 hét, 6-8 hét, 6 hónap és 1 év múlva. Ha a későbbi komplikáció esélye fennáll évente javasolt a klinikai kontroll. Radiológiai felvételt abban az esetben szükséges a követés során, ha a klinikai vizsgálat eredménye patológiás elváltozásra utal [5]. **(D)**

5.3.2.5. Intrúzió

Ajánlás 141

Tejfogak intrúziójának ellátása során két kezelési lehetőség közül (obszerváció és extrakció) választhatunk, az elmozdulás mértékétől és irányától függően [5]**. (D)**

A választandó kezelést alapvetően az elmozdulás iránya határozza meg. Amennyiben a fog a labiális kortikális csont irányába mozdul el, a radiológiai felvételen a fog gyökere rövidebben vetül a kontralaterális fog gyökeréhez képest és az apikális kontúr is követhető. Amennyiben az apex a maradó fogcsíra irányába mozdul el (orális irányba), az apikális kontúr nem követhető és a fog meghosszabbodottnak tűnik.

Lehetséges kezelési eljárások:

- Ha az apex a labiális csont irányába mozdul el, a fog spontán re-erupcióját várjuk (az intrudált fog eltávolítását mérlegelni kell, amennyiben a követés során kedvezőtlen kimenetel tünetei észlelhetőek).
- Ha az apex a fejlődő fogcsíra irányába mozdult el, a tejfog azonnali extrakciója javasolt.

Ajánlás142

A tejfog intrúzióját követően klinikai kontroll javasolt 1 hét, 6-8 hét, 6 hónap és 1 év múlva, majd 6 éves korban a maradó fog megfelelő erupciójának ellenőrzése céljából. Radiológiai vizsgálat abban az esetben szükséges a követés során, ha a klinikai vizsgálat eredménye patológiás elváltozásra utal [5]**. (D)**

5.3.2.6. Avulzió

Ajánlás143

A tejfogak avulziója kezelést nem igényel, a kiesett tejfogakat nem replantáljuk. Radiológiai felvétel készítése szükséges a fog intrúziójának kizárása céljából [5]**. (D)**

Ajánlás144

A tejfog avulzióját követően 6-8 hét múlva, majd a gyermek 6 éves korában a maradó fog megfelelő előtörésének ellenőrzése céljából klinikai kontroll indokolt. Radiológiai vizsgálat abban az esetben szükséges a követés során, ha a klinikai vizsgálat eredménye patológiás elváltozásra utal [5]**. (D)**

A tejfog avulziója szövődménnyel akkor járhat, ha a maradó fogcsírát is érintette az ütés.

5.3.3. A tejfog ellátás kimenetelének megítélése

A tejfog traumák ellátásának sikeressége vagy sikertelensége klinikai és radiológiai vizsgálatok alapján ítélhető meg [5].

Az ellátás sikeresnek tekinthető, ha:
Tünetmentes, fiziológiás mobilitás, normál kopogtatási hang. Röntgenfelvételen nem látszik rezopció, periapikális gyulladás, a gyökérhártya-rés normális. Nyitott apex esetén a gyökércsatorna záródása folyamatban vagy már befejeződött.

Az ellátás kimenetele kedvezőtlen, ha
Panaszt okoz, fokozottan mobilis, vagy megszűnt a fiziológiás mozgathatóság (ankilózisra utal a magas, fémes kopogtatási hang). Röntgenfelvételen periapikális elváltozást láthatunk, a fejlődését be nem fejezett gyökér esetén gyökér fejlődése nem folytatódik. A maradó fog csírája veszélyeztetett vagy sérült.

A korona elszíneződése

Szürkés-barnás elszíneződés pulpaelhalásra utal, de amíg sipoly nyílásra és/vagy apikális periodontitisre utaló jelek, tünetek nem láthatók, beavatkozás nem szükséges. Átmeneti szürkés/rózsaszínes koronai elszíneződés előfordulhat a dentincsatornák bevérzése miatt, teendőt nem igényel. Sárga elszíneződés a pulpa obliterációjára utal, melynek prognózisa jónak mondható [5].

VII. JAVASLAT AZ AJÁNLÁSOK ALKALMAZÁSÁHOZ

1. Az alkalmazás feltételei a hazai gyakorlatban

1.1. Ellátók kompetenciája (pl. licence, akkreditáció stb.), kapacitása

Elsősegélyt (a fog repozíciója és rögzítése) minden fogorvosnak, fogszakorvosnak nyújtania kell.
Alapellátási feladat: a kóros állapot felismerése, elsősegély nyújtása, szükséges esetben a beteg szakellátásra utalása, a fraktúrált fogak felépítése, a zárt gyökércsúcsú fogak gyökérkezelése.
Gyermekfogászat szakellátás: a fogbalesetek és komplikációinak diagnosztizálása és ellátása gyermekkorú páciens esetén, a nyitott gyökércsúcsú, fejlődésben lévő maradó fogak ellátása
Szájsebészet szakellátás: a lágyrészsérülések, az alveólus és az állcsontok töréseinek ellátása, a mobilis fogak sínezése, endodonciai vagy restauratív kezelés szükségessége esetén a beteg továbbirányítása, a szövődmények sebészi ellátása.

1.2. Speciális tárgyi feltételek, szervezési kérdések (elősegítő és gátló tényezők)

Elősegítő, támogató tényezők:

- Az egészségügyi szakmai irányelv bevezetése az egészségügyi szolgáltatás valamennyi szereplőjének (beteg, ellátó, biztosító) érdeke.
- A bevezetéshez szükséges erőforrások rendelkezésre állnak, plusz erőforrásra nincs szükség.
- A fogbalesetek esetén szükséges elsősegélynyújtáshoz speciális eszközök és anyagok nem szükségesek, elegendő a minimumfeltételeknek megfelelő, egészségügyi szolgáltatás nyújtására jogosító működési engedéllyel rendelkező fogorvosi rendelő.
- Szakrendeléseken az ellátáshoz szükséges anyagok és eszközök rendelkezésre állnak.

Gátló tényezők:

- az alapellátók motiválásának kellő hiánya;
- a vegyes körzetekben gyermekellátással is foglalkozók számára nem kötelező (gyermekfogászat szakvizsga híján) a gyermekfogászat tárgyú továbbképzések látogatása, így nem minden esetben tarthatnak lépést a megújított, valamint az új ellátási alapelvekkel;
- a háziorvosok/ házi gyermekorvosok/ baleseti ellátást végző egészségügyiek (mentők, traumatológusok) nem kellő mértékű tájékozottsága a témával kapcsolatban;
- a kockázati csoportok (óvodások, iskolások) és környezetük (szülők, nevelők) nem kellő mértékű informáltsága.

1.3. Az ellátottak egészségügyi tájékozottsága, szociális és kulturális körülményei, egyéni elvárásai

Mivel a fogakat érintő balesetek többsége gyermek- és kamaszkorban történi, valamint a sérülés elszenvedésének helyszíne leggyakrabban az iskola és az otthon, fontos a szervezett oktatás keretei között tanulók, a pedagógusok és a gondviselők tájékoztatása, oktatása. Jelenleg az érintettek egészségügyi tájékozottsága nem megfelelő.

A balesetet szenvedett fog hosszú távú megtartása érdekében elengedhetetlen, hogy a páciens betartsa a kezelés során kapott tanácsokat. Emellett lényeges a páciens szájhigiénés szokásainak javítása felvilágosítás, instruálás és motiválás útján.

Tapasztalatok szerint, a fogbalesetek áldozatainak jelentős része másodszor is megsérül, ezért veszélyeztetett pácienseken (sportolók) esetében fogvédő készítése javasolt. Erősen ajánlott, hogy a traumás fog kezelésének lezárulta után a beteg évenként keresse fel kezelő fogorvosát, vagy a területileg illetékes fogorvosát kontroll vizsgálat céljából.

1.4. Egyéb feltételek

Nincs.

2. Alkalmazást segítő dokumentumok listája

2.1 Betegtájékoztató, oktatási anyagok

1. tájékoztató „Mentsd meg a fogad!” Az IADT tájékoztató kiadványa

2.2 Tevékenységsorozat elvégzésekor használt ellenőrző kérdőívek, adatlapok

Nem készült.

2.3 Táblázatok

2. táblázat: A maradó fogak egyes sérülés típusainak megfelelő sínezési idők [3, 4]

2.4 Algoritmusok

1.ábra: Zárt apexű avulziót szenvedett maradó fogak ellátásának algorimusa

2.ábra: Nyitott apexű avulziót szenvedett maradó fogak ellátásának algorimusa

2.5 Egyéb dokumentumok

Nem készültek.

3. A gyakorlati alkalmazás mutatói, audit kritériumok

Szakmai kritériumok:

- az ellátás akkor megfelelő, ha az összes fogbalesetet szenvedett páciens, lehetőleg azonnal, ellátásra kerül;
- a replantáció/repozíció szakmailag megfelelőnek tekinthető, ha a fog visszakerült eredeti pozíciójába, megfelelően lett sínezve a szükséges ideig és a pulpa állapotát rendszeresen ellenőrizték, szükséges esetben elvégezték a fog fejlettségének megfelelő endodonciai ellátást;
- a gyökértörés ellátása szakmailag megfelelőnek tekinthető,
- vertikális és diszlokációval járó darabos törések esetén: ha a fog eltávolításra került;
- horizontális és ferde, de diszlokációval nem járó törések esetén: ha a fog visszakerült eredeti pozíciójába, megfelelően lett sínezve a szükséges ideig és a pulpa állapotát rendszeresen ellenőrizték, szükséges esetben elvégezték a fog fejlettségének megfelelő endodonciai ellátást;
- a koronatörés ellátása szakmailag megfelelőnek tekinthető, ha szükséges esetben elvégezték a fog fejlettségének megfelelő endodonciai ellátást és az elkészített restaurátumj ól záródó, anatómikus kialakítású és megfelel az okklúzió, artikuláció és az esztétika kívánalmainak;
- minden baleseti eredetű fogsérülés ellátása eredményesnek tekinthető, ha nem alakul ki olyan kontrollálhatlan gyulladás, gyökéri és/vagy alveoláris csont rezopció, ankilózis mely a fog elvesztéséhez vezet;
- fejlődőben lévő állcsont esetén a fogak akár rövid idejű megtartása is eredménynek tekintendő.

Eredmény indikátorok:

- a replantált fogak száma / az avulziós fogak száma;
- a vitalitásukat megtartott foga száma / a replantált fiatal maradó fogak száma,
- szövődmény miatt elvesztett fogak száma / replantált fogak száma,
- ismétlésre szoruló élpótlások száma, aránya;
- kontroll vizsgálaton megjelent betegek száma, aránya.

Megjegyzendő, hogy a szakmailag megfelelő ellátás sem garancia a sikerre a balesetet szenvedett fogak ellátása esetében.

VIII. IRÁNYELV FELÜLVIZSGÁLATÁNAK TERVE

Az egészségügyi szakmai irányelv kidolgozásában részt vevők folyamatosan követik a nemzetközi szakirodalomban megjelenő, illetve a hazai ellátó környezetben bekövetkező változásokat. A tudományos bizonyítékokban, valamint az ellátó környezetben bekövetkező jelentős változás esetén a fejlesztő munkacsoport konszenzus alapján dönt a hivatalos változtatás kezdeményezéséről és annak mértékéről. A fejlesztőcsoport az egészségügyi szakmai irányelv hatályba lépése után 3 évvel felülvizsgálja az irányelv aktualitását. Amennyiben szükséges módosítja vagy megerősíti az ajánlásokat, és ezzel újra érvényesítteti az irányelvet.

Az aktualitás felülvizsgálata során megismétli a fejlesztéskor elvégzett teljes folyamatot az azóta eltelt időintervallumra, elvégzi a szisztematikus irányelv és egyéb irodalomkeresést új bizonyítékok után kutatva. Szakértők véleményét felhasználva felméri a hazai ellátórendszer aktuális állapotát, azonosítja a változásokat és eldönti, hogy szükséges-e bármilyen módosítás. A felülvizsgálat folyamata az érvényesség lejárta előtt fél évvel kezdődik el. Soron kívüli felülvizsgálatot végez a fejlesztő csoport, ha a szakirodalom és az ellátási eredmények folyamatos nyomonkövetése során az egészségügyi szakmai irányelv hatókörében a tudományos és/vagy tapasztalati bizonyítékokban és/vagy a hazai ellátórendszerben, ellátási körülményekben releváns és szignifikáns változás következik be. A felülvizsgálat mértékét a felmerülő változás jellege és mértéke határozza meg. Ha a soron kívüli felülvizsgálat során csak bizonyos ajánlások érintettek és a teljes egészségügyi szakmai irányelv nem került felülvizsgálatra, akkor a tervezett felülvizsgálati időpontban szükséges a teljes terjedelemben végzett áttekintés.

IX. IRODALOM

1. Egészségügyi, Szociális és Családügyi Minisztérium. Szakmai irányelv a bizonyítékokon alapuló szakmai irányelvek fejlesztéséhez. Egészségügyi Közlöny, 2004. január 22. https://www.agreetrust.org/wp-content/uploads/2013/06/AGREE_Instrument_Hungarian.pdf

2. Scottish Intercollegiate Guidelines Network (SIGN). Grading System for Recommendations in Evidence-Based Clinical Guidelines. Report of a review of the system for grading recommendations in SIGN guidelines. Scottish Intercollegiate Guidelines Network 2000. https://www.sign.ac.uk/assets/sign_grading_system_1999_2012.pdf

3. Bourguignon C, Cohenca N, Lauridsen E, Flores MT, O'Connell AC, Day PF, et al. International Association of Dental Traumatology guidelines for the management of traumatic dental injuries: 1. Fractures and luxations. Dent Traumatol. 2020; 36: 314– 330.

4. Fouad AF, Abbott PV, Tsilingaridis G, Cohenca N, Lauridsen E, Bourguignon C, et al. International Association of Dental Traumatology guidelines for the management of traumatic dental injuries: 2. Avulsion of permanent teeth. Dent Traumatol. 2020; 36: 331– 342.

5. Day PF, Flores MT, O'Connell A, Abbott PV, Tsilingaridis G, Fouad AF et al. International Association of Dental Traumatology guidelines for the management of traumatic dental injuries: 3. Injuries in the primary dentition. Dent Traumatol. 2020; 36: 343– 359.

6. Sharif MO, Tejani-Sharif A, Kenny K, Day PF. A systematic review of outcome measures used in clinical trials of treatment interventions following traumatic dental injuries. Dent Traumatol. 2015; 31(6): 422-8.

7. Eilert-Petersson E, Andersson L, Sorensen S. Oral injuries in relation to non oral injuries. Swed Dent J. 1997; 21: 55-68.

8. Glendor U, Halling A, Andersson L, Eilert-Peterson E. Incidence of traumatic tooth injuries in children and adolescents in the county of Vastmanland, Sweden. Swed Dent J 1996; 20: 15–28.

9. O'Brien M. Children's Dental Health in United Kingdom, 1st ed. Her Majesty's Stationery Office, London, 1993.

10. Hamilton FA, Hill FJ, Holloway PJ. An investigation of dento-alveolar trauma and its treatment in an adolescent population. Part 1: the prevalence and incidence of injuries and the extent and adequacy of traetment received. Br Dent J. 1997; 182: 91-5.

11. Chadwick BL, White DA, Morris AJ, Evan D, Pitts NB. Non-carious tooth condition in children in the UK, 2003. Br Dent J. 2006; 200: 379-84.

12. Glendor U, Andersson L. Public health aspects of oral diseases and disorders; dental trauma. In: Pine C, Harris R. Community oral health. London: Quintessence 2007; p.203–14.

13. Petti S, Glendor U, Andersson L. World traumatic dental injury prevalence and incidence, a meta-analysis-One billion living people have had traumatic dental injuries. Dent Traumatol. 2018; 34(2): 71-86.

14. Gábris K, Tarján I, Rózsa N. Dental trauma in children presenting for treatment at the Department of Dentistry for Children and Orthodontics, Budapest, 1985-1999. Dent Traumatol. 2001; 17: 103-8.

15. Skaare AB, Jacobsen I. Dental injuries in Norwegians aged 7-18 years. Dent Traumatol. 2003; 19: 67-71.

16. Glendor U. Aetiology and risk factors related to traumatic dental injuries – a review of the literature. Dent Traumatol. 2009; 25: 19-31.

17. Lam R. Epidemiology and outcomes of traumatic dental injuries: a review of the literature. Aust Dent J. 2016; 61: (1 Suppl): 4-20.

18. Flores MT. Traumatic injuries in the primary dentition. Dent Traumatol 2002; 18: 287–98.

19. Glendor U. Epidemiology of traumatic dental injuries – a 12 year review of the literature. Dent Traumatol 2008; 24: 603–11.

20. Fisher-Owens SA, Lukefahr JL, Tate AR. Oral and Dental Aspects of Child Abuse and Neglect. Pediatr Dent. 2017; 39(4): 278-83.

21. Corrêa-Faria P, Martins CC, Bönecker M, Paiva SM, Ramos-Jorge ML, Pordeus IA. Clinical factors and socio-demographic characteristics associated with dental trauma in children: a systematic review and meta-analysis. Dent Traumatol. 2016; 32(5): 367-78.

22. Nguyen QV, Bezemer PD, Habets L, Prahl-Andersen B. A systematic review of the relationship between overjet size and traumatic dental injuries. Eur J Orthod. 1999; 21(5): 503-15.

23. Magno MB, Neves AB, Ferreira DM, Pithon MM, Maia LC. The relationship of previous dental trauma with new cases of dental trauma. A systematic review and meta-analysis. Dent Traumatol. 2019; 35(1): 3-14.

24. Martens LC, Rajasekharan S, Jacquet W, Vandenbulcke JD, Van Acker JWG, Cauwls RGEC. Paediatric dental emergencies: a retrospective study and a proposal for definition and guidelines including pain management. Eur Arch Paediatr Dent 2018; 19: 245-53.

25. Borges TS, Vargas-Ferreira F, Kramer PF, Feldens CA. Impact of traumatic dental injuries on oral health-related quality of life of preschool children: a systematic review and meta-analysis. PLoS One. 2017; 12(2): e0172235.

26. Zaror C, Martínez-Zapata MJ, Abarca J, Díaz J, Pardo Y, Pont À, et al. Impact of traumatic dental injuries on quality of life in preschoolers and schoolchildren: A systematic review and meta-analysis. Community Dent Oral Epidemiol. 2018; 46(1): 88-101.

27. Lieger O, Graf C, El-Maaytah M, Von Arx T. Impact of educational posters on the lay knowledge of school teachers regarding emergency management of dental injuries. Dent Traumatol. 2009; 25(4): 406-12.

28. Day PF, Gregg TA, Ashley P, Welbury RR, Cole BOI, High A, et al. Periodontal healing following avulsion and replantation of teeth: A multi-center randomised controlled trial. Dent Traumatol. 2012; 28: 55-64.

29. Osmanovic A, Halilovic S, Kurtovic-Kozaric A, Hadziabdic N. Evaluation of periodontal ligament cell viability in different storage media based on human PDL cell culture experiments-A systematic review. Dent Traumatol. 2018; 34(6): 384-93.

30. Adnan S, Lone MM, Khan FR, Hussain SM, Nagi SE. Which is the most recommended medium for the storage and transport of avulsed teeth? A systematic review. Dent Traumatol. 2018; 34(2): 59-70.

31. Day, PF, Duggal MS. The role of 'reminders' in dental traumatology: 3. The minimun data set that should be recorded for each type of dent-alveolar trauma –a review of existing evidence. Dent Traumatol. 2006; 22(5): 258-64.

32. 1997. évi XLVII. törvény az egészségügyi és a hozzájuk kapcsolódó személyes adatok kezeléséről és védelméről. https://net.jogtar.hu/jogszabaly?docid=99700047.tv

33. 1997. évi XXXI. törvény a gyermekek védelméről és a gyámügyi igazgatásról. https://net.jogtar.hu/jogszabaly?docid=99700031.tv

34. Habib G, Hoen B, Tornos P, Thuny F, Prendergast B, Vilacosta I, at al. Guidelines on the prevention, diagnosis, and treatment of infective endocarditis (new version 2009): the Task Force on the Prevention, Diagnosis, and Treatment of Infective Endocarditis of the European Society of Cardiology (ESC). Endorsed by the European Society of Clinical Microbiology and Infectious Diseases (ESCMID) and the International Society of Chemotherapy (ISC) for Infection and Cancer. Eur Heart J. 2009; 30(19): 2369-413.

35. Wilson W, Taubert KA, Gewitz M, Lockhart PB, Baddour LM, Levison M, et al. Prevention of infective endocarditis: guidelines from the American Heart Association: a guideline from the American Heart Association Rheumatic Fever, Endocarditis, and Kawasaki Disease Committee, Council on Cardiovascular Disease in the Young, and the Council on Clinical Cardiology, Council on Cardiovascular Surgery and Anesthesia, and the Quality of Care and Outcomes Research Interdisciplinary Working Group. Circulation. 2007; 116(15): 1736-54.

36. Cahill TJ, Harrison JL, Jewell P, Onakpoya I, Chambers JB, Dayer M, at al. Antibiotic prophylaxis for infective endocarditis: a systematic review and meta-analysis. Heart. 2017; 103(12): 937-44.

37. Bermúdez-Bejarano EB, Serrera-Figallo MÁ, Gutiérrez-Corrales A, Romero-Ruiz MM, Castillo-de-Oyagüe R, Gutiérrez-Pérez JL, et al. Prophylaxis and antibiotic therapy in management protocols of patients treated with oral and intravenous bisphosphonates. J Clin Exp Dent. 2017; 9(1): e141-e149.

38. Az Emberi Erőforrások Minisztériuma útmutatója a 2018. évi védőoltásokról. http://www.hbcs.hu/uploads/jogszabaly/2681/fajlok/EMMI_2018_evi_vedoltasokrol.pdf (letöltés: 2019. 03. 03.)

39. Day, PF, Duggal MS. A multicentre investigation into the role of structured histories for patients with tooth avulsion at their initial visit to dental hospital. Dent Traumatol. 2003; 19(5): 243-7.

40. Andreasen FM, Kahler B. Diagnosis of acute dental trauma: the importance of standardized documentation: a review. Dent Traumatol. 2015; 31(5): 340-9.

41. Andreasen FM, Andreasen JO, Tsukiboshi M, Cohenca N. Examination and diagnosis of dental injuries. In: Andreasen JO, Andreasen FM, Andersson L, editors. Textbook and color atlas of traumatic injuries to the teeth, 5th edn. Oxford, UK: Wiley Blackwell; 2019. p. 295–326.

42. Klein H. Pulp responses to an electric pulp stimulator in the developing permanent anterior dentition. ASDC J Dent Child 1978; 45(3): 199–202

43. Fuss Z, Trowbridge H, Bender IB, Rickoff B, Sorin S.Assessment of reliability of electrical and thermal pulp testing agents. J Endod. 1986; 12(7): 301-5.

44. Andreasen FM. Transient apical breakdown and its relation to color and sensibility changes. Endod Dent Traumatol. 1986; 2: 9-19.

45. Cohen S, Burns RC (eds). Pathways of the pulp. 8th ed. St. Louis: Mosby; 2002.

46. Ingolfsson AE, Tronstad L, Riva CE. Reliability of laser Doppler flowmetry in testing vitality of human teeth. Endod Dent Traumatol 1994; 10(4): 185–7.

47. Gopikrishna V, Tinagupta K, Kandaswamy D. Evaluation of efficacy of a new custom-made pulse oximeter dental probe in comparison with the electrical and thermal tests for assessing pulp vitality. J Endod 2007; 33(4): 411–4.

48. Kullman L, Al Sane M. Guidelines for dental radiography immediately after a dento-alveolar trauma, a systematic literature review. Dent Traumatol. 2012; 28(3): 193-9.

49. Moilanen A. Midfacial fractures in dental panoramic radiography. Oral Surg Oral Med Oral Pathol 1984; 57: 106–10.

50. American Association of Endodontists (AAE). The Recommended Guidelines of the American Association of Endodontists for The Treatment of Traumatic Dental Injuries. 2013. https://www.aae.org/specialty/wp-content/uploads/sites/2/2019/02/19_TraumaGuidelines.pdf (letöltés: 2019. 03. 03.)

51. Long H, Zhou Y, Ye N, Liao L, Jian F, Wang Y, et al. Diagnostic accuracy of CBCT for tooth fractures: a meta-analysis. J Dent. 2014; 42(3): 240-8.

52. Salineiro FCS, Kobayashi-Velasco S, Braga MM, Cavalcanti MGP. Radiographic diagnosis of root fractures: a systematic review, meta-analyses and sources of heterogeneity. Dentomaxillofac Radiol. 2017; 46(8): 20170400.

53. Corbella S, Del Fabbro M, Tamse A, Rosen E, Tsesis I, Taschieri S. Cone beam computed tomography for the diagnosis of vertical root fractures: a systematic review of the literature and meta-analysis. Oral Surg Oral Med Oral Pathol Oral Radiol. 2014; 118(5): 593-602.

54. Oikarinen KS, Nieminen TM, Mäkäräinen H, Pyhtinen J. Visibility of foreign bodies in soft tissue in plain radiographs, computed tomography, magnetic resonance imaging, and ultrasound. Int J Oral Maxillofac Surg 1993; 22: 119–24.

55. Alassaad SS. Early diagnosis and treatment of asymptomatic vertical enamel and dentin cracks. Compend Contin Educ Dent. 2017; 38(10): 656-61.

56. WHO. Application of the international classification of diseases to dentistry and stomatology (ICD-DA). 2nd edn Geneva: WHO, 1978.

57. Andreasen JO, Andreasen FM. Classification, etiology and epidemiology. Textbook and color atlas of traumatic injuries to the teeth. Copenhagen: Munksgaard; 1994. p. 151–216.

58. Zhang J, An Y, Gao LN, Zhang YJ, Jin Y, Chen FM. The effect of aging on the pluripotential capacity and regenerative potential of human periodontal ligament stem cells. Biomaterials. 2012; 33(29): 6974-86.

59. Wu RX, Bi CS, Yu Y, Zhang LL, Chen FM. Age-related decline in the matrix contents and functional properties of human periodontal ligament stem cell sheets. Acta Biomater 2015; 22: 70-82.

60. Martins-Júnior PA, daSilva Franco FA, deBarcelos RV, Marques LS, Ramos-Jorge ML. Replantation of avulsed primary teeth: a systematic review. Int J Paediatr Dent. 2014; 24(2): 77-83.

61. Kinirons MJ, Gregg TA, Welbury RR, Cole BOI. Variations in the presenting and treatment features in reimplanted permanent incisors in children and their effect on the prevalence of root resorption Br Dent J. 2000; 189: 263-6.

62. Chappuis V, von Arx T. Replantation of 45 avulsed permanent teeth: a 1 year follow up study. Dent Traumatol. 2005; 21: 289-96.

63. Boyd DH, Kinirons MJ, Gregg TA. A prospective study of factors affecting survival of replanted permanent incisors in children. Int J Paediatr Dent. 2000; 10(3): 200-5.

64. Trope M. Root resorption due to dental trauma. Endod Topics. 2002; 1: 79-100.

65. Day PF, Kindelan SA, Spencer J, Kindelan J, Duggal MS. Dental trauma: part 2. Managing poor prognosis anterior teeth - treatment options for the subsequent space in a growing patient. J Orthod. 2008; 35: 143-55.

66. Andreasen JO, Borum MK, Jacobsen HL, Andreasen FM. Replantation of 400 avulsed permanent incisors 4. Factors related to periodontal ligament healing. Dent Traumatol. 1995; 11, 76-89.

67. Weinstein FM, Worsaae N, Andreasen JO. The effect on periodontal and pulpal tissues of various cleansing procedures prior to replantation of extracted teeth. Acta Odont Scand. 1981; 39: 251-5.

68. Kahler B, Heithersay GS. An evidence-based appraisal of splinting luxated, avulsed and rootfractured teeth. Dent Traumatol. 2008; 24: 2-10.

69. Hinckfuss SE, Brearley Messer L. Splinting duration and periodontal outcomes for replanted avulsed teeth: a systematic review. Dent Traumatol. 2009; 25: 150-7.

70. Von Arx T, Filippi A, Lussi A. Comparison of a new dental trauma splint device (TTS) with three commonly used splinting techniques Dent Traumatol. 2001; 17: 266-74.

71. Filippi A, von Arx T, Lussi A. Comfort and discomfort of dental trauma splints - a comparison of a new device (TTS) with three commonly used splinting techniques Dent Traumatol. 2002; 18: 275-80.

72. Andreasen JO, Storgaard Jensen S, Sae-Lim V. The role of antibiotics in presenting healing complications after traumatic dental injuries: a literature review. Endod Topics. 2006;14:80–92.

73. American Academy of Pediatric Dentistry (AAPD). Use of antibiotic therapy for pediatric dental patients. The Reference Manual of Pediatric Dentistry. Chicago, Ill.: American Academy of Pediatric Dentistry; 2020: 443-6.

74. Ritter AL, Ritter AV, Murrah V, Sigurdsson A, Trope M. Pulp revascularization of replanted immature dog teeth after treatment with minocycline and doxycycline assessed by laser Doppler flowmetry, radiography, and histology. Dent Traumatol 2004; 20: 75–84.

75. Tsilingaridis G, Malmgren B, Skutberg C, Malmgren O. The effect of topical treatment with doxycycline compared to saline on 66 avulsed permanent teeth–a retrospective case-control study. Dent Traumatol. 2015; 31: 171– 6.

76. American Academy of Pediatric Dentistry (AAPD). Pulp therapy for primary and immature permanent teeth. The Reference Manual of Pediatric Dentistry. Chicago, Ill.: American Academy of Pediatric Dentistry; 2020:384-92.

77. Didilescu AC, Cristache CM, Andrei M, Voicu G, Perlea P. The effect of dental pulp-capping materials on hard-tissue barrier formation: A systematic review and meta-analysis. J Am Dent Assoc. 2018; 149(10): 903-917.e4.

78. Rajasekharan S, Martens LC, Cauwels RGEC, Anthonappa RP, Verbeeck RMH. Biodentine™ material characteristics and clinical applications: a 3 year literature review and update. Eur Arch Paediatr Dent. 2018; 19(1): 1-22.

79. Paula AB, Laranjo M, Marto CM, Paulo S, Abrantes AM, Casalta-Lopes J, et al. Direct Pulp Capping: What is the Most Effective Therapy?-Systematic Review and Meta-Analysis. J Evid Based Dent Pract. 2018; 18(4): 298-314.

80. Stringhini Junior E, Dos Santos MGC, Oliveira LB, Mercadé M. MTA and Biodentine for primary teeth pulpotomy: a systematic review and meta-analysis of clinical trials. Clin Oral Investig. 2019; 23(4): 1967-76.

81. Bimstein E, Rotstein I. Cvek pulpotomy - revisited. Dent Traumatol. 2016; 32(6): 438-42.

82. Ojeda-Gutierrez F, Martinez-Marquez B, Arteaga-Larios S, Ruiz-Rodriguez MS, Pozos-Guillen A. Management and followup of complicated crown fractures in young patients treated with partial pulpotomy. Case Rep Dent. 2013; 2013: 597563. doi: 10.1155/2013/597563. Epub 2013 Jun 20.

83. Kinirons MJ, Boyd DH. Inflammatory and replacement resorption in reimplanted permanent incisor teeth: a study of characteristics of 84 teeth. Dent Traumatol. 1999; 15: 269-72.

84. Stewart CJ, Elledge RO, Kinirons MJ, Welbury RR. Factors affecting the timing of pulp extirpation in a sample of avulsed and replanted teeth in children and adolescents. Dent Traumatol. 2008; 24: 625-7.

85. Segura-Egea JJ, Gould K, Şen BH, Jonasson P, Cotti E, Mazzoni A, et al. European Society of Endodontology (ESE) position statement: the use of antibiotics in endodontics. Int Endod J. 2018; 51(1): 20-5.

86. Rafter M. Apexification: a review. Dental Traumatology. 2005; 21: 1-8.

87. Guerrero F, Mendoza A, Ribas D, Aspiazu K. Apexification: A systematic review. J Conserv Dent. 2018; 21(5): 462-5.

88. Cvek M. Prognosis of luxated treated with calcium hydroxide and filled with gutta percha. A retrospective clinical study. Endod Dent Traumatol. 1992; 8: 45-55.

89. Yassen GH, Platt JA. The effect of nonsetting calcium hydroxide on root fracture and mechanical properties of radicular dentine: a systematic review. Int Endod J. 2013; 46(2): 112-8.

90. Withespoon D E, Smaal J C, Regan J D Nunn M. Retrospective Analysis of Open Apex Teeth obturated with Mineral Trioxide Aggregate. Journal of Endodontics. 2008; 34(10): 1171-6.

91. Nicoloso GF, Pötter IG, Rocha RO, Montagner F, Casagrande L. A comparative evaluation of endodontic treatments for immature necrotic permanent teeth based on clinical and radiographic outcomes: a systematic review and meta-analysis. Int J Paediatr Dent. 2017; 27(3): 217-27.

92. Araújo PRS, Silva LB, Neto APDS, Almeida de Arruda JA, Álvares PR, Sobral APV, et al. Pulp Revascularization: A Literature Review. Open Dent J. 2017; 10: 48-56.

93. Poubel, DLN, Almeida JCF, Dias Ribeiro AP, Maia GB, Martinez JMG, Garcia FCP. Effect of dehydration and rehydration intervals on fracture resistance of reattached tooth fragments using a multimode adhesive. Dent Traumatol. 2017; 00: 1 -7.

94. de Sousa APBR, França K, de Lucas Rezende LVM, do Nascimento Poubel DL, Almeida JCF, de Toledo IP, et al. In vitro tooth reattachment techniques: A systematic review. Dent Traumatol. 2018; 34(5): 297-310.

95. Sarapultseva M, Sarapultsev A. Long-term results of crown fragment reattachment techniques for fractured anterior teeth: A retrospective case-control study. J Esthet Restor Dent. 2019 Feb 20. doi: 10.1111/jerd.12456.

96. Garcia FCP, Poubel DLN, Almeida JCF, Toledo IP, Poi WR, Guerra ENS, et al. Tooth fragment reattachment techniques - A systematic review. Dent Traumatol. 2018; 34(3): 135-43.

97. Andreasen FM, Norén JG, Andreasen JO, Engelhardtsen S, Lindh-Strömberg U. Long-term survival of fragment bonding in the treatment of fractured crowns: a multicenter clinical study. Quintessence Int. 1995; 26(10): 669-81.

98. Oliveira GM, Ritter AV. Composite resin restorations of permanent incisors with crown fractures. Pediatr Dent. 2009; 31(2): 102-9.

99. European Society of Endodontology (ESE). Quality guidelines for the endodontic treatment: consensus report of the European Society of Endodontology 2006. Int Endod J. 2006; 39: 921-30.

100. Wilkinson KL, Beeson TJ, Kilpatrick TC. Fracture Resistance of Simulated Immature teeth filled with Resilon, Gutta Percha or Composite. Journal of Endodontics. 2007; 33: 480- 3.

101. Bateman G, Ricketts DNJ, Saunders WP. Fibre-based post systems: a review. Br Dent J. 2003; 195: 43-8.

102. Linsuwanont P, Kulvitit S, Santiwong B. Reinforcement of Simulated Immature Permanent Teeth after Mineral Trioxide Aggregate Apexification. J Endod. 2018; 44(1): 163-7.

103. Skupien JA, Cenci MS, Opdam NJ, Kreulen CM, Huysmans MC, Pereira-Cenci T. Crown vs. composite for post-retained restorations: A randomized clinical trial. J Dent. 2016; 48: 34-9.

104. Mankani N, Chowdhary R, Patil BA, Nagaraj E, Madalli P. Osseointegrated dental implants in growing children: a literature review. J Oral Implantol. 2014; 40(5): 627-31.

105. Zitzmann NU, Özcan M, Scherrer SS, Bühler JM, Weiger R, Krastl G. Resin-bonded restorations: a strategy for managing anterior tooth loss in adolescence. J Prosthet Dent. 2015; 113(4): 270-6.

106. Fields HW, Christensen JR. Orthodontic procedures after trauma. J Endod. 2013; 39(3 Suppl): S78-87. doi: 10.1016/j.joen.2012.10.030.

107. Faria LP, Almeida MM, Amaral MF, Pellizzer EP, Okamoto R, Mendonça MR. Orthodontic Extrusion as Treatment Option for Crown-Root Fracture: Literature Review with Systematic Criteria. J Contemp Dent Pract. 2015; 16(9): 758-62.

108. Medeiros RB, Mucha JN. Immediate vs. late orthodontic extrusion of traumatically intruded teeth. Dent Traumatol. 2009; 25(4): 380-5.

109. Jamilian A, Perillo L, Rosa M. Missing upper incisors: a retrospective study of orthodontic space closure versus implant. Prog Orthod. 2015; 16: 2. doi: 10.1186/s40510-015-0072-2

110. Das B, Muthu MS. Surgical extrusion as a treatment option for crown-root fracture in permanent anterior teeth: a systematic review. Dent Traumatol. 2013; 29(6): 423-31.

111. Mohadeb JV, Somar M, He H. Effectiveness of decoronation technique in the treatment of ankylosis: A systematic review. Dent Traumatol. 2016; 32(4): 255-63.

112. Akhlef Y, Schwartz O, Andreasen JO, Jensen SS. Autotransplantation of teeth to the anterior maxilla: A systematic review of survival and success, aesthetic presentation and patient-reported outcome. Dent Traumatol. 2018; 34(1): 20-27.

113. Andreasen JO, Ravn JJ. The effect of traumatic injuries to primary teeth on their permanent successors. II. A clinical and radiographic follow-up study of 213 teeth. Scand J Dent Res. 1971; 79(4): 284-94.

114. Diab M, elBadrawy HE. Intrusion injuries of primary incisors. Part III: effects on the permanent successors. Quintessence Int 2000; 31: 377–84.

115. Ravn JJ. Developmental disturbances in permanent teeth after intrusion of their primary predecessors. Scand J Dent Res 1976; 84: 137–41.

116. Holan G, McTigue D. Introduction to dental trauma: Managing traumatic injuries in the primary dentition. In: Pinkham JR, Casamassimo PS, Fields HW Jr, McTigue DJ, Nowak A, eds. Pediatric Dentistry: Infancy through Adolescence. 4th ed. St. Louis, Mo: Elsevier Saunders; 2005. p. 236-56.

117. de Amorim Lde F, da Costa LR, Estrela C. Retrospective study of traumatic dental injuries in primary teeth in a Brazilian specialized pediatric practice. Dent Traumatol 2011; 27: 368-73.

118. Da Silva Assuncao LR, Ferelle A, Iwakura ML, Cunha RF. Effects on permanent teeth after luxation injuries to the primary predecessors: a study in children assisted at an emergency service. Dent Traumatol 2009; 25: 165–70.

119. Altun C, Cehreli ZC, Guven G, Acikel C. Traumatic intrusion of primary teeth and its effects on the permanent successors: a clinical follow-up study. Oral Surg Oral Med Oral Pathol Oral Radiol Endod 2009; 107: 493–8.

120. Rocha MJ, Cardoso M. Survival analysis of endodontically treated traumatized primary teeth. Dent Traumatol 2007; 23: 340–7.

121. Colak I, Markovic D, Petrovic B, Peric T, Milenkovic A. A retrospective study of intrusive injuries in primary dentition. Dent Traumatol 2009; 25: 605–10.

122. Spinas E, Melis A, Savasta A. Therapeutic approach to intrusive luxation injuries in primary dentition. A clinical followup study. Eur J Paediatr Dent 2006; 7: 179–86.

X. FEJLESZTÉS MÓDSZERE

1. Fejlesztőcsoport megalakulása, a fejlesztési folyamat és a feladatok dokumentálásának módja

A szakmai irányelv fejlesztése, kidolgozása, megszerkesztése és a szakmai egyeztetések lefolytatása a vonatkozó minisztériumi rendeletnek megfelelően történt (a vizsgálati és terápiás eljárási rendek kidolgozásának, szerkesztésének, valamint az ezeket érintő szakmai egyeztetések lefolytatásának egységes szabályairól szóló 18/2013. (III. 5.) EMMI rendelet).

Az irányelvet Magyarország négy orvosi egyetemének fogszakorvosaiból álló csoport állította össze. A fejlesztőcsoport élére az Egészségügyi Szakmai Kollégium Fog- és Szájbetegségek Tagozata kinevezett egy koordinátort. A fejlesztő csoport összegyűjtötte a jelenleg a fogorvosi gyakorlatban alkalmazott irányelveket. Elektronikus kutatással, tudományos bizonyítékokkal támasztotta alá és határozta meg az ajánlások erősségét. Egyes ajánlásokat szakmai vélemény alapján határoztuk meg a megfelelő tudományos bizonyítékok hiánya miatt. Ezekben a kérdésekben a fejlesztő csoport konszenzussal döntött. Az irányelvet az Egészségügyi Szakmai Kollégium Arc, Állcsont és Szájsebészet Tagozata véleményezte, valamint a Gyermekfogászati és Fogszabályozási Társaság képviselői a fejlesztési folyamatban tanácskozási joggal vettek részt.

2. Irodalomkeresés, szelekció

Az irányelv fő kérdéseinek meghatározása (klinikai probléma meghatározása, a vizsgált diagnosztikus vagy terápiás eljárások meghatározása, egy beavatkozás összehasonlítása a referencia vagy rutin eljárással) után ezek elemeit kulcsszavakként használtuk az irodalomkeresés során. A fogak baleseti sérüléseinek ellátásáról szóló irányelvek kidolgozása során megfogalmazott kérdéseink:

- Hogyan osztályozhatók a fogakat és tartószerkezetét érintő sérülések?
- Melyik osztályozási rendszer a legszélesebb körben elfogadott?
- Hogyan, milyen tünetek alapján diagnosztizálhatók az egyes sérülések?
- Mik a betegvizsgálat lépései?
- Milyen képalkotó vizsgálatok segíthetik a diagnózis felállítását és a terápia sikerességének megítélését?
- Mik a sérült fogak ellátásának lehetőségei?
- Milyen mutatók alapján tekinthetők az egyes eljárások sikeresnek?

Részletes kérdésfeltevésre került sor

- a fogazat típusa (tej- vagy maradó fogazat) szerint;
- maradó fogak fejlettsége (nyitott vagy zárt apex) alapján;
- a sérülés típusa szerint
    - a fogak törése (fraktúrák);
    - a fogak tartószerkezetének sérülése (luxációk).

Elsődlegesen már meglévő bizonyítékokon alapuló nemzetközi irányelveket kerestünk. Az itt talált irányelveket felhasználás előtt alaposan áttanulmányoztuk, kritikusan értékeltük és ajánlásaikat összevetettük a hazai gyakorlattal. Ha nem találunk adaptálásra alkalmas irányelvet, a bizonyítékok felkutatását a megfogalmazott klinikai kérdések alapján meghatározott keresőszavak segítségével végezzük. Explicit és standard irodalomkeresési technikákat alkalmaztunk, melyeket először ismert bizonyítékokon alapuló adatbázisokban kezdtünk, úgymint Cochrane Library: http://www.cochrane.org/ és National Library for Medicine: http://text.nlm.nih.gov. További általunk használt adatbázisok: WHO International Clinical Trials Registry Platform, Evidence Based Medicine, EBSCO, Science Direct, ADA (American Dental Association). Irodalomkeresésünk elsősorban angol nyelvterületre terjedt ki. A klinikai kérdés jellege meghatározta, hogy melyik az a tudományos tanulmány típus, amely az adott kérdést a legmegbízhatóbban megválaszolja, és amely a legjobb bizonyítékokkal szolgálhat.

Az adott klinikai kérdést legjobban megválaszoló tanulmány típust választottuk: pl. terápiát érintő kérdésekben a különböző RCT-k eredményeit összefoglaló meta-analíziseket, vagy szisztematikus irodalmi áttekintéseket, ezek hiányában egyedi RCT-ket kerestünk, és ha ilyeneket nem találtunk, akkor haladtunk a nem kontrollált, kohorsz vagy eset-kontroll, stb. tanulmányok felé.

Az elektronikus keresést 2020-ig bezárólag az alábbi kulcsszavak felhasználásával végeztük: dental trauma, traumatic dental injuries, avulsion, lateral luxation, intrusion, extrusion, dental splint, immature apex, closed apex, guideline, consensus report, meta-analysis. A talált cikkek és irányelvek irodalomjegyzéke további referenciák forrásául szolgált.

2. Felhasznált bizonyítékok erősségének, hiányosságainak leírása (kritikus értékelés, „bizonyíték vagy ajánlás mátrix"), bizonyítékok szintjének meghatározási módja

Nemzetközi irányelveket szükség esetén körültekintően adaptáltuk a hazai környezetre. Amennyiben az adott kérdéskörre nem rendelkezünk jó irányelvajánlásokkal, törekedtünk a primer (pl. RCT, kohorsz, eset-kontroll tanulmányok) vagy szekunder szakirodalom (pl. a primer tudományos eredményeket összefoglaló szisztematikus irodalmi áttekintések, meta-analízisek) feldolgozására. A felhasznált bizonyítékokat a fejlesztő csoport kritikus szemmel értékelte, kitérve az adott vizsgálat módszertanára, elemszámára, jellegére, tartamára és klinikai relevanciájára. A besorolást (bizonyítékok szintje) ezek alapján konszenzussal állapítottuk meg, figyelelmbe véve az Egészségügyi, Szociális és Családügyi Minisztérium szakmai irányelve által meghatározott [1] kritériumokat.

4. Ajánlások kialakításának módszere

Az ajánlások megfogalmazása során a rendelkezésre álló, kritikusan értékelt külső irányelvekből, valamint a primer és a szekunder szakirodalomból származó, rangsorolt bizonyítékokat először összefoglaltuk, szintetizáltuk. A bizonyítékok és az ajánlások között egyértelmű összefüggéseket kerestünk. Az ajánlások kialakításakor nemcsak a bizonyítékok erejét, hanem azok általánosíthatóságát, alkalmazhatóságát is vizsgáltuk. Igyekeztünk világos módon közölni az ajánlások erejét, azaz hogy az ajánlás mennyire megbízható, vagy bizonytalan adatokon alapul, ezáltal egyértelmű útmutatást nyújtani a klinikusok számára, hogy egyéni és egyedi klinikai döntéseiket milyen mértékben alapozhatják az ajánlásokra. Ha sem nemzetközi irányelvek, sem tudományos bizonyítékok nem álltak rendelkezésre egy adott kérdés megválaszolására szolgáló ajánlás kialakításához, akkor az irányelvfejlesztő csoport szakértői véleményeken alapuló konszenzusán alapult az ajánlás.

5. Véleményezés módszere

A különböző fejezetek megírása, valamint a részfolyamatok befejezése során a szerzők egymás munkáit többlépcsős folyamat során véleményezték és módosításokra tettek javaslatot, mely korrigálását követően újabb véleményezésre, majd pontosításra került sor, ezt követően került az irányelv véglegesítésre. Az irányelv szakmai tartalmának összeállítását követően, a dokumentum megküldésre került a korábban véleményezési jogot kérő és a fejlesztőcsoport véleményezői felkérését elfogadó szakmai tagozatoknak. A visszaérkező javaslatok beillesztésre kerültek az irányelv szövegébe, vagy azok alapján módosításra került a dokumentum szerkezete, amennyiben az irányelvfejlesztők egyetértettek azok tartalmával.

A felkért koordinátor irányításával a fejlesztő csoport konszenzusos véleményt alakított ki a véleményezőkkel. Nem volt olyan ajánlás, melyet az egyeztetés végén ne fogadott volna el valamennyi érintett szakterület. Minden vélemény kialakítása konszenzuson alapult.

6. Független szakértői véleményezés módszere

Független szakmai szakértő nem véleményezte az irányelvet.

XI. MELLÉKLET

1. Alkalmazást segítő dokumentumok

1.1. Betegtájékoztató, oktatási anyagok

1. **Tájékoztató:** „Mentsd meg a fogad!” Az IADT tájékoztató kiadványa

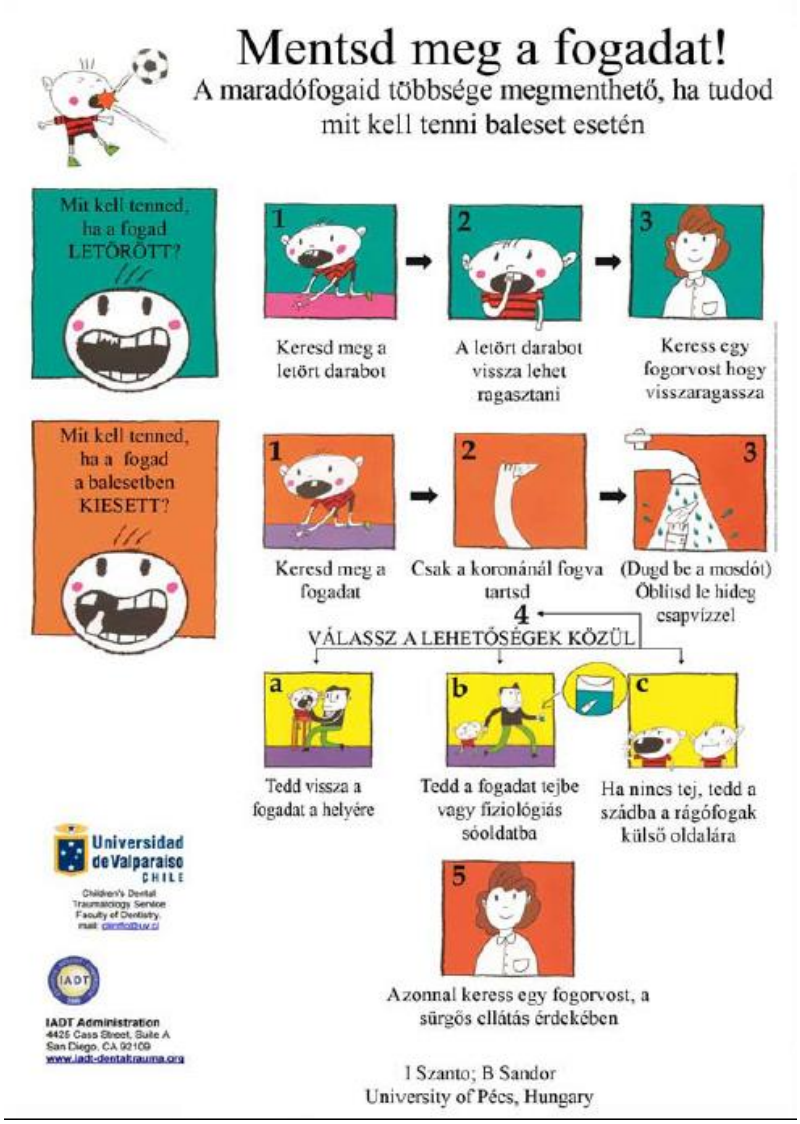

https://www.iadt-dentaltrauma.org/for-patients.html

1.2.Tevékenységsorozat elvégzésekor használt ellenőrző kérdőívek, adatlapok

Nem készült.

1.3. Táblázatok

1. táblázat: A maradó fogak egyes sérülés típusainak megfelelő sínezési idők [3, 4]

sérülés típusa	**sinezési idő**	**sín tipusa**
Szubluxáció	2 hét	Flexibilis
Extrúzió	2 hét	Flexibilis
Avulzió	2-4 hét	Flexibilis
Laterális luxáció	4 hét	Flexibilis
Gyökértörés (középső harmad)*	4 hét	Rigid/Flexibilis
Alveólus törés	4 hét	Rigid
Gyökértörés (nyaki harmad)	4 hónap	Rigid

1.4. Algoritmusok

1. ábra: Zárt apexű (apex <1 mm) avulziót szenvedett maradó fogak ellátása [4]

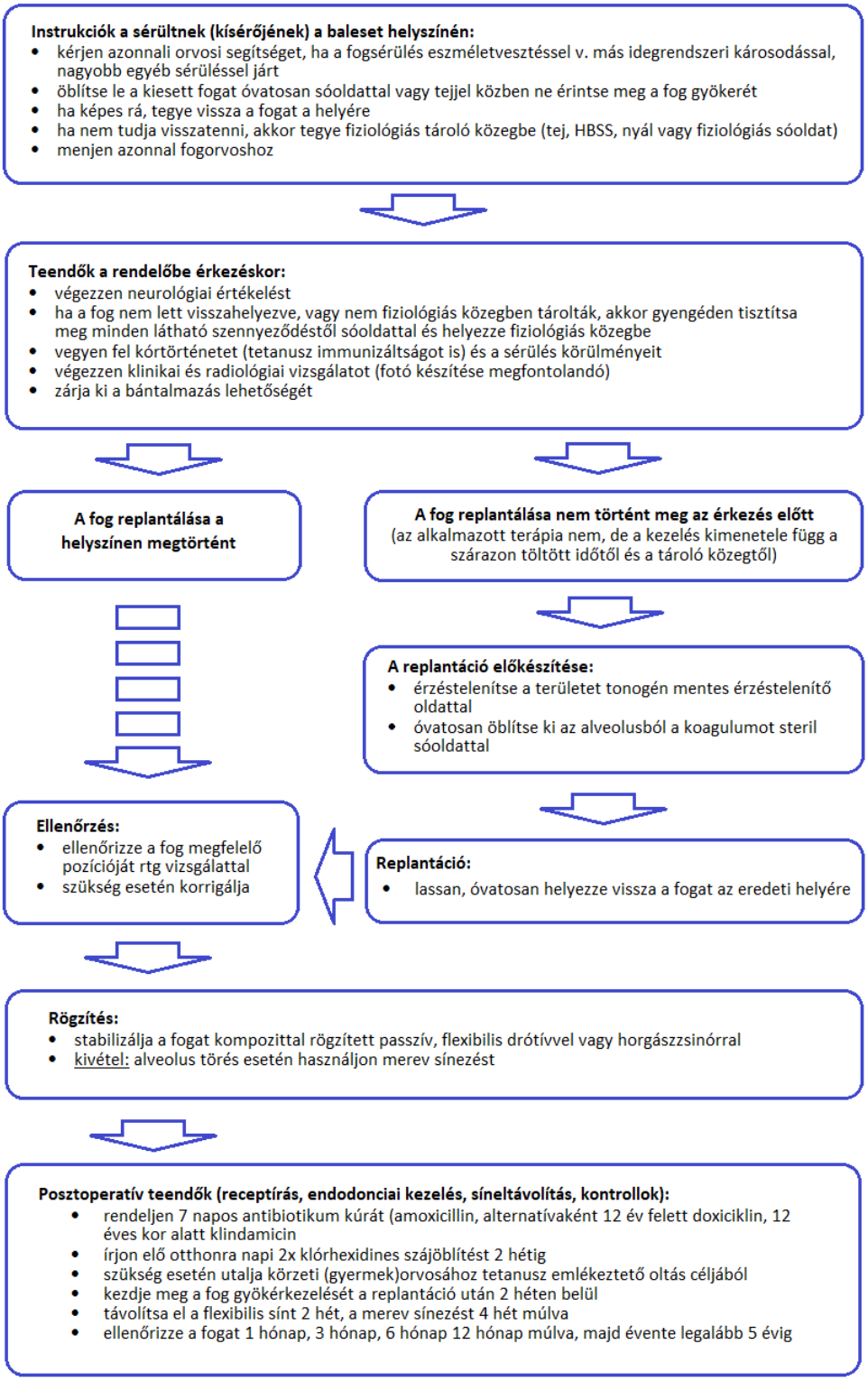
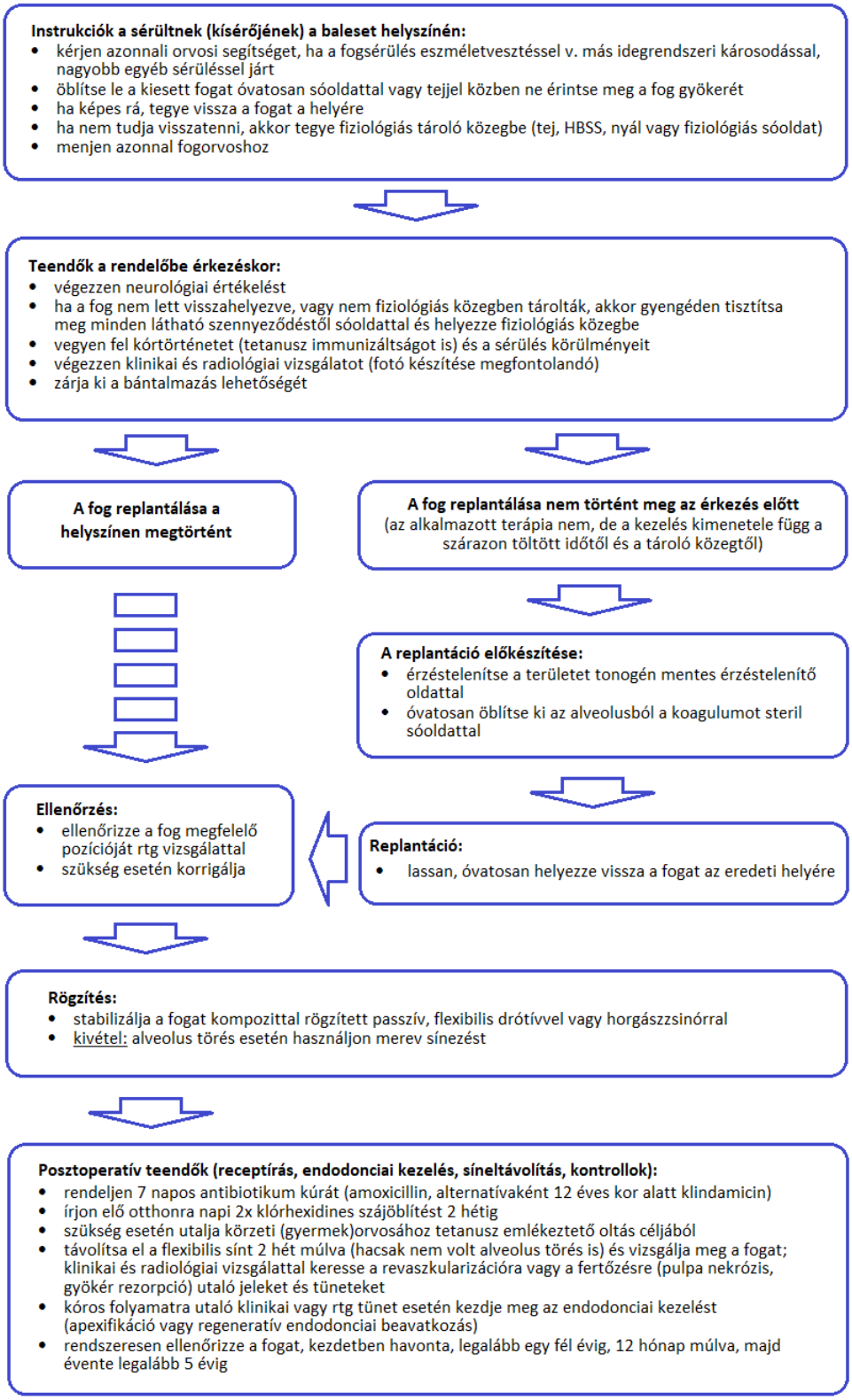
2. ábra: Nyitott apexű (apex >1 mm) avulziót szenvedett maradó fogak ellátása [4]